28-706
А64

АНАТОМИЯ ЧЕЛОВЕКА

ТОМ 1

28.706
.А64

АНАТОМИЯ ЧЕЛОВЕКА

В двух томах

ТОМ
1

Под редакцией
академика Российской АМН
проф. М. Р. САПИНА

Издание второе, переработанное
и дополненное

60 р
Под залог!
ГЕННАЯ КНИГА
106783 (1)
АБОНЕМЕНТ
ЦГБ им. А. С. Пушкина
г. Киров

Москва «Медицина» 1993

ББК 28.86
А64
УДК 611(075.8)

Э. И. БОРЗЯК, Л. И. ВОЛКОВА, Е. А. ДОБРОВОЛЬСКАЯ,
В. С. РЕВАЗОВ, М. Р. САПИН

А64 **Анатомия** человека: В двух томах. Т. 1/Э. И. Борзяк, Л. И. Волкова, Е. А. Добровольская и др.; Под ред. М. Р. Сапина. — 2-е изд., перераб. и доп. — М.: Медицина, 1993. — 544 с.: ил.
ISBN 5-225-00878-X

Во втором издании (первое вышло в 1986 г.) с учетом достижений современной анатомической науки изложены история и разделы анатомии: учение о костях, учение о соединениях костей, учение о мышцах и учение о внутренностях («Пищеварительная система», «Дыхательная система»). Подробно представлены данные по анатомии детского, подросткового и юношеского возрастов.

Книга предназначена для студентов медицинских вузов, аспирантов и врачей.

А $\frac{1900000000-223}{039(01)-93}$ КБ—34—55—91

ББК 28.86

ISBN 5-225-00878-X

© Издательство «Медицина», Москва, 1986
© Коллектив авторов, 1993

ПРЕДИСЛОВИЕ

Второе издание книги в целом сохраняет структуру первого издания. В новом издании учтены критические замечания, пожелания, советы преподавателей, студентов, врачей, сделаны дополнения, переработаны многие разделы. Включены новые сведения, касающиеся возрастной анатомии, пороков развития и некоторых других вопросов. Изменена структура ряда таблиц, что сделало их более наглядными. Большое внимание уделено прикладным аспектам анатомии, мотивационной характеристике изучаемого материала в связи с требованиями практической медицины. Из текста исключена излишняя детализация при изложении некоторых анатомических данных, внесены новые сведения по анатомии, появившиеся в последние годы. В конце каждой главы или крупного раздела приведены вопросы для самоконтроля.

При написании книги использованы материалы из классических отечественных и иностранных учебных пособий и руководств, из наиболее авторитетных монографий.

Материал изложен в традиционном плане, принятом для учебников по анатомии человека. Для каждого органа приведены данные о его развитии, топографии, строении, функции. Для мышц, внутренних органов, мозга и его оболочек, органов иммунной системы, органов чувств указаны источники их иннервации, кровоснабжения. Приведены краткие рентгеноанатомические сведения о некоторых органах. В каждой главе наряду с описанием строения и функции всех органов тела человека в соответствии с требованиями современной классической, систематической анатомии изложены данные о наиболее существенных достижениях анатомической науки. Приводятся наиболее важные сведения о внутриутробном периоде развития (органогенез), о возрастной анатомии, особенностях строения детского организма. Впервые дано подробное описание функциональной анатомии органов иммунной системы; большое внимание уделено различным вариантам и аномалиям развития, их характеристике.

В историческом очерке показаны основные этапы развития анатомической науки, приведены ранее не упоминавшиеся сведения о появлении первых анатомических школ и книг в нашей стране.

Книга иллюстрирована черно-белыми и цветными оригинальными рисунками, схемами, рентгенограммами. Для названия органов и их частей использованы общепринятые русские эквиваленты латинских анатомических терминов, приведенных в Международной анатомической номенклатуре, утвержденной на Лондонском анатомическом конгрессе 1985 г.

Академик Российской АМН
М. Р. САПИН

По технологическим причинам книгу пришлось разделить на два тома, примерно равных по объему. Поэтому из раздела «Спланхнология» в т. 1 вошли «Пищеварительная система» и «Дыхательная система», а «Мочеполовой аппарат» включен в т. 2.

От издательства

СПИСОК СОКРАЩЕНИЙ

a.	— arteria	— артерия
aa.	— arteriae	— артерии
art.	— articulatio	— сустав
artt.	— articulationes	— суставы
for.	— foramen	— отверстие
forr.	— foramina	— отверстия
gl.	— glandula	— железа
gll.	— glandulae	— железы
lam.	— lamina	— пластинка
lamm.	— laminae	— пластинки
lig.	— ligamentum	— связка
ligg.	— ligamenta	— связки
m.	— musculus	— мышца
mm.	— musculi	— мышцы
n.	— nervus	— нерв
nn.	— nervi	— нервы
r.	— ramus	— ветвь
rr.	— rami	— ветви
seg.	— segmentum	— сегмент
s.	— seu	— или
sul.	— sulcus	— борозда
sull.	— sulci	— борозды
sut.	— sutura	— шов
sutt.	— suturae	— швы
v.	— vena	— вена
vv.	— venae	— вены
tun.	— tunica	— оболочка

Латинские термины в квадратных скобках — термины, вошедшие в Международную анатомическую номенклатуру, 6-е издание (Nomina anatomica, sixth edition. — New York, 1989).

ВВЕДЕНИЕ

Анатомия человека — это наука о происхождении и развитии, формах и строении человеческого организма. Анатомия изучает внешние формы и пропорции тела человека и его частей, отдельные органы, их конструкцию, микроскопическое строение. В задачи анатомии входит исследование основных этапов развития человека в процессе эволюции, особенностей строения тела и отдельных органов в различные возрастные периоды, формирования человеческого организма в условиях внешней среды.

Человек выделился из животного мира, поднялся на новую ступень эволюции. Появились речь, интеллект, сформировалось свойственное человеку сознание. Человек качественно отличается от животных благодаря своей социальной сущности, которая определяется социальными условиями, совокупностью общественных отношений, общественно-историческим опытом. Сформировали человека труд и социальные потребности, рост которых привел к изменению особенностей строения, к биологическому прогрессу.

Как живое существо человек принадлежит к животному миру. Поэтому анатомия изучает строение человека с учетом биологических закономерностей, присущих живым организмам, особенно высшим позвоночным — млекопитающим. В строении тела человека отмечают возрастные, половые и индивидуальные особенности. В детском, подростковом и даже юношеском возрасте еще растут органы, продолжается дифференцировка тканевых элементов. У человека зрелого возраста строение тела более или менее стабильно. Однако и в этот период происходит перестройка в органах соответственно условиям жизни, воздействию внешней среды.

Строение тела человека современная наука рассматривает с позиций диалектического материализма. Изучать анатомию человека следует с учетом функций каждого органа и системы органов. «...Форма и функция обусловливают взаимно друг друга»[1]. Особенности формы, строения тела человека невозможно понять без анализа функций, равно как нельзя представить себе особенности функции любого органа без понимания его строения.

Человеческий организм состоит из большого числа органов, огромного количества клеток, но это не сумма отдельных частей, а единый слаженный живой организм. Поэтому нельзя рассмат-

[1] *Маркс К., Энгельс Ф.* Соч. 2-е изд., т. 20, с. 620.

ривать органы без взаимосвязи друг с другом, без объединяющей роли нервной и сосудистой систем.

Знание анатомии в системе медицинского образования неоспоримо. Профессор Московского университета Е. О. Мухин (1766—1850) писал, что «врач не анатом не только не полезен, но и вреден». Плохо зная строение тела человека, врач вместо пользы может нанести вред больному. Вот почему, прежде чем начать постигать клинические дисциплины, необходимо изучить анатомию. Анатомия и физиология составляют фундамент медицинского образования, медицинской науки. «Без анатомии нет ни терапии, ни хирургии, а одни лишь приметы да предрассудки», — писал известный акушер-гинеколог А. П. Губарев (1855—1931).

Основными методами анатомического исследования являются наблюдение, осмотр тела, вскрытие (от греч. anatomē — рассечение, расчленение), а также наблюдение, изучение отдельного органа или группы органов (макроскопическая анатомия), их внутреннего строения (микроскопическая анатомия).

Макроскопическая анатомия (от греч. makrós — большой) изучает строение тела, отдельных органов и их частей на уровнях, доступных невооруженному глазу, или при помощи приборов, дающих небольшое увеличение (лупа). **Микроскопическая анатомия** (от греч. mikrós — малый) изучает строение органов при помощи микроскопа. С появлением микроскопов из анатомии выделилась гистология (от греч. histós — ткань) — учение о тканях и цитология (от греч. kýtos — клетка) — наука о строении и функциях клетки.

Анатомия широко пользуется современными техническими средствами исследования. Строение скелета, внутренних органов, расположение и вид кровеносных и лимфатических сосудов познают, используя рентгеновское излучение. Внутренние покровы многих полых органов исследуют (в клинике) методами эндоскопии. Для изучения внешних форм и пропорций тела человека пользуются антропометрическими методами.

Анатомия изучает строение тела человека — высокоорганизованного представителя животного мира, занимающего высшую ступень на эволюционной лестнице. Жизнь животных исследует зоология. Анатомия и зоология входят в систему биологических наук.

Познание строения тела человека по системам (костная, мышечная, пищеварительная и т. д.) получило название систематической анатомии.

Систематическая анатомия изучает строение «нормального», т. е. здорового, человека, у которого ткани и органы не изменены в результате болезни или нарушения развития. В связи с этим нормальным (от лат. normàlis — нормальный, правильный) можно считать такое строение человека, при котором обеспечиваются функции здорового организма. В то же время показатели нормы для большего или меньшего числа людей (масса, рост, форма

тела, особенности строения и др.) всегда будут находиться в диапазоне максимальных и минимальных величин вследствие индивидуальных черт строения. Последние определяются как наследственными факторами, так и факторами воздействия внешней среды. Взаимоотношения организма здорового человека с внешней средой в нормальных (физиологических) условиях находятся в состоянии равновесия. По определению Г. И. Царегородцева, «норма — это особая форма приспособления к условиям внешней среды, при которой обеспечивается ...организму оптимальная жизнедеятельность». В последнее время часто употребляется термин «условная норма», чем признается относительность этого понятия.

Наличие индивидуальной изменчивости формы и строения тела человека позволяет говорить о *вариантах* (вариациях) строения организма (от лат. variàtio — изменение, varians — вариант), которые выражаются в виде отклонений от наиболее часто встречающихся случаев, принимаемых за норму.

Наиболее резко выраженные стойкие врожденные отклонения от нормы называют *аномалиями* (от греч. anòmalia — неправильность). Одни аномалии не изменяют внешнего вида человека (правостороннее положение сердца, всех или части внутренних органов), другие резко выражены и имеют внешние проявления. Такие аномалии развития называют *уродствами* (недоразвитие черепа, конечностей и др.). Уродства изучает наука тератология (от греч. tèras, род. падеж tèratos — урод).

Строение тела человека по областям с учетом положения органов и их взаимоотношений друг с другом, со скелетом — предмет изучения **топографической** (хирургической) **анатомии.**

Внешние формы тела человека, пропорции изучает **пластическая анатомия.** Она исследует также топографию органов в связи с необходимостью объяснения особенностей телосложения.

Современную анатомию называют функциональной, поскольку она рассматривает строение тела человека в связи с его функциями. Нельзя понять механизм перестройки кости без учета функций действующих на нее мышц, анатомию кровеносных сосудов без знания гемодинамики.

Строение и функции органов анатомия рассматривает с учетом происхождения человека. Строение тела человека — результат длительной эволюции животного мира. Для понимания развития человека в *филогенезе* (развитие рода, от греч. phỳlon — род, gènesis — происхождение) анатомия использует данные палеонтологии, ископаемые остатки костей предков человека. Изучению тела человека помогают материалы **сравнительной анатомии,** которая исследует и сопоставляет строение тела животных, стоящих на разных этапах эволюции.

Не менее важно понимать развитие конкретного человека в *онтогенезе* (от греч. on, род. падеж. òntos — сущее, существующее), в котором выделяют ряд периодов. Рост и развитие человека до рождения (пренатальный период) рассматривает эмб-

риология (от греч. èmbryon — зародыш, росток), после рождения (постнатальный период, от лат. nàtus — рожденный) изучает **возрастная анатомия.** В связи с увеличением продолжительности жизни человека и особым вниманием к пожилому и старческому возрасту в возрастной анатомии выделен период, который изучает наука о закономерностях старения — геронтология (от греч. gèron — старик).

Систематическую анатомию называют **нормальной анатомией** в отличие от **патологической анатомии**, изучающей пораженные той или иной болезнью органы и ткани.

Каждому человеку присущи свои, индивидуальные особенности строения. Поэтому систематическая (нормальная) анатомия прослеживает индивидуальную изменчивость, варианты строения тела здорового человека, крайние формы и типичные, наиболее часто встречающиеся. Так, в соответствии с длиной тела и другими антропометрическими признаками в анатомии выделяют следующие типы телосложения человека: *долихоморфный* (от греч. dolichòs — длинный), для которого характерны узкое и длинное туловище, длинные конечности (астеник); *брахиморфный* (от греч. brachỳs — короткий) — короткое, широкое туловище, короткие конечности (гиперстеник); промежуточный тип — *мезоморфный* (от греч. mèsos — средний), наиболее близкий к «идеальному» (нормальному) человеку (нормостеник).

Особенности строения тела человека, характерные для каждого индивидуума, передающиеся от родителей, определяются наследственными факторами, а также влиянием на данного человека факторов внешней среды (питание, климатические и географические условия, физическая нагрузка). Поскольку человек живет не только в условиях биологической среды, но и в обществе, в условиях человеческих взаимоотношений, он испытывает воздействие коллектива, социальных факторов. Поэтому анатомия изучает человека не только как биологический объект, но учитывает при этом влияние на него социальной среды, условий труда и быта.

Таким образом, задача анатомии — изучение строения тела человека с помощью описательного метода по системам (систематический подход) и его формы с учетом функций органов (функциональный подход). При этом во внимание принимаются признаки, характерные для каждого конкретного человека — индивидуума (индивидуальный подход). Одновременно анатомия стремится выяснить причины и факторы, влияющие на человеческий организм, определяющие его строение (причинный, каузальный подход). Анализируя особенности строения тела человека, исследуя каждый орган (аналитический подход), анатомия изучает целостный организм, подходя к нему синтетически. Поэтому анатомия — не только наука аналитическая, но и синтетическая.

Для обозначения областей тела, органов и их частей, различных понятий в анатомии пользуются специальными терминами на латинском языке, список которых называют **анатомической номенклатурой** (Nomina Anatomica).

До 1955 г. в анатомии и медицине пользовались списком анатомических терминов, принятым на Анатомическом конгрессе, состоявшемся в 1885 г. в Базеле (Швейцария). Этот список назывался Базельской анатомической номенклатурой (BNA).

Международная анатомическая номенклатура на латинском языке, которой пользуются в настоящее время, была принята на VI Международном конгрессе анатомов в Париже (1955) и получила название Парижской анатомической номенклатуры (Parisiana Nomina Anatomica — PNA). Список русских эквивалентов с поправками, сделанными на следующих международных конгрессах (Нью-Йорк — 1960 г., Висбаден — 1965 г., Ленинград — 1970 г.), был утвержден в 1974 г. на VIII Всесоюзном съезде анатомов, гистологов и эмбриологов (г. Ташкент).

В настоящем издании использованы латинские термины, которые были приняты на XII Международном конгрессе в Лондоне в 1985 г. Термины, которые не вошли в Лондонский список, но широко применяются в учебной и научной литературе, в учебнике приведены с пометкой BNA или PNA.

Вопросы для повторения

1. Что такое анатомия человека? Дайте определение.
2. Что изучает анатомия?
3. Назовите виды анатомии.
4. Что имеется в виду, когда речь идет об индивидуальной изменчивости формы и строения тела человека?
5. Назовите типы телосложения. Чем они характеризуются?

КРАТКИЙ ИСТОРИЧЕСКИЙ ОЧЕРК

Для правильного понимания любой науки, в том числе анатомии, необходимо знать основные этапы ее развития. История анатомии, являющаяся частью истории медицины, — это история борьбы материалистических представлений о строении тела человека с идеалистическими и догматическими. Стремление получить новые, более точные сведения о строении тела человека в течение многих веков встречало сопротивление со стороны реакционных светских властей и особенно церкви.

Истоки анатомии уходят в отдаленные времена. Наскальные рисунки свидетельствуют, что уже первобытные охотники знали о положении жизненно важных органов. Упоминание о сердце, печени, легких и других органах тела человека содержатся в древней китайской книге «Нейцзин» (XI—VII вв. до н. э.). В индийской книге «Аюрведа» («Знание жизни», IX—III вв. до н. э.) имеются сведения о мышцах, нервах.

Определенную роль в развитии анатомии сыграли успехи, достигнутые в Древнем Египте в связи с культом бальзамирова-

ния трупов. Ценные данные в области анатомии были получены в Античной Греции. Величайший врач древности Гиппократ (460—377 гг. до н. э.), которого называют отцом медицины, сформулировал учение о четырех основных типах телосложения и темперамента, описал некоторые кости крыши черепа. Аристотель (384—322 гг. до н. э.) различал у животных, которых он вскрывал, сухожилия и нервы, кости и хрящи. Ему принадлежит термин «аорта». Первыми в Древней Греции произвели вскрытие трупов людей Герофил (род. ок. 304 г. до н. э.) и Эразистрат (300—250 гг. до н. э.). Герофил (Александрийская школа) описал некоторые из черепных нервов, их выход из мозга, оболочки мозга, синусы твердой оболочки головного мозга, двенадцатиперстную кишку, а также оболочки и стекловидное тело глазного яблока, лимфатические сосуды брыжейки, тонкой кишки. Эразистрат (Книдосская школа, к которой принадлежал Аристотель) уточнил строение сердца, описал его клапаны, различал кровеносные сосуды и нервы, среди которых выделял двигательные и чувствительные.

Выдающийся врач и энциклопедист древнего мира Клавдий Гален (131—201) описал 7 пар (из 12) черепных нервов, соединительную ткань и нервы в мышцах, кровеносные сосуды в некоторых органах, надкостницу, связки, а также обобщил имевшиеся до него сведения по анатомии. Он пытался описать функции органов. Полученные при вскрытии животных (свиней, собак, овец, обезьян, львов) факты без должных оговорок Гален переносил на человека, что было ошибкой (трупы людей в Древнем Риме, как и в античной Греции, вскрывать запрещалось). Гален рассматривал строение живых существ (человека) как «предначертанное свыше», внеся в медицину (анатомию) принцип телеологии (от греч. tolos — цель). Не случайно поэтому труды Галена в течение многих веков пользовались покровительством церкви и считались непогрешимыми.

В последующие века было сделано немало анатомических открытий. Факты накапливались, но не обобщались. Эпоха раннего феодализма, господство богословия не способствовали прогрессу науки, особенно в странах Европы. Этот период знаменуется развитием культуры народов Востока, достижениями в области математики, астрономии, химии. Поскольку на Востоке также запрещалось вскрывать трупы, анатомию там изучали по книгам. На арабский язык переводились труды Гиппократа, Аристотеля, Галена. Известны имена Аль-Рази (Разес, 850—932 гг.) — основателя Багдадской больницы и при ней медицинской школы, Ибн-Аббаса (род. в 997 г.), высказавшего по тому времени смелую мысль относительно непогрешимости авторитета древних.

Величайший мыслитель и врач Востока Абу Али Ибн Сина (Авиценна, 980—1037 гг.) написал «Канон врачебной науки», в котором содержались сведения по анатомии, созвучные представлениям Галена. «Канон» был переведен на латинский язык

и после изобретения книгопечатания переиздавался более 30 раз.

Во втором тысячелетии развитие городов, торговли, культуры послужило новым толчком к развитию медицины. Появляются медицинские школы. Одной из первых была открыта школа в Салерно, близ Неаполя, где раз в 5 лет разрешалось производить вскрытие трупов человека. Открываются первые университеты. Начиная с XIII в., в университетах выделяются медицинские факультеты. В XIV—XV вв. в них для демонстрации студентам стали вскрывать 1—2 трупа в год. В 1326 г. Мондино да Люцци (1275—1327), вскрывший два женских трупа, написал учебник по анатомии.

Особенно большой вклад в анатомию внесли Леонардо да Винчи и Андрей Везалий. Выдающийся итальянский ученый и художник эпохи Возрождения Леонардо да Винчи (1452—1519), вскрыв 30 трупов, сделал многочисленные зарисовки костей, мышц, сердца и других органов и составил письменные пояснения к этим рисункам. Он изучил формы и пропорции тела человека, предложил классификацию мышц, объяснил их функцию с точки зрения законов механики.

Основоположником научной анатомии является профессор Падуанского университета Андрей Везалий (1514—1564), который на основании собственных наблюдений, сделанных при вскрытии трупов, написал труд «О строении человеческого тела» (De Humani corporis fabrica), изданный в Базеле в 1543 г. Везалий систематически и довольно точно описал анатомию человека, указал на анатомические ошибки Галена. Исследования и новаторский труд Везалия предопределили дальнейшее прогрессивное развитие анатомии. Его учениками и последователями в XVI—XVII вв. было сделано немало анатомических открытий, уточнений, исправлений; были обстоятельно описаны многие органы тела человека.

В XVI—XVII вв. производились публичные вскрытия трупов человека, для чего создавались специальные помещения — анатомические театры (например, в Падуе, 1594 г., Болонье, 1637 г.). Голландский анатом Ф. Рюиш (1638—1731) усовершенствовал метод бальзамирования трупов, инъекцию цветных масс в кровеносные сосуды, создал большую для того времени коллекцию анатомических препаратов, в том числе препаратов, демонстрирующих пороки развития и аномалии. Петр I во время одного из посещений Голландии приобрел у Ф. Рюиша более 1500 препаратов для знаменитой петербургской Кунсткамеры.

Анатомические открытия послужили основой для исследований в области физиологии. Испанский врач Мигель Сервет (1511—1553), а через 6 лет ученик Везалия Р. Коломбо (1516—1559) высказали предположение о переходе крови из правой половины сердца в левую через легочные сосуды. В 1628 г. вышла книга английского врача Уильяма Гарвея (1578—1657), в которой он привел доказательства движения крови по сосудам большого круга кровообращения. В этом же году вышел в свет

труд Каспаро Азелли (1591—1626), описавшего брыжеечные лимфатические («млечные») сосуды.

В XVII—XIX вв. анатомия обогатилась новыми фактами. Начало микроскопической анатомии положил профессор университета в Болонье М. Мальпиги (1628—1694), открывший в 1661 г. с помощью микроскопа кровеносные капилляры. Появились книги и атласы с рисунками по анатомии человека. В 1685 г. в Амстердаме был издан атлас голландского анатома Готфрида Бидлоо (1649—1713) «Анатомия человеческого тела». Атлас состоял из 105 таблиц-рисунков с натуральных препаратов. Он был переведен на русский язык и служил учебным пособием в медицинской школе при Московском госпитале. Реформатор преподавания анатомии профессор из Лейдена (Голландия) Б. Альбинус (1697—1770) в 1726 г. опубликовал труд по анатомии костей тела человека, в 1736 г. — работу о мышцах, а позже таблицы (рисунки) костей и мышц, лимфатических сосудов и непарной вены. Развитию лимфологии способствовали труды итальянского анатома П. Масканьи (1755—1815), особенно «История и иконография лимфатических сосудов» (1787). Большое значение для развития сравнительной анатомии имели работы Ж. Кювье (1769—1832). Значительную роль в развитии анатомии сыграл труд М. Ф. К. Биша (1771—1802) «Общая анатомия в ее приложении к физиологии и медицине», в котором изложено учение о тканях, органах и системах. Основы эмбриологии заложил К. М. Бэр (1792—1876), открывший яйцеклетку человека и описавший развитие ряда органов. Клеточную теорию создал Т. Шванн (1810—1882), который установил принцип единообразия в строении животного организма.

В конце XIX — начале XX в. вышел в свет ряд руководств и атласов по анатомии человека, созданных К. Тольдтом (1840—1920), А. Раубером (1841—1917), В. Шпальтегольцем (1861—1940), Г. Браусом (1868—1924), А. Беннингофом (1890—1953) и др.

РАЗВИТИЕ ОТЕЧЕСТВЕННОЙ АНАТОМИИ

Данные о развитии медицины в Древней Руси имеются в летописях и церковных документах. Сведения о строении органов в рукописях X—XIII вв. в основном совпадали со взглядами Галена. Известны труды, в которых содержались медицинские и анатомические сведения («Церковный устав», X в., «Изборник Святослава», XI в., «Русская правда», XI—XII вв.).

Народы южных территорий нашей страны (Грузия, Армения, Азербайджан, Средняя Азия) уже в первом тысячелетии новой эры были знакомы с трудами философов и врачей Древней Греции по анатомии. Так, сведения по анатомии человека приводятся в Азербайджане в книге «Тибб» («Медицина») Исы-ур-Риги, а в Средней Азии — в каноне «Авесты» (о «сосудах без крови»,

вероятно, о нервах). Философ и врач Омар Осман-оглы, несмотря на запреты религии, вскрывал трупы и изучал анатомию.

В грузинских медицинских рукописях XI—XIII вв. философа Петрици, врачей Кананели и Копили имеются сведения по анатомии. В XI—XII вв. армянским врачам были известны достижения в области анатомии того времени. Врач Абусаид в XII в. написал не дошедшую до наших времен «Анатомию», состоявшую из 17 глав, в которых излагалось строение органов и частей тела человека. Много сведений анатомического характера содержалось в известном труде Мехитара Гераци «Утешение в лихорадках», написанном в 1184 г. В другом труде он описал анатомию глаза, привел данные об его оболочках, влаге, мышцах, хрусталике, которому отводилась важная роль как преломляющему свет органу. В XI—XIV вв. в Армении было несколько учебных заведений — университетов (академий). В одной из академий (в Санаине) преподавал ученый, врач Григорий Магистр. Известен университет в Татеве, где также изучалась медицина.

Несколько позже (XV—XVI вв.) на территории России появились сочинения, содержащие теоретические вопросы медицины в представлениях античных авторов, с критическим их анализом и краткими сведениями по анатомии, о телосложении («Врата Аристотелевы», или «Тайна тайных»). Названия многих органов, частей тела упоминались в различных рукописных лечебниках и травниках, «тутошних и заморских» (написанных на Руси и переведенных на русский язык с латинского и греческого языков). Анатомия при обучении «лекарскому делу» преподавалась по мало приспособленному учебнику «Проблемата Аристотеля». Первый выпуск врачей, изучавших анатомию по «скелету», хирургию, ботанику, фармакологию, состоялся в Московской медицинской школе в 1658 г. В том же 1658 г. филолог Епифаний Славинецкий (умер в 1675 г.) перевел на русский язык «Эпитоме» Везалия, написанный им для студентов университета в качестве учебного пособия по анатомии.

В западных областях нашей страны в XVII—XVIII вв. были школы (академии), где преподавалась медицина, в том числе и анатомия: в Тарту (Academia Gustaviana, 1632), медицинский факультет Виленской высшей школы (1647), Академия Петрина в Елгаве (1775), Медицинская академия в Гродно (1775). Во время организации в России госпиталей (при Петре I) при них открывали медицинские школы. Так, в 1707 г. в Москве был основан Московский госпиталь, а при нем — медицинская школа. В 1733 г. появились медицинские школы в Петербурге и Кронштадте, а в 1758 г. — в Барнауле. Анатомия преподавалась по рукописным учебникам Николая Бидлоо (1670—1735) «Зерцало анатомии», «Theatrum anatomicum», а также по первому русскому анатомическому атласу «Syllabius corporis humani» (1774), создателем которого был М. И. Шеин (1712—1762). Он же в 1757 г. перевел на русский язык «Сокращенную анатомию»

Гейстера. Его перевод на русский язык терминов положил начало созданию русской анатомической терминологии.

В медицинских школах, вначале в Московской, а затем в Петербургской, анатомию и другие предметы (хирургию, физиологию, ботанику) преподавал на русском языке талантливый врач К. И. Щепин (1728—1770). В развитии наук в России огромную роль сыграла Академия наук, учрежденная в 1724 г. Курс анатомии в университете при Академии наук читал ученик М. В. Ломоносова анатом акад. А. Р. Протасов (1724—1796), известный своими работами о телосложении человека, строении и функциях желудка.

По инициативе М. В. Ломоносова в Москве в 1755 г. был открыт университет, на медицинском факультете которого с 1765 г. преподавалась анатомия. Значительную роль в развитии московской анатомической школы сыграл первый русский профессор Московского университета акад. С. Г. Зыбелин (1735—1802). Известен его труд «Слово о сложениях тела человеческого и о способах, как оные предохранять от болезней» (1777).

В XVIII в. появилось немало трудов, обогативших анатомическую науку. Д. И. Иванов (1751—1821), ученик С. Г. Зыбелина, в 1781 г. опубликовал работу «О происхождении межреберных нервов», в которой описал анатомию симпатического ствола. В 1782 г. А. М. Шумлянский (1748—1795) защитил докторскую диссертацию «О строении почек», на 60 лет раньше англичанина В. Боумена, в которой описал микроскопическое строение почек, в частности извитые канальцы и капсулу клубочка (капсула Шумлянского — Боумена).

Большим вкладом в анатомическую науку явилось издание в 1783 г. «Анатомико-физиологического словаря», автором которого был профессор повивального искусства (акушерства) Н. М. Амбодик-Максимович (1744—1812).

Известным представителем московской анатомической школы в XIX в. был Е. О. Мухин (1766—1850) — преподаватель анатомии Московского университета. В 1812 г. вышел его «Курс анатомии». Он организовал при кафедре анатомический музей, выступал как пропагандист русской анатомической терминологии. Профессор Московского университета И. М. Соколов (1816—1872) опубликовал «Атлас анатомико-хирургических таблиц», много внимания уделял пополнению анатомического музея новыми препаратами. Большой вклад в анатомию внес Д. Н. Зернов (1843—1917), в течение многих лет возглавлявший кафедру нормальной анатомии в Московском университете. Он автор учебника по анатомии, выдержавшего более десяти изданий, изучал органы чувств, изменчивость борозд и извилин полушарий большого мозга, брыжеечную часть тонкой кишки.

Основателем петербургской анатомической школы был акад. П. А. Загорский (1764—1846), работы которого были посвящены тератологии, сравнительной анатомии, взаимосвязям между строением и функциями органов; он написал учебник по анатомии.

Наиболее известный ученик П. А. Загорского И. В. Буяльский (1789—1866), анатом и хирург, опубликовал «Анатомо-хирургические таблицы», учебник по анатомии, предложил метод бальзамирования трупов.

Особое место в истории анатомии и хирургии занимает Н. И. Пирогов (1810—1881). Начав свою медицинскую деятельность в стенах Московского университета, он продолжал занятия анатомией и хирургией в Дерптском (ныне Тартуский) университете.

По инициативе Н. И. Пирогова при Медико-хирургической академии был создан Анатомический институт, усовершенствована система анатомической подготовки врачей. Н. И. Пирогов придавал большое значение точным знаниям анатомии. Большая заслуга Н. И. Пирогова как анатома — открытие и разработка оригинального метода исследования тела человека на распилах замороженных трупов с целью изучения взаимоотношений органов друг с другом и со скелетом. Результаты многолетних трудов Н. И. Пирогов обобщил в книге «Топографическая анатомия, иллюстрированная разрезами, проведенными через замороженное тело человека в трех направлениях» (1852—1859). Н. И. Пирогов изучил фасции и клетчаточные пространства в теле человека, опубликовал труд «Хирургическая анатомия артериальных стволов и фасций» (1838). Перу Н. И. Пирогова принадлежат «Полный курс прикладной анатомии человеческого тела» (1843—1848) и многие другие исследования по анатомии и хирургии. В области анатомии Н. И. Пироговым сделано немало открытий.

Именем Н. И. Пирогова названы язычный треугольник — участок верхнебокового отдела шеи, апоневроз двуглавой мышцы плеча (фасция Пирогова), лимфатический узел, расположенный в глубоком кольце бедренного канала, и другие анатомические образования.

Выдающимся исследователем в области функциональной анатомии и теории физического воспитания был П. Ф. Лесгафт (1837—1909) — автор фундаментального труда «Основы теоретической анатомии». П. Ф. Лесгафт является основоположником теоретической анатомии в России. Он описал закономерности перестройки костного вещества под влиянием мышечной тяги, сформулировал принципы развития кровеносных сосудов и их взаимоотношений в зависимости от строения и функции органов, показал значение анастомозов между артериями в кровоснабжении органов и частей тела.

Известными представителями киевской анатомической школы были В. А. Бец (1834—1894), изучавший строение мозгового вещества надпочечников, а также коры головного мозга и описавший большой пирамидный нейрон (клетка Беца); ученик Д. Н. Зернова М. А. Тихомиров (1848—1902) — автор монографии «Варианты артерий и вен» (1900); Ф. А. Стефанис (1865—1917), изучавший лимфатическую систему тела человека.

В Харькове работал известный анатом А. К. Белоусов (1848—1908) — исследователь иннервации сосудов, автор одного из методов инъекций анатомических препаратов, учитель Г. М. Иосифова и В. П. Воробьева.

После Октября 1917 г., особенно в двадцатые годы, появились медицинские институты на окраинах страны: Тбилисский (1918), Азербайджанский (Баку, 1919), Иркутский (1919), Ташкентский (1920), Минский (1921), Ереванский (1922) и др., в которых были организованы кафедры анатомии. Были открыты специализированные морфологические (анатомические) научно-исследовательские учреждения (институты и лаборатории). Успешно разрабатывались методы научных исследований, новые перспективные научные направления. Развивая функциональное направление в анатомии, отечественные анатомы широко применяли и применяют наряду с описательными экспериментальные методы. Получил широкое признание и распространение метод макромикроскопического исследования, успешно используются микроскопическая техника, рентгеновский и биометрические методы.

В области экспериментальной анатомии плодотворно работал основатель ленинградской школы анатомов **В. Н. Тонков** (1872—1954), в течение многих лет возглавлявший кафедру анатомии Военно-медицинской академии в Ленинграде и создавший многочисленную школу анатомов (Б. А. Долго-Сабуров, Г. Ф. Иванов, А. П. Любомудров, Ф. П. Маркизов, К. В. Ромодановский и др.). Придавая большое значение эксперименту, он исследовал коллатеральное кровообращение, пластичность кровеносных сосудов при различных условиях существования, кровоснабжение нервов, первым (в 1896 г.) использовал рентгеновское излучение для изучения скелета. Перу В. Н. Тонкова принадлежат также работы по эмбриологии и сравнительной анатомии. В. Н. Тонков — автор неоднократно переиздававшегося учебника по анатомии. Ученик В. Н. Тонкова и его преемник по кафедре **Б. А. Долго-Сабуров** (1900—1960) продолжал научное направление своего учителя. Он автор известных книг «Анастомозы и пути окольного кровообращения у человека» (1956), «Иннервация вен» (1959) и др.

Выдающимся представителем харьковской школы анатомов был **В. П. Воробьев** (1876—1937) — исследователь вегетативной нервной системы, автор методов изучения нервов. В. П. Воробьев описал нервные сплетения сердца и желудка у человека, одним из первых начал изучение иннервации методом электростимуляции нервов у животных. Он создал пятитомный «Атлас анатомии человека».

Вместе с другими учеными В. П. Воробьев разработал метод и выполнил бальзамирование тела В. И. Ленина.

Основоположником школы отечественных лимфологов является **Г. М. Иосифов** (1870—1933) — профессор анатомии вначале Томского, а затем Воронежского медицинского институтов. Широко известен его труд «Лимфатическая система человека с описанием аденоидов и органов движения лимфы» (1914). Разработке учения об индивидуальной изменчивости органов и систем человека посвятил свои исследования **В. Н. Шевкуненко** (1872—1952).

В двадцатые годы кафедру анатомии Московского университета (до 1930 г.) возглавлял ученик Д. Н. Зернова **П. И. Карузин** (1864—1939), организатор кафедр анатомии в ряде медицинских институтов (Астрахань, Минск, Смоленск, Тбилиси), автор «Руководства по пластической анатомии» (1921) и «Словаря анатомических терминов» (1928). Преемником П. И. Карузина по кафедре в Московском университете (с 1930 г. — I Московский медицинский институт) был ученик В. Н. Тонкова **Г. Ф. Иванов** (1893—1955), автор книг «Хромаффинная и интерреналовая системы человека» (1930), «Нервы и органы чувств сердечно-сосудистой системы» (1945), двухтомного руководства по анатомии (1949).

Большой вклад в изучение функциональной анатомии лимфатической системы человека и животных внес ученик Г. М. Иосифова **Д. А. Жданов** (1908—1971), профессор анатомии Горьковского, затем Томского медицинских институтов, Ленинградского санитарно-гигиенического, а с 1956 г. — I Московского медицинского института, воспитавший многочисленных учеников. За монографию «Хирургическая анатомия грудного протока и главных лимфатических коллекторов и узлов туловища» (1945) он удостоен Государственной премии СССР. В 1952 г. вышла его монография «Общая анатомия и физиология лимфатической системы».

106783 (1)

Кафедрой анатомии во II Московском государственном университете (с 1930 г. — II Московский медицинский институт) до 1944 г. руководил проф. **А. А. Дешин** (1869—1945), известный исследователь проводящих путей головного и спинного мозга. В связи с организацией во II ММИ в 1930 г. педиатрического факультета вновь созданную при нем кафедру анатомии с 1931 по 1953 г. возглавлял проф. **П. П. Дьяконов** (1882—1953). С 1944 по 1959 г. кафедрой анатомии лечебного факультета II ММИ заведовал **В. Н. Терновский** (1888—1976) — известный историк анатомии, инициатор издания на русском языке трудов Везалия, Галена и др. С 1959 по 1983 г. кафедру анатомии II ММИ возглавлял академик АМН СССР проф. **В. В. Куприянов**, исследования которого посвящены изучению нервной системы, иннервации сосудов, системы микроциркуляции, истории анатомии и медицины.

Значительный след в истории анатомии оставил **М. Ф. Иваницкий** (1895—1969), работавший в области динамической и проекционной анатомии, возглавлявший кафедру анатомии в Московском институте физической культуры. Известным исследователем лимфатической системы был киевский анатом **М. С. Спиров** (1892—1973).

АБОНЕМЕНТ
ЦГБ им. А. С. Пушкина
г. Киров

С середины XX в. успешно развивается ряд перспективных научных направлений в области анатомии, возглавляемых академиками и членами-корреспондентами Академии медицинских наук, академий наук республик (государств) и другими известными учеными.

Результаты исследования микроциркуляторного русла нашли отражение в работах В. В. Куприянова, его сотрудников и учеников. За разработку проблемы и цикл работ по микроциркуляции В. В. Куприянову присуждена Государственная премия СССР (1977). Вопросам развития периферической нервной системы и реиннервации внутренних органов посвящены исследования Д. М. Голуба (Минск), также удостоенного Государственной премии СССР (1974). Экспериментальной анатомией лимфатической системы занимаются Ю. И. Бородин и его ученики (Новосибирск). Функциональную анатомию сердца и его кровеносных сосудов изучают Н. А. Джавахишвили и ее школа (Тбилиси). Изменениям органов в процессе адаптации к условиям высокогорья посвящены работы Я. А. Рахимова (Душанбе), строению нервов — исследования А. Р. Рахишева (Алма-Ата), анатомии вен, строению путей оттока лимфы от органов и тканей, лимфатических узлов и других органов иммунной системы — исследования М. Р. Сапина и сотрудников кафедры анатомии I ММИ (с 1990 г. Московская медицинская академия — ММА).

Большой коллектив советских анатомов на кафедрах медицинских институтов, в морфологических лабораториях успешно изучает индивидуальные, возрастные, типовые, половые особенности строения тела человека. В экспериментах на животных исследуются функциональные особенности органов и тканей, морфологические механизмы адаптации к различным условиям существования. Ученые-анатомы вносят существенный вклад в теорию и практику медицинской науки.

Вопросы для повторения

1. Кого считают основоположником научной описательной анатомии и почему?
2. Назовите наиболее выдающихся анатомов XVII—XIX вв.
3. Перечислите отечественные труды X—XVI вв., содержащие сведения о медицине и анатомии.
4. Назовите крупнейших отечественных анатомов XIX — начала XX в.
5. Назовите выдающихся отечественных анатомов середины XX в., перечислите их вклад в анатомию.

ПЛОСКОСТИ И ОСИ

Для обозначения положения тела человека в пространстве, расположения его частей относительно друг друга используют понятия о плоскостях и осях (рис. 1). Исходным принято считать такое положение тела, когда человек стоит, ноги вместе, ладони обращены вперед. Человек, как и другие позвоночные, построен

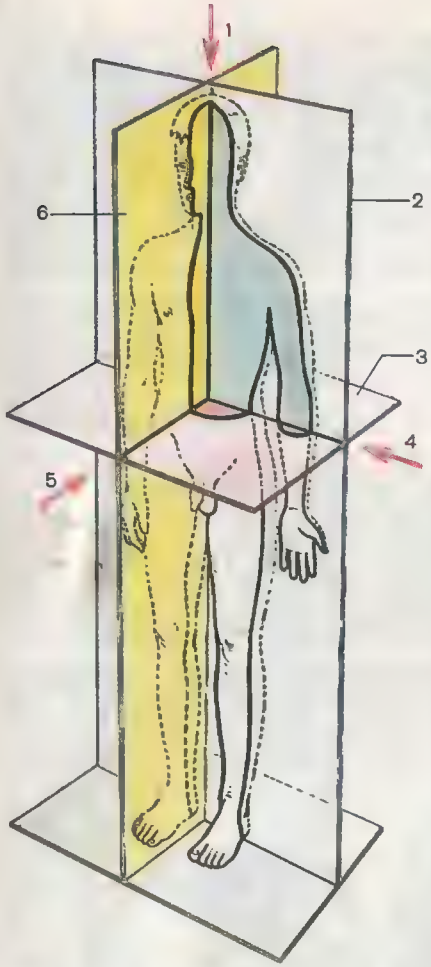

Рис. 1. Оси и плоскости в теле человека (схема).

1 — вертикальная (продольная) ось; 2 — фронтальная плоскость; 3 — горизонтальная плоскость; 4 — поперечная ось; 5 — сагиттальная ось; 6 — сагиттальная плоскость.

по принципу двусторонней (билатеральной) симметрии, тело его делится на две половины — правую и левую. Границей между ними является **срединная (медианная) плоскость,** расположенная вертикально и ориентированная спереди назад в сагиттальном направлении (от лат. sagitta — стрела). Эту плоскость называют также сагиттальной.

Сагиттальная плоскость отделяет правую половину тела (правый — *dexter*) от левой (левый — *sinister*). Вертикальная плоскость, ориентированная перпендикулярно сагиттальной и отделяющая переднюю часть тела (передний — *anterior*) от задней (задний — *posterior*), называется **фронтальной** (от лат. fróns — лоб). Эта плоскость по своему направлению соответствует плоскости лба. В качестве синонимов терминов «передний» и «задний» при определении положения органов можно использовать соответственно термины «брюшной», или «вентральный» (*ventrális*), «спинной», или «дорсальный» (*dorsális*).

Горизонтальная плоскость ориентирована перпендикулярно двум предыдущим и отделяет лежащие ниже отделы тела (нижний — *inférior*) от вышележащих (верхний — *supérior*).

Эти три плоскости: сагиттальная, фронтальная и горизонтальная — могут быть проведены через любую точку тела человека; количество плоскостей может быть произвольным. Соответственно плоскостям можно выделить направления (оси), которые позволяют ориентировать органы относительно положения тела. **Вертикальная ось** (вертикальный — *verticális*) направлена вдоль тела стоящего человека. По этой оси располагаются позвоночный столб и лежащие вдоль него органы (спинной мозг, грудная и брюшная части аорты, грудной проток, пищевод). Вертикальная

ось совпадает с **продольной осью** (продольный — *longitudinális*), которая также ориентирована вдоль тела человека независимо от его положения в пространстве, или вдоль конечности (нога, рука), или вдоль органа, длинные размеры которого преобладают над другими. **Фронтальная (поперечная) ось** (поперечный — *transvérsus, transversális*) по направлению совпадает с фронтальной плоскостью. Эта ось ориентирована справа налево или слева направо. **Сагиттальная ось** (сагиттальный — *sagittális*) расположена в переднезаднем направлении, как и сагиттальная плоскость.

Для обозначения положения органов и частей тела пользуются следующими определениями, входящими в список анатомических терминов: *mediális — медиальный,* если орган (органы) лежит ближе к срединной плоскости; *laterális — латеральный (боковой)*, если орган расположен дальше от срединной плоскости; *intermédius — промежуточный*, если орган лежит между двумя соседними образованиями; *intérnus — внутренний* (лежащий внутри) и *extérnus — наружный* (лежащий кнаружи), когда говорят об органах, расположенных соответственно внутри, в полости тела и вне ее; *profúndus — глубокий* (лежащий глубже) и *superficiális — поверхностный* (расположенный на поверхности) для определения положения органов, лежащих на различной глубине.

Специальные термины употребляют при описании верхней и нижней конечностей. Для обозначения начала конечности, той части, которая находится ближе к туловищу, пользуются определением *proximális — проксимальный* (ближайший к туловищу). Удаленный от туловища участок конечности называют *distális — дистальный*. Поверхность верхней конечности относительно ладони обозначают термином *palmáris — ладонный* или *voláris* — находящийся на стороне ладони, а нижней конечности относительно подошвы — *plantáris — подошвенный*. Край предплечья со стороны лучевой кости называется *radiális — лучевой*, а со стороны локтевой кости — *ulnáris — локтевой*. На голени край, где располагается малоберцовая кость, обозначается *fibuláris — малоберцовый,* а противоположный край, где лежит большеберцовая кость, — *tibiális — большеберцовый*.

Для определения проекции границ органов (сердце, легкие, плевра и др.) на поверхности тела условно проводят вертикальные линии, ориентированные вдоль тела человека. **Передняя срединная линия,** *linea mediána antérior*, проходит по передней поверхности тела человека, на границе между правой и левой его половинами. **Задняя срединная линия,** *linea mediána postérior*, идет вдоль позвоночного столба, над вершинами остистых отростков позвонков. Между этими двумя линиями с каждой стороны можно провести еще несколько линий через анатомические образования на поверхности тела. **Грудинная линия,** *linea sternális*, идет по краю грудины, **среднеключичная линия,** *linea medioclaviculáris*, проходит через середину ключицы, нередко

совпадает с положением соска молочной железы, в связи с чем ее называют также *linea mammiláris* — **сосковая линия. Передняя подмышечная линия,** *línea axilláris antérior*, начинается от одноименной складки (*plíca axilláris antérior*) в области подмышечной ямки и идет вдоль тела. **Средняя подмышечная линия,** *línea axilláris média,* начинается от самой глубокой точки подмышечной ямки, **задняя подмышечная линия,** *línea axilláris postérior,* — от одноименной складки (*plíca axilláris postérior*). **Лопаточная линия,** *línea scapuláris,* проходит через нижний угол лопатки, **околопозвоночная линия,** *línea paravertebrális,* — вдоль позвоночного столба через реберно-поперечные суставы (поперечные отростки позвонков).

КЛЕТКИ, ТКАНИ

Клетка, *cellula,* — это элементарная частица живого организма. Проявление свойств жизни, таких, как воспроизведение (размножение), обмен веществ и др., осуществляется на клеточном уровне и протекает при непосредственном участии белков — основных элементов клеточных структур. Ф. Энгельс писал: «Жизнь есть способ существования белковых тел, существенным моментом которого является *постоянный обмен веществ с окружающей их внешней природой,* причем с прекращением этого обмена веществ прекращается жизнь...»[1]. Каждая клетка представляет собой сложную систему, содержащую ядро и цитоплазму с включенными в нее органеллами.

Клетка является микроскопическим образованием. Величина ее от нескольких микрометров (малые лимфоциты) до 200 мкм (яйцеклетка). Форма клеток также различна. В организме человека имеются шаровидные, веретеновидные, чешуйчатые (плоские), кубические, столбчатые (призматические), звездчатые, отростчатые (древовидные) клетки. Некоторые клетки (например, нейроны) вместе с отростками достигают в длину 1,5 м и более.

Построена клетка сложно. Внешняя клеточная мембрана, или клеточная оболочка, — плазмалемма — отграничивает содержимое клетки от внеклеточной среды. Эта оболочка является полупроницаемой биологической мембраной, состоящей из наружной, промежуточной и внутренней пластинок. По своему составу клеточная оболочка представляет собой сложный липопротеиновый комплекс. Через внешнюю клеточную мембрану осуществляются транспорт веществ внутрь клетки и из нее и взаимодействие клетки с соседними клетками и межклеточным веществом.

Внутри клетки располагается **ядро,** *núcleus* (греч. kárion), которое хранит генетическую информацию и участвует в синтезе белка. Обычно ядро круглое или овоидное. В плоских клетках ядро уплощенной формы, в клетках белой крови (лейкоциты) —

[1] *Маркс К., Энгельс Ф.* Соч. 2-е изд., т. 20, с. 616.

палочковидное или бобовидное. У человека эритроциты, кровяные пластинки (тромбоциты) ядра не имеют. Ядро покрыто ядерной оболочкой, *nucleolémma,* представленной *наружной* и *внутренней ядерными мембранами,* между которыми находится узкое *перинуклеарное пространство.* Заполнено ядро нуклеоплазмой, *nucleoplásma*, в которой содержатся ядрышко, *núcleolus*, одно или два, и хроматин в виде плотных зернышек или лентовидных структур. Ядро окружено **цитоплазмой,** *cytoplásma.* В состав цитоплазмы входят гиалоплазма, органеллы и включения.

Гиалоплазма — основное вещество цитоплазмы. Это сложное бесструктурное полужидкое образование, полупрозрачное (от греч. hyalos — стекло); содержит полисахариды, белки, нуклеиновые кислоты и т. д. Гиалоплазма участвует в обменных процессах клетки.

Органеллами называются постоянные части клетки, имеющие определенную структуру и выполняющие специфические функции. К органеллам относятся клеточный центр, митохондрии, комплекс Гольджи — внутренний сетчатый аппарат, эндоплазматическая (цитоплазматическая) сеть.

Клеточный центр располагается обычно возле ядра или комплекса Гольджи и содержит два плотных образования — центриоли, которые входят в состав веретена делящейся клетки и участвуют в образовании подвижных органов — жгутиков, ресничек.

Митохондрии, являющиеся энергетическими органами клетки, участвуют в процессах окисления, фосфорилирования. Они имеют овоидную форму и покрыты двуслойной митохондриальной мембраной (оболочкой), состоящей из двух слоев — наружного и внутреннего. Внутренняя митохондриальная мембрана образует впячивания внутрь митохондрий в виде складок (митохондриальные гребешки) — кристы. Кристы разгораживают содержимое митохондрии (матрикс) на ряд сообщающихся полостей.

Комплекс Гольджи (внутренний сетчатый аппарат) имеет вид пузырьков, пластин и трубочек, располагающихся возле ядра. Он синтезирует полисахариды, вступающие во взаимосвязь с белками, участвует в выведении за пределы клетки продуктов ее жизнедеятельности.

Эндоплазматическая (цитоплазматическая) сеть представлена в виде агранулярной (гладкой) и гранулярной (зернистой) эндоплазматических сетей. Первая образована преимущественно мелкими цистернами и трубочками, участвующими в обмене липидов и полисахаридов. Она имеется в клетках, секретирующих стероидные вещества. Гранулярная эндоплазматическая сеть состоит из цистерн, трубочек и пластинок, на стенках которых со стороны гиалоплазмы прилежат мелкие округлые гранулы — рибосомы, образующие в некоторых местах скопления — полирибосомы. Эта сеть участвует в синтезе белка.

В цитоплазме постоянно находятся обособленные скопления различных веществ, которые называют включениями цитоплазмы. Они могут быть представлены белковыми, жировыми, пигментными и другими образованиями.

Клетка, являясь частью целостного многоклеточного организма, выполняет свойственные всему живому функции: поддерживает жизнь самой клетки и обеспечивает ее взаимоотношения с внешней средой (обмен веществ). Клетки обладают также раздражимостью (двигательные реакции) и способны к размножению путем деления. Обмен веществ в клетке (внутриклеточные биохимические процессы, синтез белков, ферментов) осуществляется за счет затраты и освобождения энергии. Движение клеток возможно при участии появляющихся и исчезающих выпячиваний (амебоидное движение свойственно лейкоцитам, лимфоцитам, макрофагам), ресничек — плазматических выростов на свободной поверхности клетки, выполняющих мерцательные движения (эпителий, покрывающий слизистую оболочку дыхательных путей), или длинного выроста — жгутика, как, например, у сперматозоида. Гладкие мышечные клетки и поперечно-полосатые мышечные волокна могут сокращаться, изменяя свою длину.

Развитие и рост организма происходят за счет увеличения числа клеток (размножение) и их дифференцировки. Такими постоянно обновляющимися путем размножения клетками во взрослом организме являются эпителиальные клетки (поверхностный, или покровный, эпителий), клетки соединительной ткани, крови. Некоторые клетки (например, нервные) утратили способность размножаться. Ряд клеток, в обычных условиях не размножающихся, при определенных обстоятельствах приобретают это свойство (процесс регенерации).

Деление клеток возможно двумя путями. Непрямое деление — *митоз* (митотический цикл, кариокинез) — состоит из нескольких этапов, во время которых клетка сложно перестраивается. Прямое (простое) деление клеток — *амитоз* — встречается редко и представляет собой разделение клетки и ее ядра на две части, равные или неравные по величине. Особым видом деления слившихся половых клеток является *мейоз* (мейотический тип), при котором происходит уменьшение вдвое числа хромосом, оказавшихся в оплодотворенной клетке. При таком делении наблюдается перестройка генного аппарата клетки. Время от одного деления клетки до другого называют ее жизненным циклом. Клетки входят в состав тканей.

Ткань — это исторически сложившаяся общность клеток и внеклеточного вещества, объединенных единством происхождения, строения и функций. В организме человека выделяют 4 типа тканей: эпителиальную, соединительную, мышечную и нервную.

1. **Эпителиальная ткань** (эпителий) представляет собой разновидность клеток, покрывающих поверхность тела (кожу), выстилающих слизистые оболочки полых органов пищеварительной

и дыхательной систем и мочеполового аппарата и образующих рабочую (железистую) паренхиму желез внешней и внутренней секреции. Эпителий выполняет покровную и защитную функции.

Различают поверхностный и железистый эпителий. Поверхностный эпителий лежит на базальной мембране, под которой расположена рыхлая волокнистая соединительная ткань. Выделяют многослойный (ороговевающий, неороговевающий и переходный) и однослойный (столбчатый кубический, плоский) поверхностный эпителий. Кожа покрыта многослойным чешуйчатым (плоским) ороговевающим эпителием, слизистые оболочки в зависимости от строения и функций органа — однослойным столбчатым (рис. 2) (желудок, трахея, бронхи) или многослойным неороговевающим эпителием (полость рта, глотки, пищевод, конечный отдел прямой кишки) (рис. 3). Слизистая оболочка мочевыводящих путей покрыта переходным эпителием. Серозные оболочки (брюшина, плевра) выстланы однослойным плоским эпителием (мезотелием). Из железистого эпителия построены различные железы (сальные, потовые, слизистые, поджелудочная, щитовидная и др.), выполняющие секреторную функцию и участвующие в обменных процессах, пищеварении, защите покровов тела.

2. **Соединительная ткань** очень разнообразна по строению и функциям. Для нее характерно наличие клеток и межклеточного вещества, состоящего из коллагеновых, эластических, ретикулярных волокон и основного вещества. Различают собственно соединительную ткань, хрящевую и костную. Собственно соединительная ткань представлена рыхлой и плотной волокнистой соединительной тканью. Соединительная ткань выполняет опорную, защитную (механическую) функции (плотная волокнистая соединительная ткань, хрящ, кость). В трофической (питательной) функции участвуют рыхлая волокнистая и ретикулярная соединительная ткань, а также кровь и лимфа.

В рыхлой волокнистой соединительной ткани находятся различные клеточные элементы (фибробласты, макрофаги, плазматические, тучные клетки и др.) и волокна, по-разному ориентированные в основном веществе в зависимости от строения и функции органа. Располагается эта ткань преимущественно по ходу кровеносных сосудов (рис. 4, А).

Разновидностью соединительной ткани, состоящей из ретикулярных клеток и ретикулярных волокон, является ретикулярная соединительная ткань. Она образует остов кроветворных органов и органов иммунной системы (костный мозг, тимус, селезенка, лимфатические узлы, групповые и одиночные лимфоидные узелки). В петлях, образованных ретикулярной тканью, располагаются кровообразующие и иммунокомпетентные клетки.

Жировая ткань образуется под кожей, особенно развита она под брюшиной, в сальнике. Формируется жировая ткань при накоплении липидных (жировых) включений в цито-

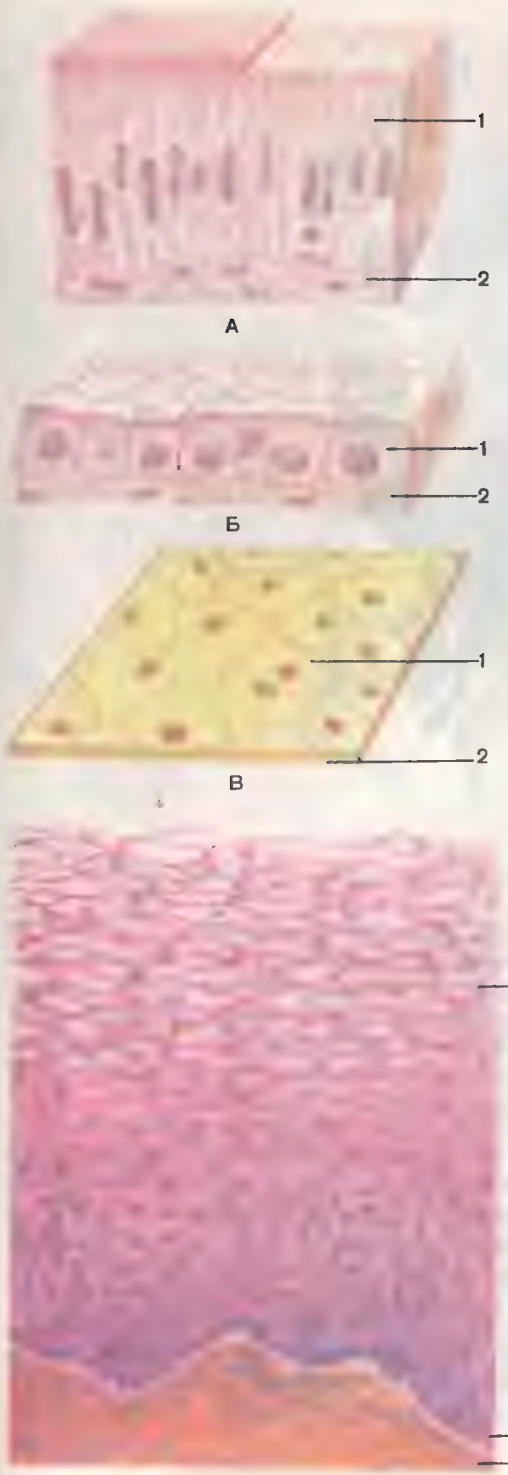

Рис. 2. Различные виды однослойного эпителия (схема).

А — столбчатый. Б — кубический. В — плоский. 1 — эпителий; 2 — подлежащая соединительная ткань.

Рис. 3. Многослойный сквамозный неороговевающий эпителий.

1 — поверхностный слой; 2 — базальный слой; 3 — собственная пластинка слизистой оболочки.

Рис. 4. Соединительная ткань.

А — рыхлая волокнистая ткань: 1 — фибробласт; 2 — эластическое волокно; 3 — лимфоцит; 4 — гистиоциты; 5 — коллагеновое волокно. Б — плотная неоформленная волокнистая соединительная ткань: 1 — пучки коллагеновых волокон; 2 — ядра фибробластов.

плазме фибробластов — молодых клеток рыхлой волокнистой соединительной ткани.

Плотная волокнистая соединительная ткань может быть *неоформленной:* многочисленные соединительнотканные волокна густо переплетаются, а между ними содержится небольшое количество клеточных элементов (например, сетчатый слой кожи) (рис. 4, Б). Плотная оформленная соединительная ткань отличается упорядоченным расположением пучков волокон, определенным их направлением (связки, сухожилия).

Хрящевая ткань состоит из хрящевых клеток (хондроцитов), располагающихся группами по 2—3 клетки, и основного вещества, находящегося в состоянии геля (рис. 5). *Гиалиновый хрящ*, полупрозрачный, снаружи покрыт надхрящницей, которая продуцирует молодые хрящевые клетки. Из гиалинового хряща построены суставные хрящи, хрящи ребер, эпифизарные хрящи. *Фиброзный (волокнистый коллагеновый) хрящ* отличается тем, что в его основном веществе содержится большое количество коллагеновых волокон, которые придают такому хрящу повышенную прочность. Из волокнистого хряща построены фиброзные кольца межпозвоночных дисков, внутрисуставные диски и менис-

Рис. 5. Гиалиновый хрящ.

1 — перихондрий (надхрящница); 2 — зона хряща с молодыми хрящевыми клетками — хондрогенный слой; 3 — основное вещество; 4 — группы хондроцитов (зрелые хрящевые клетки).

ки. Он покрывает суставные поверхности височно-нижнечелюстного и грудино-ключичного суставов. *Эластический хрящ* имеет желтоватый цвет, в его основном веществе много сложно переплетающихся эластических волокон. Этот хрящ отличается упругостью. Из него построены клиновидные и рожковидные хрящи гортани, голосовой отросток черпаловидных хрящей, надгортанник, ушная раковина, хрящевая часть слуховой трубы и наружного слухового прохода.

Костная ткань отличается особыми механическими свойствами, состоит из костных клеток (остеоцитов), замурованных в обызвествленное межклеточное вещество, содержащее коллагеновые волокна и неорганические соли (рис. 6).

Особое место в организме человека занимают **кровь** и **лимфа,** выполняющие трофическую и защитную функции. Кровь и лимфа состоят из жидкого основного вещества (плазма) сложного состава и взвешенных в нем форменных элементов.

В плазме крови содержатся безъядерные клетки — эритроциты (4 500 000—5 000 000 в 1 мм^3, или 4,5—5,0·10^{12}/л), лейкоциты (4000—9000 в 1 мм^3, или 4,0—9,0·10^9/л), зернистые

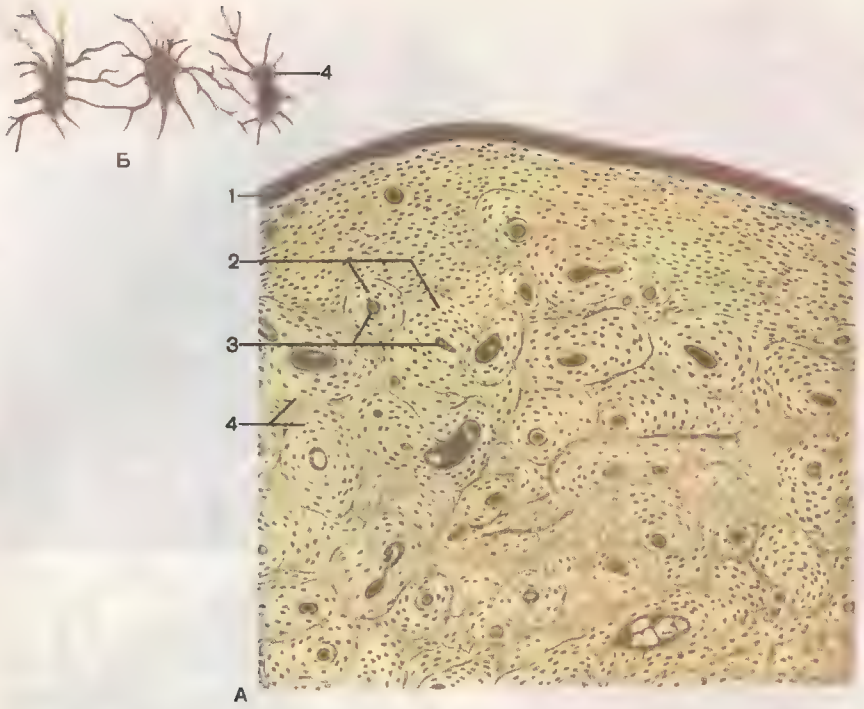

Рис. 6. Костная ткань.

А — шлиф кости (малое увеличение). Б — костная клетка (большое увеличение). 1 — надкостница; 2 — пластинки остеона; 3 — центральные каналы (каналы остеонов); 4 — остеоциты.

и незернистые, а также кровяные пластинки — тромбоциты (в 1 мм^3 крови 180 000—320 000, или 180,0—320,0·10^9/л).

Лимфа — бесцветная, слегка мутноватая жидкость. Она также состоит из плазмы и клеток, преимущественно лимфоцитов, число которых в периферической лимфе (до прохождения ее через лимфатические узлы) значительно меньше, чем в центральной (прошедшей через один или несколько лимфатических узлов). Эритроциты в лимфе в норме не содержатся.

Кровь и лимфа являются тканями, составляющими внутреннюю среду организма, обеспечивающую наилучшие условия для его жизнедеятельности.

3. **Мышечная ткань** осуществляет двигательные процессы в организме животных и человека. Она обладает специальными сократительными структурами — миофибриллами. Различают два вида мышечной ткани: гладкую (неисчерченную), поперечно-полосатую скелетную (исчерченную) и сердечную поперечно-полосатую (исчерченную).

Гладкая мышечная ткань состоит из веретенообразных клеток (неисчерченные миоциты) длиной от 15 до 500 мкм и диаметром около 8 мкм. Эти клетки образуют мышечные слои в стенках кровеносных и лимфатических сосудов, в стенках полых органов (желудок, кишечник, мочевыводящие пути, матка и т. д.) (рис. 7). Сокращение неисчерченной мышечной ткани происходит непроизвольно (иннервируется вегетативной нервной системой). Поперечно-полосатая скелетная мышечная ткань образует скелетные мышцы, приводящие в движение кости скелета («костные рычаги»), а также входит в состав некоторых внутренних органов (язык, глотка, верхний отдел пищевода и др.). Она состоит из многоядерных исчерченных мышечных волокон сложного строения, в которых чередуются темные и светлые участки (полоски, диски), обладающие различными светопреломляющими свойствами (рис. 8). Длина исчерченных волокон составляет 1000—40 000 мкм, диаметр — около 100 мкм. Сокращение скелетных мышц контролируется сознанием.

Рис. 7. Гладкая (неисчерченная) мышечная ткань (миоциты).

Сердечная поперечно-полосатая мышечная ткань, состоящая из сердечных миоцитов, образует мускулатуру сердца. По своему микроскопическому строению сердечная мышечная ткань похожа на скелетную, однако сокращения сердечной мышцы непроизвольные.

4. **Нервная ткань** состоит из нервных клеток, отличающихся особыми строением и функцией, и нейроглии, которая осуществляет опорную, трофическую, защитную и разграничительную функции. Нервные клетки и нейроглия образуют морфологически и функционально единую нервную систему. Нервная система устанавливает взаимосвязь организма с внешней средой и участвует в координации функций органов внутри организма, обеспечивая его целостность (вместе с гуморальной системой — кровью, лимфой).

Морфофункциональной единицей нервной системы является нервная клетка (нейроцит, нейрон), имеющая тело и различной длины отростки. По количеству отростков выделяют униполярные нейроциты (с одним отростком), биполярные (с двумя отростками) и мультиполярные (с несколькими отростками) (рис. 9).

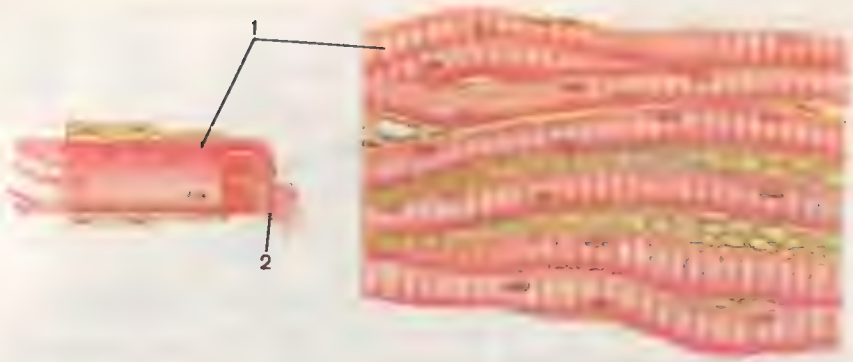

Рис. 8. Поперечно-полосатая скелетная (исчерченная) мышечная ткань.

1 — мышечное волокно; 2 — миофибриллы.

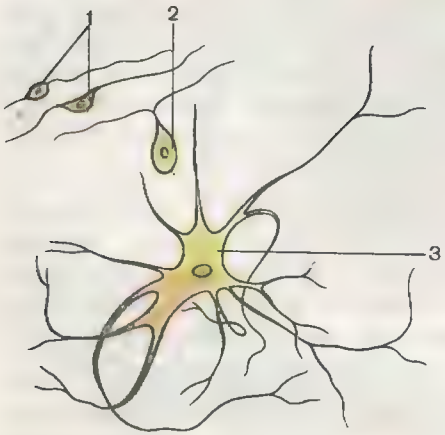

Рис. 9. Различные виды нервных клеток.

1 — биполярные нейроны; 2 — псевдоуниполярный нейрон; 3 — мультиполяриый нейрои.

Среди отростков нейроцита один, наиболее длинный, получил название «нейрит» (аксон). Его концевой аппарат заканчивается на другой нервной клетке, на мышечных клетках (волокнах) или на клетках железистой ткани. По аксону нервный импульс движется от тела нервной клетки к рабочим органам — мышце, железе или к следующей нервной клетке. Другие отростки (один или несколько) называются дендритами. Они короткие, ветвистые. Их окончания воспринимают нервное раздражение и проводят нервный импульс к телу нейрона. Клетки нейроглии выстилают полости головного мозга и спинномозговой канал (эпендимоциты), образуют опорный аппарат центральной нервной системы (астроциты) и окружают тела нейронов и их отростки (олигодендроглиоциты). Микроглия, или глиальные макрофаги, осуществляют фагоцитоз.

ОРГАНЫ. СИСТЕМЫ И АППАРАТЫ ОРГАНОВ

Из тканей построены органы. **Орган** — это часть тела, имеющая определенную форму, отличающаяся особой для этого органа конструкцией, занимающая определенное место в организме и выполняющая характерную функцию. В образовании каждого органа участвуют различные ткани, но одна из них является главной — ведущей, рабочей. Для мозга это нервная ткань, для мышц — мышечная, для желез — эпителиальная. Другие ткани, присутствующие в органе, выполняют вспомогательную функцию. Так, эпителиальная ткань выстилает слизистые оболочки органов пищеварительной, дыхательной систем и мочеполового аппарата; соединительная ткань осуществляет опорную, трофическую функции, образует соединительнотканный остов органа, его строму; мышечная ткань участвует в образовании стенок полых органов.

Выделяют системы и аппараты органов. **Систему органов** составляют органы, выполняющие единую функцию и имеющие общее происхождение и общий план строения (пищеварительная система, дыхательная система, мочевая, половая, сердечно-сосудистая, лимфатическая и др.). Так, пищеварительная система имеет вид трубки с расширениями или сужениями в определенных местах, развивается из первичной кишки (эпителиальный покров и железы) и выполняет функцию пищеварения. Печень, поджелудочная железа, большие слюнные железы являются выростами эпителия пищеварительной трубки. **Аппараты органов** представляют собой органы, которые связаны единой функцией, однако имеют разное строение и происхождение (опорно-двигательный, мочеполовой, эндокринный).

Системы и аппараты органов образуют целостный человеческий организм.

Вопросы для повторения

1. Какие плоскости и оси используются в анатомии?
2. Назовите линии, употребляемые для определения границ внутренних органов в проекции на поверхности тела.
3. Перечислите органеллы клетки и их основные функции.
4. Назовите виды тканей. Какие функции выполняет каждая ткань?
5. Назовите виды поверхностного эпителия.
6. Перечислите разновидности соединительной ткани.
7. Чем отличаются друг от друга исчерченная и неисчерченная мышечная ткань?
8. Что такое орган, система органов, аппарат органов?

РАННИЕ СТАДИИ РАЗВИТИЯ ЗАРОДЫША ЧЕЛОВЕКА

Для понимания особенностей строения тела человека необходимо познакомиться с основными ранними стадиями развития человеческого организма (рис. 10).

Объединение (слияние) **яйцеклетки** (овоцит) и **сперматозоида** (спермий), т. е. оплодотворение, чаще всего происходит в просвете маточной трубы. Слившиеся половые клетки получили название **зиготы.** Зигота (одноклеточный зародыш) обладает всеми свойствами обеих половых клеток. С этого момента начинается развитие нового — дочернего — организма.

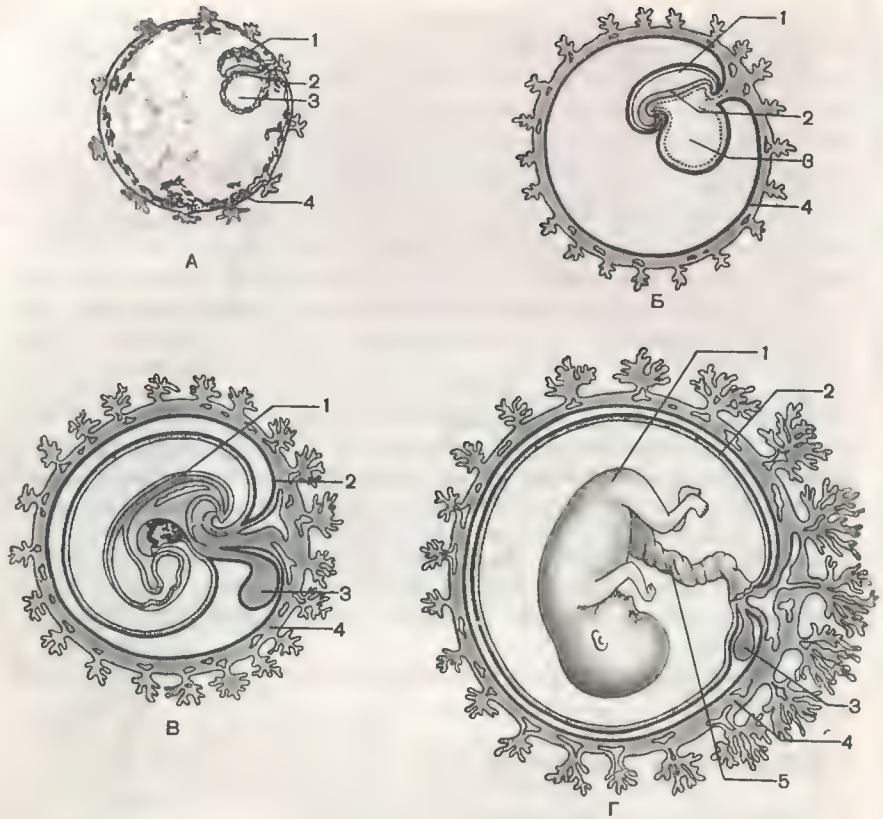

Рис. 10. Положение эмбриона и зародышевых оболочек на разных стадиях развития.

А — 2—3 нед и Б — 4 нед: 1 — полость амниона; 2 — тело эмбриона; 3 — желточный мешок; 4 — трофобласт. В — 6 нед и Г — плод 4—5 мес: 1 — тело эмбриона (плода); 2 — амнион; 3 — желточный мешок; 4 — хорион; 5 — пупочный канатик.

Первая неделя развития зародыша — это период дробления зиготы на дочерние клетки (дробление полное, но неравномерное). Дробясь, зародыш одновременно продвигается по маточной трубе в сторону полости матки. Это продолжается 3—4 дня, в течение которых зародыш превращается в комочек клеток — **бластулу.** Образуются крупные темные и мелкие светлые клетки — **бластомеры.** В последующие дни зародыш продолжает дробиться уже в полости матки. В конце 1-й недели происходит четкое разделение клеток зародыша на поверхностный слой, представленный мелкими светлыми клетками (трофобласт), и внутренний — скопление крупных темных клеток, образующих зачаток зародыша — **эмбриобласт** (зародышевый узелок). Между поверхностным слоем — трофобластом — и зародышевым узелком скапливается небольшое количество жидкости.

К концу 1-й недели развития (6—7-й день беременности) зародыш внедряется в слизистую оболочку матки. Поверхностные клетки зародыша, образующие пузырек — **трофобласт** (от греч. trophē — питание, tróphicus — трофический, питающий), выделяют фермент, разрыхляющий поверхностный слой слизистой оболочки матки. Последняя уже подготовлена к внедрению в нее зародыша. К моменту овуляции (выделение яйцеклетки из яичника) слизистая оболочка матки становится в 3—4 раза толще (до 8 мм). В ней разрастаются маточные железы и сосуды. Трофобласт образует многочисленные выросты — ворсинки, что увеличивает его поверхность соприкосновения с тканями слизистой оболочки матки, и превращается в питательную оболочку зародыша, которая получила название **ворсинчатой оболочки (хорион)**. Вначале хорион имеет ворсинки со всех сторон, затем эти ворсинки сохраняются только на стороне, обращенной к стенке матки. В этом месте из хориона и прилежащей к нему слизистой оболочки матки развивается новый орган — **плацента** (детское место). Плацента — это орган, который связывает материнский организм с зародышем и обеспечивает питание последнего.

Вторая неделя жизни зародыша — это стадия, когда клетки эмбриобласта разделяются на два слоя, из которых образуется два пузырька. Из наружного слоя клеток, прилежащих к трофобласту, образуется **эктобластический (амниотический) пузырек,** заполненный амниотической жидкостью.

Из внутреннего слоя клеток зародышевого узелка формируется **эндобластический (желточный) пузырек.** Закладка («тело») зародыша находится там, где амниотический пузырек соприкасается с желточным. В этот период зародыш представляет собой двухслойный щиток, состоящий из двух листков: *наружного зародышевого* (**эктодерма**) и *внутреннего зародышевого* (**энтодерма**). Эктодерма обращена в сторону амниотического пузырька, а энтодерма прилежит к желточному пузырьку. На этой стадии можно определить поверхности зародыша: дорсальная поверхность прилежит к амниотическому пузырьку, а вентральная — к желточному. Полость трофобласта вокруг амниотического и желточного пузырьков рыхло заполнена тяжами клеток внезародышевой мезенхимы. К концу 2-й недели длина зародыша составляет всего 1,5 мм. В этот период зародышевый щиток в своей задней (каудальной) части утолщается — начинают развиваться осевые органы.

Третья неделя жизни зародыша является периодом образования трехслойного щитка (зародыша). Клетки наружной эктодермальной пластинки зародышевого щитка смещаются к заднему его концу, в результате чего образуется валик, вытянутый в направлении оси зародыша. Этот клеточный тяж получил название **первичной полоски.** В головной (передней) части первичной полоски клетки растут и размножаются быстрее, в ре-

результате чего образуется небольшое возвышение — **первичный узелок** (узелок Гензена). Первичная полоска определяет двустороннюю симметрию тела зародыша, т. е. его правую и левую стороны; первичный узел указывает на краниальный (головной) конец тела зародыша. В результате быстрого роста первичной полоски и первичного узелка, клетки которых прорастают в стороны между эктодермой и энтодермой, образуется средний зародышевый листок — **мезодерма.** Его клетки разрастаются за пределы зародышевого щитка. Клетки мезодермы, расположенные между листками щитка, называются *внутризародышевой мезодермой,* а выселившиеся за его пределы — *внезародышевой мезодермой.*

Часть клеток мезодермы в пределах первичного узелка особенно активно растет вперед, образуя **головной** (хордальный) **отросток.** Этот отросток проникает между наружным и внутренним листками от головного до хвостового конца зародыша — формируется клеточный тяж — **спинная струна (хорда).** Головная (краниальная) часть зародыша растет быстрее, чем хвостовая (каудальная). Последняя вместе с областью первичного бугорка как бы отступает назад. В конце 3-й недели развития впереди от первичного бугорка в наружном зародышевом листке выделяется полоска активно растущих клеток — **нервная пластинка,** которая вскоре прогибается, образуя продольную бороздку — **нервную бороздку.** По мере углубления бороздки ее края утолщаются, сближаются и срастаются друг с другом, замыкая нервную бороздку в **нервную трубку.** В дальнейшем из нервной трубки развивается вся нервная система. Эктодерма смыкается над образовавшейся нервной трубкой и теряет с ней связь.

В этот же период из задней части внутренней (энтодермальной) пластинки зародышевого щитка во внезародышевую мезенхиму (в так называемую амниотическую ножку) проникает пальцевидный вырост — **аллантоис,** который у человека определенных функций не выполняет. По ходу аллантоиса от зародыша через амниотическую ножку к ворсинкам хориона прорастают кровеносные пупочные (плацентарные) сосуды. Содержащий кровеносные сосуды тяж, соединяющий зародыш с внезародышевыми оболочками, образует **брюшной стебелек.** Таким образом, к концу 3-й недели зародыш человека имеет вид трехслойной пластинки, или трехслойного щитка. В области наружного зародышевого листка видна нервная трубка, а глубже — спинная струна, т. е. появляются осевые органы зародыша человека. В этот же период в результате обрастания мезенхимой амниотического и желточного пузырьков формируются амнион и желточный мешок.

Четвертая неделя жизни зародыша — период, когда зародыш, имеющий вид трехслойного щитка, начинает изгибаться в поперечном и продольном направлениях. Зародышевый щиток становится выпуклым, а его края отграничиваются от амниона глубокой бороздой — **туловищной складкой.** В результате желточный

пузырек подразделяется на две части. Изогнувшийся энтодермальный листок зародышевого щитка образует в теле зародыша трубку — первичную кишку, замкнутую в переднем и заднем отделах. Кнаружи от туловищной складки (вне зародыша) остается желточный мешок, сообщающийся с первичной кишкой через широкое отверстие.

Первичная кишка спереди закрыта **ротоглоточной перепонкой** (мембраной), которая отделяет просвет кишки от выпячивания в этом месте эктодермы, получившего название **ротовой бухты** (ямки). Сзади первичная кишка закрыта **клоакальной (заднепроходной) перепонкой** (мембраной), отделяющей заднюю часть кишки от впячивания эктодермы — **клоакальной** (заднепроходной) **бухты** (ямки). В дальнейшем ротоглоточная мембрана прорывается, в результате чего передний отдел кишки сообщается с ротовой бухтой. Из последней путем сложных превращений формируются полость рта и полость носа. Прорыв клоакальной перепонки происходит гораздо позже — на III мес (лунный месяц равен 28 дням) внутриутробного развития.

В результате обособления и изгибания тело зародыша оказывается окруженным содержимым амниона — амниотической жидкостью, которая выполняет роль защитной среды, предохраняющей зародыш от повреждений, в первую очередь механических (сотрясения). Желточный мешок отстает в росте и на II мес внутриутробного развития имеет вид небольшого мешочка, а затем полностью редуцируется. Брюшной стебелек удлиняется, становится относительно тонким и в дальнейшем получает название **пупочного канатика** (см. рис. 10).

Начавшаяся в конце 3-й недели развития зародыша дифференцировка его мезодермы продолжается в течение 4-й недели. Дорсальная часть мезодермы, расположенная по бокам от хорды, образует парные выступы — сомиты. Сомиты сегментируются, т. е. делятся на метамерно расположенные участки. Поэтому дорсальную часть мезодермы называют сегментированной. Сегментация сомитов происходит постепенно в направлении спереди назад. На 20-й день развития образуется 3-я пара сомитов, к 30-му дню их уже 30, а на 35-й день — 43—44 пары. Вентральная часть мезодермы на сегменты не подразделена, а представлена с каждой стороны двумя пластинками (несегментированная часть мезодермы). Медиальная (висцеральная) пластинка прилежит к энтодерме (первичной кишке) и называется **спланхноплеврой.** Латеральная (наружная) пластинка прилежит к стенке тела зародыша, к эктодерме, и получила название **соматоплевры.** Из спланхно- и соматоплевры развивается эпителиальный покров серозных оболочек (мезотелий), а выселяющиеся из них клетки между зародышевыми листками дают начало мезенхиме, из которой образуются собственная пластинка серозных оболочек и подсерозная основа. Мезенхима спланхноплевры идет также на построение всех слоев пищеварительной трубки, кроме эпителия, который формируется из энтодермы. Энтодерма дает начало

железам пищевода, желудка, кишки, а также печени с желчевыводящими путями, железистой ткани поджелудочной железы и эпителиальному покрову и железам органов дыхания. Пространство между пластинками несегментированной части мезодермы превращается в полость тела зародыша, которая в организме человека подразделяется на брюшинную, плевральную и перикардиальную полости.

Мезодерма на границе между сомитами и спланхноплеврой образует **нефротомы** (сегментарные ножки), из которых развиваются канальцы первичной почки. Дорсальная часть мезодермы — сомиты — образует три зачатка. Вентромедиальный участок сомита — **склеротом** — идет на построение скелетогенной ткани, дающей начало костям и хрящам осевого скелета. Латеральнее его лежит **миотом**, из которого развивается исчерченная скелетная мускулатура. Еще латеральнее, в дорсолатеральной части сомита, находится особый участок — **дерматом**, из ткани которого образуется соединительнотканная основа кожи — дерма (рис. 11).

На 4-й неделе из эктодермы формируются зачатки уха (вначале слуховые ямки, затем слуховые пузырьки) и глаза (будущие хрусталики над возникающими из боковых выпячиваний головного мозга глазными пузырями). В это же время преобразовываются висцеральные отделы головы, группирующиеся вокруг ротовой бухты, которую спереди охватывают лобный и верхнечелюстной отростки. Каудальнее последних видны контуры нижнечелюстной и гиоидной (подъязычной) висцеральных дуг.

На передней поверхности туловища зародыша выделяются сердечный, а за ним печеночный бугры. Углубление между этими буграми указывает на место образования поперечной перегородки (*séptum transvérsum*), одного из зачатков диафрагмы.

Каудальнее печеночного выступа находится брюшной стебелек, включающий крупные кровеносные сосуды и соединяющий эмбрион с внезародышевыми оболочками (пупочный канатик).

Период с 5-й по 8-ю неделю жизни эмбриона — это период развития органов (органогенез) и тканей (гистогенез). Это период раннего развития сердца, легких, усложнения строения кишечной трубки, формирования висцеральных и жаберных дуг, образования капсул органов чувств; нервная трубка полностью замыкается и расширяется в головном конце (будущий головной мозг). В возрасте около 31—32 дней (5-я неделя, длина зародыша 7,5 см) появляются плавниковоподобные зачатки (почки) рук (на уровне нижних шейных и I грудного сегментов тела), а к 40-му дню — зачатки ног (на уровне нижних поясничных и верхних крестцовых сегментов).

На 6-й неделе заметны закладки наружного уха, с конца 6—7-й недели — пальцев рук, а затем ног (рис. 12).

К концу 7-й недели начинают формироваться веки, благодаря этому глаза обрисовываются более четко.

На 8-й неделе заканчивается закладка органов зародыша.

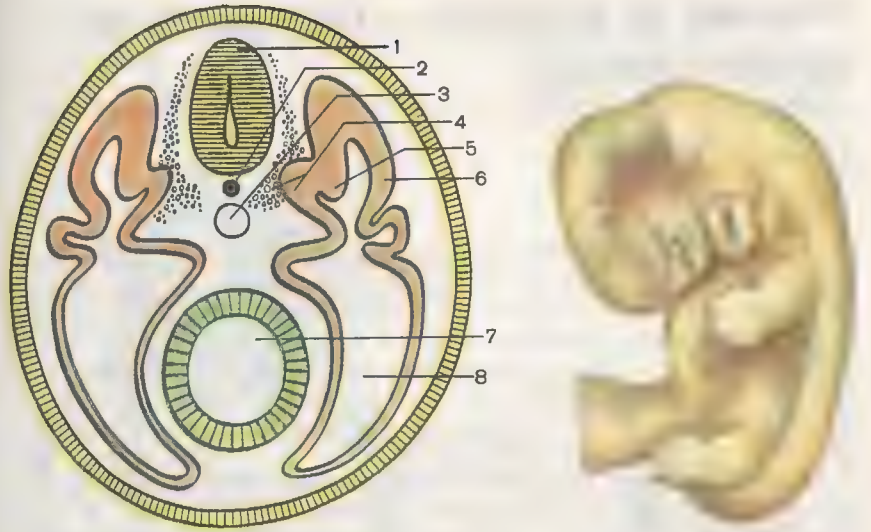

Рис. 11. Поперечный разрез через тело зародыша (схема).
1 — нервная трубка; 2 — хорда; 3 — аорта; 4 — склеротом; 5 — миотом; 6 — дерматом; 7 — первичная кишка; 8 — полость тела (целом).

Рис. 12. Зародыш человека, 7-я неделя развития.

С 9-й недели, т. е. с начала III мес, зародыш принимает вид человека и называется **плодом.** На X мес плод рождается.

Начиная с III мес и в течение всего плодного периода происходят рост и дальнейшее развитие образовавшихся органов и частей тела. В это же время начинается дифференцировка наружных половых органов. Закладываются ногти на пальцах, с конца V мес становятся заметными брови и ресницы. На VII мес открываются веки. С этого времени начинает накапливаться жир в подкожной клетчатке.

Особенности развития отдельных органов и систем органов излагаются в соответствующих разделах учебника.

Вопросы для повторения

1. Когда и из каких клеток образуются эмбриобласт и трофобласт?
2. Из какого слоя клеток зародыша образуются амниотический и желточный пузырьки?
3. Как называется складка, отграничивающая тело зародыша от амниона?
4. Какое образование называют несегментированной частью мезодермы? Что из нее образуется?
5. Когда появляются эктодермальная, энтодермальная и мезодермальная пластинки (зародышевые листки), зачатки (почки) рук, ног, закладки наружного уха, век?

УЧЕНИЕ О КОСТЯХ — ОСТЕОЛОГИЯ (OSTEOLOGIA)

Одна из функций человеческого организма — изменение положения частей тела, передвижение в пространстве. Движения происходят при участии костей, выполняющих функции рычагов, и скелетных мышц, которые вместе с костями и их соединениями образуют опорно-двигательный аппарат. Кости и соединения костей составляют пассивную часть опорно-двигательного аппарата, а мышцы, выполняющие функции сокращаться и изменять положение костей, — активную часть.

Скелет, *skéleton* (от греч. skeletós — высохший, высушенный), представляет собой совокупность костей, образующих в теле человека твердый остов, обеспечивающий выполнение ряда важнейших функций (рис. 13).

В учебных целях специально обработанные, обезжиренные, высушенные (мацерированные) кости соединены друг с другом искусственно и являются учебным пособием. Такой «сухой» скелет имеет массу 5—6 кг, что составляет 8—10 % от массы всего тела. Кости живого человека значительно тяжелее; их общая масса равна $^1/_5$—$^1/_7$ массы тела человека. Скелет и образующие его кости, имеющие сложное строение и химический состав, обладают большой прочностью. Они выполняют в организме функции опоры, передвижения, защиты, являются депо солей кальция, фосфора и др.

Опорная функция скелета состоит в том, что кости поддерживают прикрепляющиеся к ним мягкие ткани (мышцы, фасции и другие органы), участвуют в образовании стенок полостей, в которых помещаются внутренние органы. Без скелета тело человека, на которое действуют силы притяжения (силы тяжести), не могло бы занимать определенное положение в пространстве. К костям прикрепляются фасции, связки и т. п., являющиеся элементами мягкого остова, или мягкого скелета, который также принимает участие в удержании органов возле костей, образующих твердый скелет (остов).

Кости скелета выполняют *функции длинных и коротких рычагов,* приводимых в движение мышцами. В результате части тела обладают способностью к передвижению.

Скелет образует вместилища для жизненно важных органов, защищает их от внешних воздействий. Так, в полости черепа находится головной мозг, в позвоночном канале — спинной мозг; грудная клетка защищает сердце, легкие, крупные сосуды; костный таз — органы половой и мочевой систем и т. д.

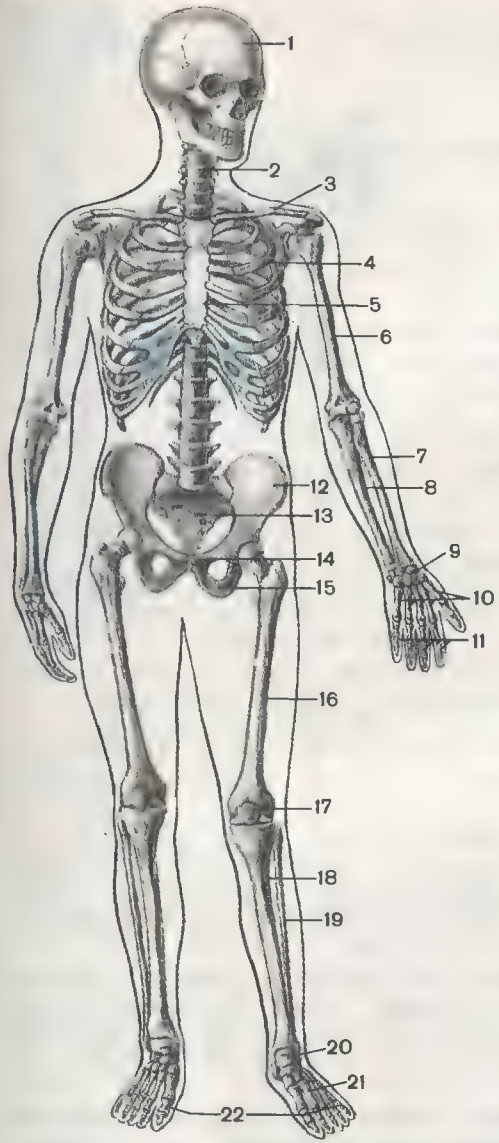

Рис. 13. Скелет человека; вид спереди.

1 — череп; 2 — позвоночный столб; 3 — ключица; 4 — ребро; 5 — грудина; 6 — плечевая кость; 7 — лучевая кость; 8 — локтевая кость; 9 — кости запястья; 10 — пястные кости; 11 — фаланги пальцев кисти; 12 — подвздошная кость; 13 — крестец; 14 — лобковая кость; 15 — седалищная кость; 16 — бедренная кость; 17 — надколенник; 18 — большеберцовая кость; 19 — малоберцовая кость; 20 — кости предплюсны; 21 — плюсневые кости; 22 — фаланги пальцев стопы.

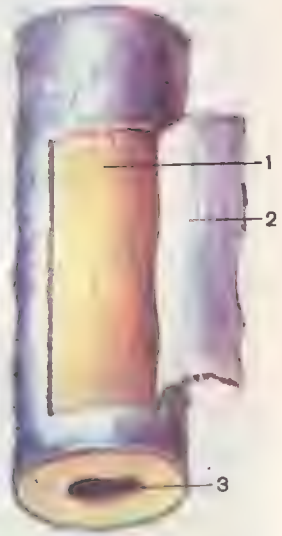

Рис. 14. Отрезок длинной (трубчатой) кости.

1 — os; 2 — periosteum; 3 — cavitas medullaris.

Кости содержат значительное количество солей кальция, фосфора, магния и других элементов, которые участвуют в минеральном обмене. В состав скелета входит более 200 костей, из них 33—34 непарные, остальные парные; 29 костей образуют череп, 26 — позвоночный столб, 25 костей составляют ребра и грудину, 64 кости образуют скелет верхних конечностей и 62 — скелет нижних конечностей.

Позвоночный столб, череп и грудную клетку относят к осе-

вому скелету, *skeleton axiale*, кости верхних и нижних конечностей называют добавочным скелетом, *skeleton appendiculare*.

КЛАССИФИКАЦИЯ КОСТЕЙ

Каждая **кость**, *os*, является самостоятельным органом и состоит из костной ткани. Снаружи кость покрыта *надкостницей, periosteum*, внутри нее в *костномозговых полостях, cavitas medullares*, находится костный мозг (рис. 14). Кости разнообразны по величине и форме, занимают определенное положение в теле. Для удобства изучения различают следующие группы костей: длинные (трубчатые), короткие (губчатые), плоские (широкие), ненормальные (смешанные), воздухоносные (рис. 15).

Длинная (трубчатая) **кость,** *os longum*, имеет удлиненную, цилиндрической или трехгранной формы среднюю часть — тело кости, диафиз, *diáphysis* (от греч. dia — между, phyo — расту). Утолщенные концы ее называют эпифизами, *epíphysis* (от греч. epi — над). Каждый эпифиз имеет суставную поверхность, *fácies articuláris*, покрытую суставным хрящом, которая служит для соединения с соседними костями. Участок кости, где диафиз переходит в эпифиз, выделяют как метафиз, *metáphysis*. Этот участок соответствует окостеневшему в постнатальном онтогенезе эпифизарному хрящу. Трубчатые кости составляют скелет конечностей, выполняют функции рычагов. Выделяют кости длинные (плечевая, бедренная, кости предплечья и голени) и короткие (пястные, плюсневые, фаланги пальцев).

Короткая (губчатая) **кость**, *os breve*, имеет форму неправильного куба или многогранника. Такие кости расположены в участках скелета, где прочность костей сочетается с подвижностью, — в соединениях между костями (кости запястья, предплюсны).

Плоские (широкие) **кости**, *ossa plana*, участвуют в образовании полостей тела и выполняют также функцию защиты (кости крыши черепа, тазовые кости, грудина, ребра). Одновременно они представляют обширные поверхности для прикрепления мышц.

Ненормальные (смешанные) **кости,** *ossa irregularia*, построены сложно, форма их разнообразна. Например, тело позвонка по форме (и по строению) относится к губчатым костям, дуга, отростки — к плоским.

Воздухоносные кости, *ossa pneumatica*, имеют в теле полость, выстланную слизистой оболочкой и заполненную воздухом. К ним относятся некоторые кости черепа: лобная, клиновидная, решетчатая, верхняя челюсть.

На поверхностях каждой кости имеются неровности: здесь начинаются или прикрепляются мышцы и их сухожилия, фасции, связки. Эти возвышения, выступающие над поверхностью кости, называют апофизами (от греч. apophysis — отросток, вырост). К ним относятся: *бугор, túber*, *бугорок, tubérculum* , *гребень, crísta*, *отросток, procéssus*. На участке, где мышца прикрепляется своей мясистой частью, определяются углубления: *яма, fóssa* или *fóvea*, *ямка, ямочка, fóssula*. Поверхности кости ограничены краями (*márgo* — край). На некоторых костях, к которым прилежит нерв или кровеносный сосуд, имеется борозда, *súlcus*. В местах прохождения через кость сосуда или нерва образуются *канал, canális*, *каналец, canalículus* , *щель, fissúra*, *вырезка, incisúra*. На поверхности каждой кости, особенно с внутренней ее стороны, видны точечные отверстия, уходящие в глубь кости, — питательные отверстия, *forámina nutricia*.

Закругленный эпифиз, отграниченный от тела кости сужением — *шейкой, cóllum*, называют *головкой* (*cáput* — голова, *capítulum* — головка). Головка обычно гладкая, представляет собой покрытую суставным хрящом суставную поверхность и служит для образования сустава с другой костью. *Суставная поверхность, facies articularis*, может быть выпуклая или вогнутая либо имеет форму возвышения (*мыщелок — cóndylus*).

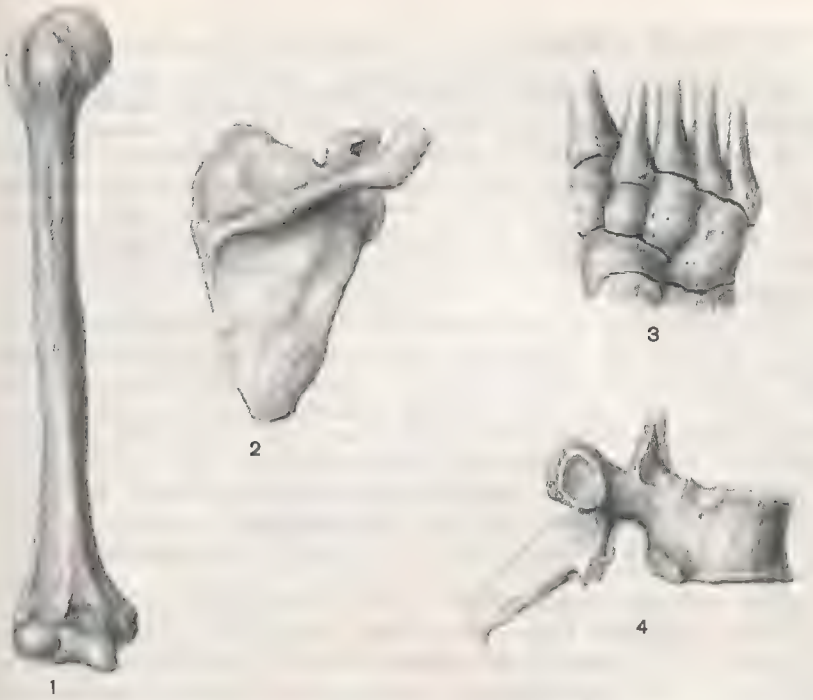

Рис. 15. Формы костей.

1 — длинная (трубчатая) кость; 2 — плоская кость; 3 — короткие (губчатые) кости; 4 — ненормальная (смешанная) кость.

СТРОЕНИЕ КОСТИ

Кость имеет сложные строение и химический состав. В живом организме кость содержит 50 % воды, 28,15 % органических веществ, в том числе 15,75 % жира, и 21,85 % неорганических веществ, представленных соединениями кальция, фосфора, магния и других элементов. Обезжиренная, отбеленная и высушенная кость (мацерированная) на $^1/_3$ состоит из органических веществ, получивших название «оссеин», и на $^2/_3$ из неорганических веществ.

Прочность кости (механические свойства) обеспечивается физико-химическим единством органических и неорганических веществ, а также конструкцией костной ткани. По прочности кость сравнивают с некоторыми металлами (медь, железо). Преобладание в кости органических веществ (у детей) обеспечивает ей большую упругость, эластичность. При изменении соотношения в сторону преобладания неорганических веществ кость становится ломкой, хрупкой (у стариков).

Наружный слой кости представлен толстой (в диафизах трубчатых костей) или тонкой (в эпифизах трубчатых костей, в губчатых и плоских костях) пластинкой **компактного вещества,** *substántia compácta*. Под компактным веществом располагается **губчатое** (трабекулярное) **вещество,** *substántia spongiósa* (trabeculáris), пористое, построенное из костных балок с ячейками между ними, по виду напоминающие губку. Рисунок строения кости хорошо виден на срезах (шлифах) костей (рис. 16). Внутри диафиза трубчатых костей находится **костномозговая полость,** *cávitas medulláris*, содержащая костный мозг. Компактное вещество построено из пластинчатой костной ткани и пронизано системой тонких питательных канальцев, одни из которых ориентированы параллельно поверхности кости, а в трубчатых костях — вдоль длинного их размера (центральный, или гаверсов, канал), другие, пробо-

Рис. 16. Строение кости (схема).

1 — substantia. spongiosa (trabecularis); 2 — substantia compacta; 3 — canalis nutriens; 4 — for. nutriens.

дающие (каналы Фолькмана), — перпендикулярно поверхности. Эти костные канальцы служат продолжением более крупных **питательных каналов,** *canáles nutrícii* (nutriensii), открывающихся на поверхности кости в виде отверстий, один — два из которых бывают довольно крупными. Через питательные отверстия в кость, в систему ее костных канальцев проникают артерия, нерв и выходит вена.

Стенками центральных каналов служат концентрически расположенные костные пластинки в виде тонких трубочек, вставленных одна в другую. Центральный канал с системой концентрических пластинок является структурной единицей кости и получил название **остеона**, или гаверсовой системы (рис. 17), Пространства между остеонами выполнены **вставочными** (промежуточными, интерстициальными) **пластинками.** Наружный слой компактного вещества кости образован **наружными окружающими пластинками.** Внутренний слой кости, ограничивающий костномозговую полость и покрытый эндостом, представлен **внутренними окружающими пластинками.** Остеоны и вставочные пластинки образуют компактное корковое вещество кости.

Кроме суставных поверхностей, покрытых хрящом, снаружи кость покрыта **надкостницей**, *periósteum*. Надкостница — тонкая прочная соединительнотканная пластинка, которая богата кровеносными и лимфатическими сосудами, нервами. В ней можно выделить два слоя. Наружный слой надкостницы волокнистый, внутренний — ростковый, камбиальный (остеогенный, костеобразующий), прилежит непосредственно к костной ткани. За счет внутреннего слоя надкостницы образуются молодые костные клетки (остеобласты), откладывающиеся на поверхности кости.

Таким образом, вследствие костеобразующих свойств надкостницы кость растет в толщину.

С костью надкостница прочно сращена при помощи прободающих волокон, уходящих в глубь кости.

Внутри кости, в костномозговой полости и ячейках губчатого вещества, находится костный мозг. Во внутриутробном периоде и у новорожденных во всех костях содержится **красный костный мозг,** *medúlla óssium rúbra*, выполняющий кроветворную и защитную функции. Он представлен сетью ретикулярных волокон и клеток. В петлях этой сети находятся молодые и зрелые клетки крови и лимфоидные элементы. В костном мозге разветвляются нервные волокна и сосуды. У взрослого человека красный костный мозг содержится только в ячейках губчатого вещества плоских костей (кости черепа, грудина, крылья подвздошных костей), в губчатых (коротких) костях, эпифизах трубчатых костей. В костномозговой полости диафизов трубчатых костей находится **желтый костный мозг,** *medúlla óssium flava*, представляющий собой перерожденную ретикулярную строму с жировыми включениями. Масса костного мозга состав-

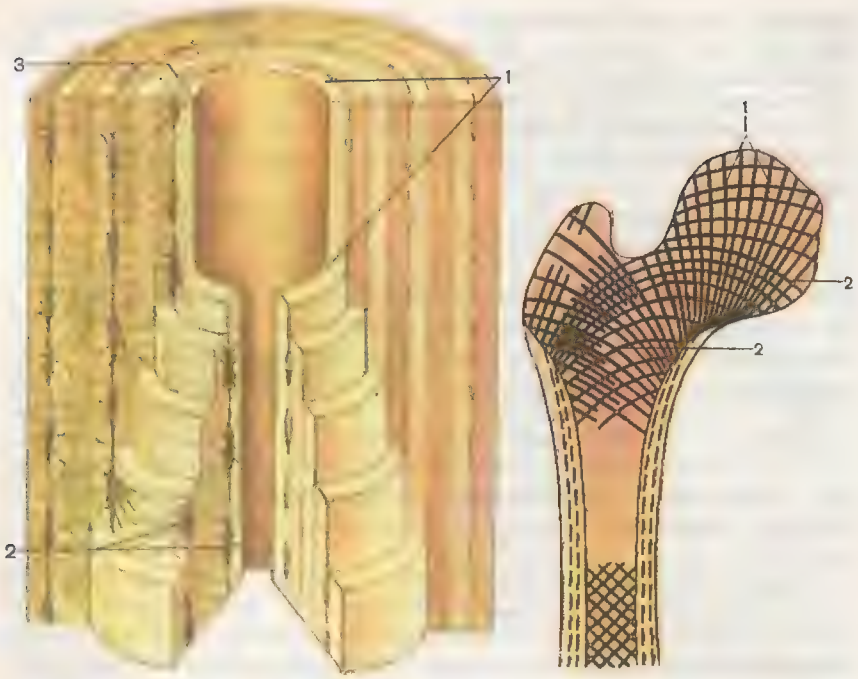

Рис. 17. Строение остеона.

1 — пластинка остеона; 2 — остеоциты (костные клетки); 3 — центральный канал (канал остеона).

Рис. 18. Расположение костных перекладин в губчатом веществе (схема). (Распил проксимального конца бедра во фронтальной плоскости.)

1 — линии сжатия (давления); 2 — линии растяжения.

ляет 4—5 % от массы тела, причем половина — это красный костный мозг, другая — желтый.

Компактное костное вещество, состоящее из концентрически расположенных костных пластинок, хорошо развито в костях, выполняющих функцию опоры и роль рычагов (трубчатые кости). Кости, имеющие значительный объем и испытывающие нагрузку по многим направлениям, состоят преимущественно из губчатого вещества. Снаружи они имеют лишь тонкую пластинку компактного костного вещества [эпифизы трубчатых костей, короткие (губчатые) кости].

Губчатое вещество, расположенное между двумя пластинками компактного вещества в костях свода черепа, получило название промежуточного — **диплоэ,** *diplóe.* Наружная пластинка компактного вещества у костей свода черепа довольно толстая, прочная, а внутренняя — тонкая, при ударе легко ломается, образуя острые обломки, поэтому ее называют *стеклянной*

пластинкой, lámina vítrea. Костные перекладины (балки) губчатого вещества расположены не беспорядочно, а в определенных направлениях, по которым кость испытывает нагрузки в виде сжатия и растяжения (рис. 18). Линии, соответствующие ориентации костных балок и получившие название кривых сжатия и растяжения, могут быть общими для нескольких смежных костей. Такое расположение костных балок под углом друг к другу обеспечивает равномерную передачу на кость давления или тяги мышц. Трубчатое и арочное строение кости обусловливает максимальную прочность при наибольшей легкости и наименьшей затрате костного материала. Строение каждой кости соответствует ее месту в организме и назначению, направлению силы тяги действующих на нее мышц. Чем больше нагружена кость, чем больше деятельность окружающих ее мышц, тем кость прочнее. При уменьшении силы действующих на кость мышц кость становится тоньше, слабее.

Кость отличается очень большой пластичностью. При изменяющихся условиях действия на кость различных сил происходит перестройка кости: увеличивается или уменьшается число остеонов, изменяется их расположение. Таким образом, тренировки, спортивные упражнения, физическая нагрузка оказывают на кость формообразующее воздействие, укрепляют кости скелета.

При постоянной физической нагрузке на кость развивается ее рабочая гипертрофия: компактное вещество утолщается, костномозговая полость суживается. Сидячий образ жизни, длительный постельный режим во время болезни, когда действие мышц на скелет заметно уменьшается, приводят к истончению кости, ослаблению ее. Перестраивается и компактное, и губчатое вещество, которое приобретает крупноячеистое строение. Отмечены особенности строения костей в соответствии с профессиональной принадлежностью. Тяга сухожилий, прикрепляющихся к костям в определенных местах, ведет к образованию выступов, бугров. Прикрепление мышцы к кости без сухожилия, когда мышечные пучки непосредственно вплетаются в надкостницу, образует на кости плоскую поверхность или даже ямку.

Влияние действия мышц обусловливает характерный для каждой кости рельеф ее поверхности и соответствующее внутреннее строение.

Перестройка костной ткани возможна благодаря одновременному протеканию двух процессов: разрушению старой, ранее образовавшейся костной ткани (резорбция) и образованию новых костных клеток и межклеточного вещества. Кость разрушают особые крупные многоядерные клетки — остеокласты (костеразрушители). На месте разрушающейся кости формируются новые остеоны, новые костные балки. В результате одновременно протекающих процессов — резорбции и костеобразования — изменяются внутреннее строение, форма, величина кости. Таким образом, не только биологическое начало (наследственность),

но и условия внешней среды, социальные факторы влияют на конструкцию кости. Кость меняется в соответствии с изменением степени физической нагрузки; на строение костей влияют характер выполняемой работы и т. д.

РЕНТГЕНОАНАТОМИЯ КОСТЕЙ

Кости скелета можно изучать у живого человека методом рентгеновского исследования. Наличие в костях солей кальция делает кости менее «прозрачными» для лучей Рентгена, чем окружающие их мягкие ткани. Вследствие неодинакового строения костей, присутствия в них более или менее толстого слоя компактного коркового вещества, а кнутри от него губчатого вещества можно увидеть и различить кости на рентгенограммах.

Компактное вещество образует на рентгенограмме плотную «тень» в виде светлых полос большей или меньшей ширины, а губчатое — сетеподобный рисунок, на котором ячейки имеют вид темных пятен различных размеров. В диафизах трубчатых костей, в средней их части, довольно толстое компактное вещество дает соответствующей ширины «тень», суживающуюся в стороны эпифизов, где корковое вещество становится тоньше. Между двумя светлыми «тенями» коркового вещества видна более темная широкая полоса, соответствующая костномозговой полости. Компактное вещество губчатых (коротких) и эпифизов трубчатых костей на рентгенограммах представлено узкой светлой полосой. Кнутри от нее видна сеточка губчатого вещества, по направлению балок которого можно проследить линии сжатия и растяжения. Различного рода костные вместилища, содержащие прозрачные для рентгеновского излучения мягкие ткани (например, глазница) или заполненные воздухом полости (околоносовые пазухи, полость носа), на рентгенограммах имеют вид крупных темных образований («просветления»), ограниченных светлыми линиями, которые соответствуют их костным стенкам. Борозды на костях, образовавшиеся в результате прилегания кровеносных сосудов (артерий, вен) или синусов твердой мозговой оболочки, на рентгенограммах представляются большей или меньшей ширины «просветлениями» — темными линиями.

В местах соединения костей друг с другом отмечается темная полоса — рентгеновская суставная щель, ограниченная более светлыми линиями компактного костного вещества, образующего суставные поверхности. Ширина рентгеновской суставной щели зависит от толщины прозрачного для рентгеновского излучения суставного хряща. На рентгенограммах можно видеть точки окостенения и по ним определить возраст, проследить замещение эпифизарного хряща костной тканью, сращение частей кости (появление синостоза).

РАЗВИТИЕ КОСТЕЙ

В развитии скелета позвоночных можно выделить три стадии: перепончатую, хрящевую и костную. Впервые перепончатый скелет в виде спинной струны — хорды (*chórda dorsális*) появляется и остается на всю жизнь у ланцетника. У более высокоорганизованных животных — хрящевых рыб — наряду с хордой появляются окружающие ее хрящевые позвонки, соответствующие сегментам тела (вторая, хрящевая, стадия развития скелета). В дальнейшем, в филогенезе, хрящевой скелет заменяется костным (третья стадия), менее гибким, но более прочным, способным выдерживать значительные нагрузки. Выход животных на сушу предъявил скелету новые требования. У некоторых животных костная ткань развивается непосредственно в перепончатом скелете, минуя хрящевую стадию. Спинная струна, закладывающаяся у человека в зародышевом периоде, подвергается обратному развитию. Ее остатки сохраняются в виде студенистого ядра (*núcleus pulpósus*) межпозвоночных дисков между телами позвонков. Процесс эволюции скелета, закладка перепончатого скелета, сменяемость его хрящевым, а затем костным в ряду позвоночных животных является прообразом развития скелета в онтогенезе у человека.

У человека костная ткань появляется на 6—8-й неделе внутриутробной жизни. Кости формируются или непосредственно из эмбриональной соединительной ткани — мезенхимы (**перепончатый остеогенез**), или на основе хрящевой модели кости (**хрящевой остеогенез**). Происходит замещение одной опорной ткани, менее дифференцированной, другой, обладающей более высокими механическими свойствами. На месте опорной эмбриональной соединительной ткани (перепончатый остеогенез), минуя стадию хряща, развиваются кости свода черепа, кости лица, часть ключицы. Такие кости называют первичными, покровными костями.

При развитии кости из мезенхимы в молодой соединительной ткани (примерно в центре будущей кости) появляется одна **точка окостенения,** *púnctum ossificatiónis*, или несколько. Точка окостенения состоит из молодых костных клеток — остеобластов, расположенных в виде балок. Постепенно она увеличивается в размерах, костные перекладины (балки) разрастаются по радиусам и в глубину, образуя своеобразную костную сеть, в петлях которой заключены кровеносные сосуды и клетки костного мозга. Остеобласты продуцируют межклеточное вещество, в котором в дальнейшем откладываются соли кальция. Сами остеобласты превращаются в костные клетки (остеоциты) и оказываются замурованными в костном веществе. В наружной и внутренней частях соединительнотканной модели будущей кости образуется компактное костное вещество, а между плотными костными пластинками расположены балки губчатого вещества. Поверхностные слои соединительной ткани превращаются в надкостницу.

Кости туловища, конечностей, основания черепа развиваются на основе хряща, напоминающего по своей форме значительно уменьшенную кость взрослого человека. Снаружи хрящ покрыт надхрящницей. Ее внутренний слой, прилежащий к хрящевой ткани, является ростковым, а наружный содержит значительное количество кровеносных сосудов.

Формирование костей, особенно длинных (трубчатых), происходит из нескольких точек окостенения. Первая появляется в средней части хряща (в будущем диафизе) на 8-й неделе эмбриогенеза и постепенно распространяется в стороны, в направлении эпифизов до тех пор, пока не сформируется вся кость. Вначале внутренний слой надхрящницы (*perichóndrium*) продуцирует молодые костные клетки (остеобласты), которые откладываются на поверхности хряща (**перихондральное окостенение**). Сама надхрящница постепенно превращается в надкостницу, а образующиеся молодые костные клетки наслаиваются на предыдущие способом наложения (аппозиция), формируя на поверхности хряща костную пластинку. Вокруг кровеносных сосудов костные клетки откладываются концентрическими рядами, образуя костные канальцы. Таким образом, за счет надкостницы кость растет в толщину (**периостальный способ образования костной ткани**). Одновременно костная ткань начинает образовываться внутри хряща. В хрящ со стороны надкостницы прорастают кровеносные сосуды, хрящ начинает разрушаться. Врастающая внутрь хряща вместе с сосудами соединительная ткань образует молодые костные клетки, располагающиеся в виде тяжей возле остатков разрушающегося хряща. Разрастающиеся тяжи костных клеток формируют на месте внутренних слоев хряща типичное губчатое костное вещество. Такой способ образования кости (внутри хряща) получил название **энхондрального.**

На последнем месяце внутриутробной жизни и преимущественно после рождения точки окостенения появляются в эпифизах, которые до этого оставались хрящевыми. В некоторых крупных эпифизах образуется по 2—3 точки окостенения. Они увеличиваются в размерах, хрящ постепенно разрушается изнутри, а на его месте энхондральным способом образуется костная ткань. Несколько позже эпифизы начинают окостеневать и с поверхности (периостально). В конечном итоге хрящевыми остаются тонкая пластинка в области будущей суставной поверхности (суставной хрящ) и небольшая прослойка между окостеневающим эпифизом и костным диафизом — **эпифизарный хрящ,** *cartilàgo epiphysiális*. Периферический край эпифизарного хряща на поверхности кости обозначается как **эпифизарная линия,** *linea epiphysiális*. Эпифизарный хрящ выполняет костеобразующую функцию в течение постнатального роста кости, пока кость не достигнет своих окончательных размеров (18—25 лет). К этому времени эпифизарный хрящ замещается костной тканью, эпифиз срастается с диафизом (образуется синостоз) и кость представляет единое целое. Вследствие костеобразующей функции эпифизарного хряща трубчатая кость растет в длину. В некоторых трубчатых костях (кости пясти и плюсны, фаланги пальцев) дополнительная точка окостенения появляется только в одном эпифизе (моноэпифизарные кости). Так же, как в эпифизах трубчатых костей, происходит окостенение губчатых костей. В них нередко закладывается несколько точек окостенения. Кроме одной—двух главных, появляются добавочные. Когда первичные (главные) и вторичные (добавочные) точки окостенения объединяются в одну кость, прослойки между ними исчезают, рост кости заканчивается.

Костномозговой канал трубчатых костей появляется в толще диафиза по мере рассасывания энхондрально образовавшейся кости и прорастания клеток эмбриональной соединительной ткани внутрь кости. Располагаясь рядом с сосудами в костномозговой полости, а также между костными балками, образованными рядами костных клеток, они дают начало красному костному мозгу.

Вопросы для повторения

1. Какие органы относят к опорно-двигательному аппарату?
2. Какие образования называют твердым скелетом, мягким скелетом?
3. По каким основным признакам классифицируют кости?
4. Какие образования можно увидеть на поверхности кости?
5. Чем обеспечивается прочность кости (механические свойства)?
6. Как построен остеон?
7. Какие стадии в своем развитии проходят кости скелета? Все ли кости развиваются одинаково?
8. Перечислите способы образования костей.

СКЕЛЕТ ТУЛОВИЩА

Скелет туловища является частью осевого скелета. Он представлен **позвоночным столбом,** *colúmna vertebrális*, или позвоночником, и **грудной клеткой,** *compáges thorácis* (*thórax* — BNA). Позвоночный столб образован 33—34 позвонками, из которых 24 позвонка у взрослого человека свободные (7 шейных, 12 грудных, 5 поясничных), а остальные срослись друг с другом и образовали крестец (5 крестцовых позвонков) и копчик (3—5 копчиковых позвонков).

ПОЗВОНКИ

Позвонки независимо от принадлежности их к какому-либо отделу позвоночного столба имеют общий план строения, обусловленный вертикальным положением тела человека.

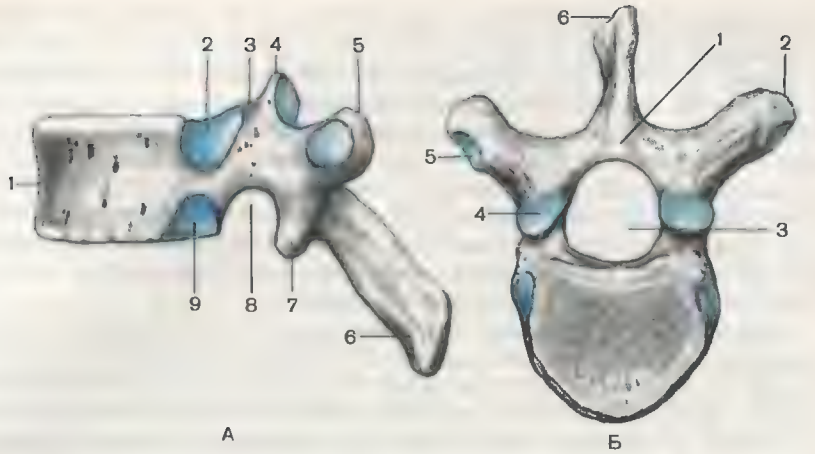

Рис. 19. Грудной позвонок, *vertebra thoracica.*

А — вид сбоку: 1 — corpus vertebrae; 2 — fovea costalis superior; 3 — incisura vertebralis superior; 4 — processus articularis superior; 5 — processus transversus; 6 — processus spinosus; 7 — processus articularis inferior; 8 — incisura vertebralis inferior; 9 — fovea costalis inferior. Б — вид сверху. 1 — arcus vertebrae; 2 — processus transversus; 3 — for. vertebrale; 4 — processus articularis superior; 5 — fovea costalis processus transversi; 6 — processus spinosus.

Позвонок, *vértebra* (рис. 19), состоит из тела, *córpus vértebrae*, и дуги, *árcus vértebrae*. Тело позвонка обращено вперед и является его опорной частью. Сзади от тела располагается дуга, которая соединяется с телом при помощи двух ножек, *pedúnculi* [*pediculi*] *árcus vértebrae*, образуя позвоночное отверстие, *forámen vertebrále*. Отверстия всех позвонков составляют позвоночный канал, *canális vertebrális*, в котором располагается спинной мозг.

Поверхность тела позвонка, обращенная к дуге, вогнута, на ней имеются отверстия для кровеносных сосудов — питательные отверстия, *forámina nutriénsia*. Дуга имеет отростки, к которым прикрепляются мышцы, фасции. Сзади, по срединной линии, отходит непарный остистый отросток, *procéssus spinósus*. Во фронтальной плоскости справа и слева располагаются парные поперечные отростки, *procéssus transvérsus*, вверх и вниз от дуги направлены парные верхние и нижние суставные отростки, *processus articulares superióres et inferióres*. Основание суставных отростков ограничивают верхнюю и нижнюю позвоночные вырезки, *incisúrae vertebráles superiór et inferiór*. Нижняя вырезка глубже, чем верхняя. При соединении позвонков друг с другом нижняя и верхняя вырезки образуют справа и слева межпозвоночное отверстие, *foramen intervertebrale*. Через эти отверстия проходят спинномозговые нервы и кровеносные сосуды.

ШЕЙНЫЕ ПОЗВОНКИ

Шейные позвонки, *vértebrae cervicáles* (рис. 20), испытывают меньшую нагрузку, чем позвонки других отделов. Поэтому их тела относительно небольшой величины и имеют форму эллипса. Первые два шейных позвонка отличаются по форме от остальных в связи с тем, что они соединяются с черепом и участвуют в движениях головы. Тела шейных позвонков постепенно увеличиваются — от III к VII, их верхние и нижние поверхности седловидно вогнуты. Дуги, соединяясь с телами позвонков, ограничивают треугольно-овальные позвоночные отверстия. Характерной особенностью всех шейных позвонков является наличие отверстия поперечного отростка, *forámen procéssus transvérsus* [transversarium], образовавшегося вследствие сращения собственно поперечного отростка с рудиментом шейного ребра. Поэтому поперечный отросток шейного позвонка называют также реберно-поперечным (*procéssus costotransversárius* — BNA). На верхней поверхности поперечного отростка имеется борозда спинномозгового нерва, *súlcus nérvi spinális*; отросток заканчивается бугорками — передним, *tuberculum anterius*, и задним, *tuberculum posterius*. Передний бугорок на VI шейном позвонке развит лучше, чем на других позвонках. Близко к нему расположена сонная артерия, поэтому он получил название *сонного бугорка, tubérculum caróticum*; к нему при кровотечении в области головы и шеи можно прижать сонную артерию. Суставные отростки шейных позвонков короткие, их суставные поверхности расположены в среднем положении между фронтальной и горизонтальной плоскостями. Суставные поверхности суставных отростков верхних шейных позвонков обращены назад и вверх, нижних — вперед и книзу. Остистые отростки шейных позвонков короткие и раздвоенные на конце.

У VII шейного позвонка остистый отросток более длинный и утолщен на конце. Этот позвонок носит название выступающего позвонка, *vértebra próminens*; его верхушка хорошо прощупывается у живого человека.

Первый (I) шейный позвонок — атлант, *átlas* (рис. 21), лишен тела, которое еще в эмбриональном периоде развития срослось с телом II шейного позвонка, образовав его зуб. У I шейного позвонка выделяют переднюю и заднюю дуги, *árcus antérior et árcus posterior*; латеральную (боковую) массу, *mássa laterális*, соединяющую переднюю и заднюю дуги справа и слева. Эти части атланта ограничивают большое округлое позвоночное отверстие. На передней поверхности передней дуги имеется передний бугорок; *tubérculum antérius*, на внутренней ее поверхности — суставная ямка для зуба II шейного позвонка, *fóvea déntis*. На задней поверхности задней дуги атланта выступает задний бугорок, *tubérculum postérius*, являющийся недоразвитым остистым отростком.

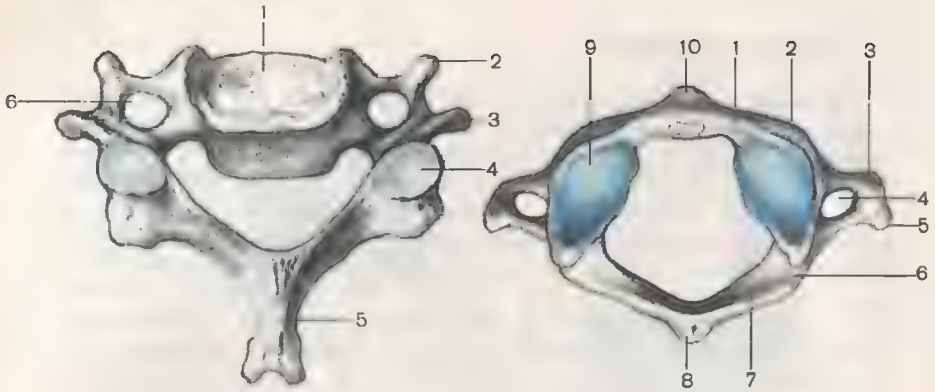

Рис. 20. Шейный позвонок, *vertebra cervicalis;* вид сверху.

1 — corpus vertebrae; 2 — processus costalis; 3 — processus transversus; 4 — processus articularis superior; 5 — processus spinosus; 6 — for. processus transversus [for. transversarium].

Рис. 21. Первый (I) шейный позвонок — атлант, *atlas*; вид сверху.

1 — arcus anterior atlantis; 2 — massa lateralis atlantis; 3 — processus costalis; 4 — for. processus transversus [for. transversarium]; 5 — processus transversus; 6 — sul. a. vertebralis; 7 — arcus posterior atlantis; 8 — tuberculum posterius; 9 — fovea [facies] articularis superior; 10 — tuberculum anterius.

На латеральных массах находятся верхняя и нижняя суставные поверхности. Верхняя суставная поверхность, *fácies articuláris supérior*, имеет форму неглубокой овальной ямки, сочленяется с мыщелком затылочной кости (см. рис. 17). Нижняя суставная поверхность, *fácies articuláris inferior*, плоская, округлая, сочленяется со II шейным позвонком. На верхней поверхности задней дуги, позади латеральных масс, с каждой стороны находится борозда позвоночной артерии, *súlcus a. vertebrális*.

Второй (II) шейный позвонок — осевой, *áxis (epistrópheus* — BNA), отличается от других позвонков тем, что на верхней поверхности его тела имеется зубовидный отросток, или зуб, *dens* (рис. 22). При соединении I шейного позвонка со II зуб играет роль оси, вокруг которой атлант вместе с черепом вращается вправо и влево. Зуб II шейного позвонка цилиндрической формы и имеет верхушку (*ápex*). На передней и задней поверхностях зуба имеются суставные поверхности. Передняя суставная поверхность, *fácies articuláris antérior*, соединяется с ямкой зуба атланта, задняя поверхность, *fácies articuláris postérior*, — с поперечной связкой атланта. По бокам зуба находятся верхние суставные поверхности для сочленения с атлантом. Нижние суставные поверхности по форме подобны суставным поверхностям суставных отростков нижележащего шейного позвонка. Поперечный отросток имеет отверстие, верхушка его утолщена. Остистый отросток толстый и на конце раздвоен.

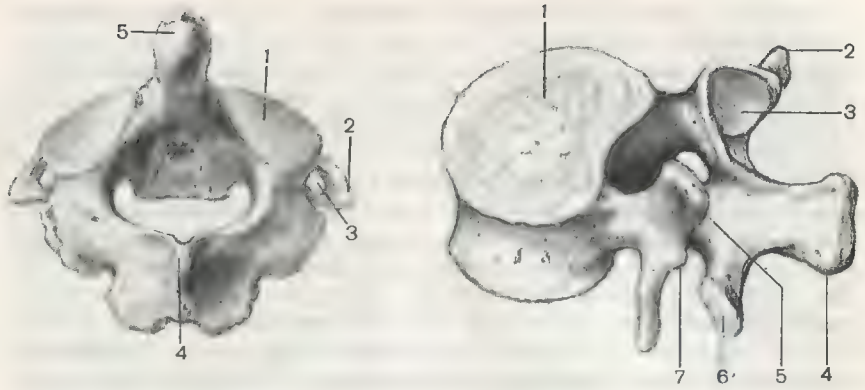

Рис. 22. Второй (II) шейный позвонок — осевой позвонок, *axis*; вид сзади.

1 — facies articularis superior; 2 — processus transversus; 3 — for. processus transversus [for. transversarium]; 4 — processus spinosus; 5 — dens [axis].

Рис. 23. Поясничный позвонок, *vertebra lumbalis*; вид сбоку и сверху.

1 — corpus vertebrae; 2 — processus transversus; 3 — processus articularis; superior; 4 — processus spinosus; 5 — processus mammillaris; 6 — processus articularis inferior; 7 — processus accessorius.

ГРУДНЫЕ ПОЗВОНКИ

Грудные позвонки, *vértebrae thorácicae* (T_I—T_{XII}), значительно крупнее шейных. Высота тел грудных позвонков от I до XII постепенно возрастает. Поперечный размер их от V до XII грудного позвонка также увеличивается, достигая величины тела верхнего поясничного позвонка.

Позвоночные отверстия меньше, чем у шейных. Характерная особенность — наличие реберных ямок для сочленения с головками ребер (см. рис. 19). Так, у каждого грудного позвонка (со II по IX) на заднебоковых поверхностях тела справа и слева находятся верхняя и нижняя реберные ямки, *fóveae costáles supérior et inférior*. Нижняя ямка (точнее, полуямка) вышележащего позвонка дополняется верхней полуямкой нижележащего, образуя целую ямку для головки ребра. Исключением являются I, X, XI, XII позвонки. На I позвонке, на заднебоковых поверхностях его тела, находятся полные верхние реберные ямки для головок первых ребер и нижние полуямки, которые вместе с верхними полуямками II позвонка образуют полные ямки для головок вторых ребер; X позвонок имеет лишь верхние полуямки, образующие с нижними ямками IX позвонка полную ямку для головок десятых ребер, а у XI и XII позвонков имеются полные ямки для головок соответствующих ребер.

Поперечные отростки грудных позвонков хорошо развиты,

отклонены назад и на концах утолщены. На передней поверхности каждого поперечного отростка от I до X имеется реберная ямка поперечного отростка, *fóvea costális procéssus transvérsi,* с которой образует сустав бугорок соответствующего ребра. Поперечные отростки XI и XII грудных позвонков короче остальных и не имеют площадок для сочленения с бугорком ребра. Остистые отростки грудных позвонков длиннее, чем у шейных, приблизительно трехгранной формы, наклонены книзу и черепицеобразно накладываются друг на друга. Их расположение препятствует переразгибанию позвоночного столба, защищая таким образом органы грудной полости от повреждения. Остистый отросток XII грудного позвонка короче остальных и подобен отростку I поясничного позвонка. Суставные отростки грудных позвонков расположены во фронтальной плоскости, верхние суставные поверхности отростков направлены назад и латерально, нижние — вперед и медиально.

ПОЯСНИЧНЫЕ ПОЗВОНКИ

В связи с большой нагрузкой **поясничные позвонки,** *vértebrae lumbáles* (L_I—L_V) (рис. 23), имеют массивное тело, что отличает их от позвонков других отделов. Тело поясничного позвонка бобовидное, поперечный размер его больше переднезаднего. Высота и ширина постепенно увеличиваются от I до V позвонка. Тела трех нижних позвонков спереди выше, чем сзади, вследствие развития поясничного изгиба позвоночника человека кпереди **(лордоз).** Поясничное отверстие большое, треугольной формы, с закругленными углами.

Поперечные отростки поясничных позвонков длинные, расположены почти во фронтальной плоскости, сжаты спереди назад, концы их отклонены кзади. Эти части поперечных отростков являются рудиментами ребер, слившимися в процессе развития с истинными поперечными отростками поясничных позвонков. У места слияния рудимента ребра с истинным поперечным отростком у поясничных позвонков с каждой стороны находится небольшой выступ — добавочный отросток, *procéssus accessórius.* Остистые отростки короткие, плоские, с утолщенными концами, направлены назад и располагаются почти на одном уровне с телом позвонка. Такое положение остистых отростков поясничных позвонков обусловлено большей подвижностью позвоночного столба в этой области. Суставные отростки хорошо развиты, их суставные поверхности расположены в сагиттальной плоскости, у верхних отростков они направлены медиально, у нижних — латерально. Каждый верхний суставной отросток имеет небольшой бугорок — сосцевидный отросток, *procéssus mamilláris.*

КРЕСТЕЦ

Крестец, *os sácrum,* состоит из 5 крестцовых позвонков, *vértebrae sacráles* I—V, которые еще в юношеском возрасте начинают срастаться в единую кость (рис. 24, 25). Это массивное сращение, присущее только человеку, принимает на себя всю тяжесть тела и передает ее тазовым костям. Крестец имеет форму треугольника. В нем выделяют основание крестца, *básis óssis sácri,* направленное вверх; верхушку крестца, *ápex óssis sácri,* обращенную вниз и вперед; переднюю тазовую поверхность, *fácies pelvíca;* заднюю дорсальную поверхность, *fácies dorsális.* Основание крестца снабжено суставными отростками, которые соединяются с нижними суставными отростками V поясничного позвонка. Место соединения крестца с этим позвонком образует закругленный выступ, направленный вперед,— мыс, *promontórium.*

Тазовая поверхность крестца вогнутая, на ней видны идущие в горизонтальном направлении четыре поперечные линии, *líneae transvérsae,* являющиеся следами сращений тел крестцовых позвонков. На концах этих линий справа и слева открываются передние крестцовые отверстия, *forámina sacrália anteriora (pelvica).*

Дорсальная поверхность крестца выпуклая. На ней хорошо выражены пять продольных гребней. Непарный срединный крестцовый гребень, *crísta sacrális mediána,* образовался в результате сращения остистых отростков. По сторонам от него находится парный промежуточный крестцовый гребень, *crísta sacrális intermédia,* возникший из слившихся суставных отростков крестцовых позвонков. Рядом с промежуточными гребнями открываются задние крестцовые отверстия, *forámina sacrália posterióra.* Латеральнее от этих отверстий на каждой стороне крестца проходит продольно ориентированный латеральный крестцовый гребень, *crísta sacrális laterális,* — место сращения поперечных и реберных отростков. Кнаружи от дорсальных крестцовых отверстий с каждой стороны расположена латеральная часть, *pars laterális.* На ней находится ушковидная (суставная) поверхность, *fácies auriculáris,* с которой сочленяется подвздошная кость соответствующей стороны. Рядом с суставной поверхностью, ближе к латеральному гребню, имеется крестцовая бугристость, *tuberósitas sacrális,* к которой прикрепляются связки и мышцы. Крестцовые позвонки, так же как позвонки других отделов, имеют позвоночные отверстия. При срастании крестцовых позвонков в единую кость эти отверстия образуют крестцовый канал, *canális sacrális.* Книзу крестец суживается (следствие редукции хвостовой мускулатуры у человека), и его канал заканчивается крестцовой щелью, *hiátus sacrális.* С каждой стороны щели находится крестцовый рог, *córnu sacrále,* — рудимент суставных отростков.

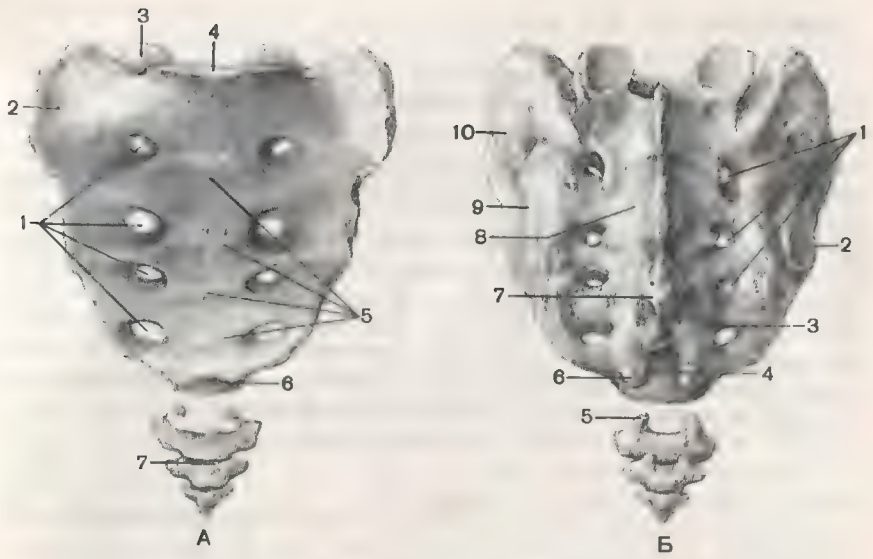

Рис. 24. Крестец, *os sacrum*, и копчик, *os coccygis*.

А — вид спереди: 1 — forr. sacralia anteriora; 2 — pars lateralis; 3 — processus articularis superior; 4 — basis ossis sacri; 5 — lineae transversae; 6 — apex ossis sacri; 7 — os coccygis. Б — вид сзади: 1 — forr. sacralia posteriora; 2 — facies auricularis; 3 — crista sacralis intermedia; 4 — hiatus sacralis; 5 — cornu coccygeum; 6 — cornu sacrale; 7 — crista sacralis mediana; 8 — facies dorsalis; 9 — crista sacralis lateralis; 10 — tuberositas sacralis.

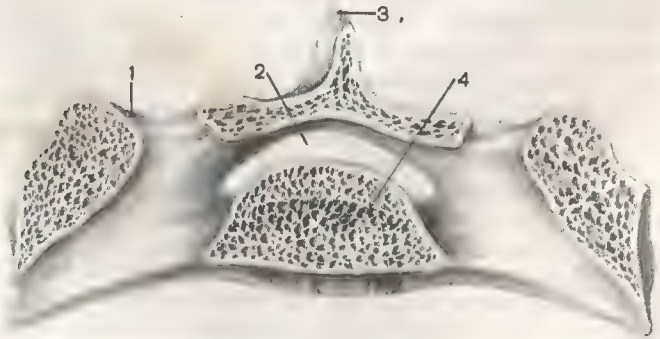

Рис. 25. Горизонтальный распил крестца на уровне II крестцового позвонка; вид сверху.

1 — pars lateralis; 2 — canalis sacralis; 3 — crista sacralis mediana; 4 — corpus vertebrae.

КОПЧИК

Копчик, *os coccýgis*, является гомологом хвостового скелета животных. У взрослого человека он состоит из 3—5 рудиментарных копчиковых позвонков, *vértebrae coccýgeae* I—IV. Копчик имеет форму треугольника, изогнут кпереди, основание направлено вверх, верхушка — вниз и вперед. Некоторые признаки позвонка сохранились только у I копчикового позвонка. Кроме небольшого тела, для соединения с крестцом на задней его поверхности имеется с каждой стороны копчиковый рог, *córnu coccýgeum*. Оба рога направлены вверх, навстречу рогам крестца. Остальные копчиковые позвонки значительно меньше, округлые. У пожилых людей они сращены в одну кость, а у женщин и молодых людей нередко соединены между собой при помощи хрящевых пластинок.

РЕБРА И ГРУДИНА

Кости грудной клетки представлены 12 парами ребер и грудиной.

Ребра, *cóstae* (I—XII), являются изогнутыми костными, а в переднем отделе хрящевыми пластинками, расположенными справа и слева от грудных позвонков (рис. 26). Более длинная задняя костная часть ребра, *os costále*, и более короткая передняя хрящевая часть — реберный хрящ, *cartilágo costális*. Семь пар верхних ребер (I—VII) хрящевыми частями соединяются с грудиной. Эти ребра называются истинными, *cóstae vérae*. Хрящи VIII, IX, X пар ребер соединяются не с грудиной, а с хрящом вышележащего ребра. Поэтому эти ребра получили название ложных ребер, *cóstae spúriae*. XI и XII ребра имеют короткие хрящевые части, которые заканчиваются в мышцах брюшной стенки. Эти ребра более подвижны, их называют колеблющимися, *cóstae fluctuántes* [*fluitántes*].

На заднем конце каждого ребра имеется головка, *cáput cóstae*, которая образует сустав с телом одного или телами двух смежных грудных позвонков, с их реберными ямками. Большинство ребер сочленяются с двумя соседними позвонками. Поэтому ребра от II до X имеют гребешок головки ребра, *crista cápitis cóstae*, разделяющий головку на две неравные суставные площадки. От этого гребешка отходит связка, укрепляющая головку ребра с соответствующими позвонками. У I, XI и XII ребер гребешка нет, так как эти ребра своей головкой образуют сустав только с полной ямкой на теле одноименного позвонка. За головкой ребра следует более узкая часть — шейка ребра, *cóllum cóstae*. На границе шейки и тела ребра имеется бугорок ребра, *tubérculum cóstae*. На десяти верхних ребрах бугорок делится на два возвышения. Медиальнонижнее возвышение несет суставную поверхность бугорка ребра, *fácies articuláris tubérculi cóstae*, для образования сустава с ре-

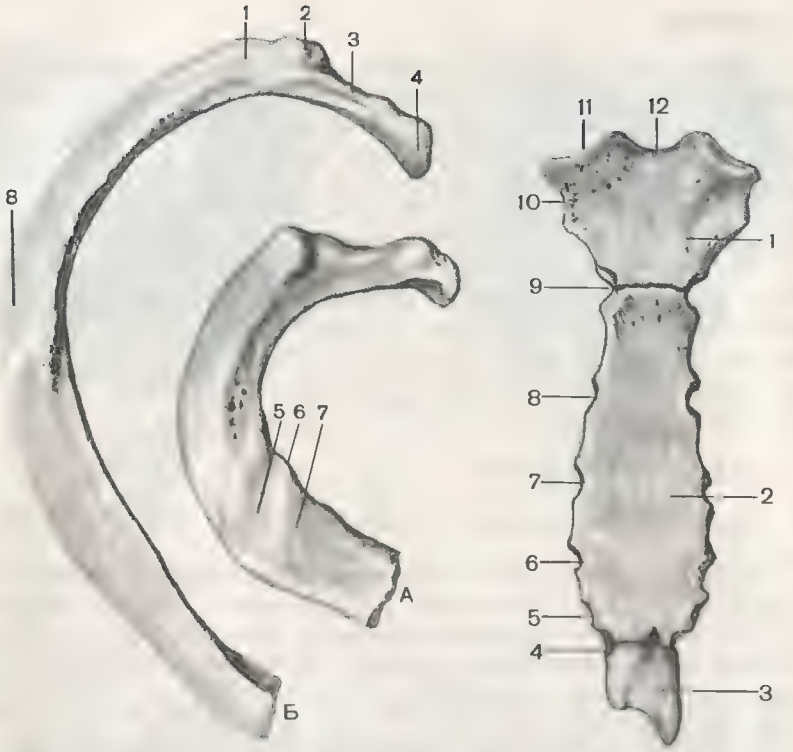

Рис. 26. Ребра, *costae*, правые: I(А) и II(Б); вид сверху.

1 — angulus costae; 2 — tuberculum costae; 3 — collum costae; 4 — caput costae; 5 — sul. a. subclaviae; 6 — tuberculum m. scaleni anterioris; 7 — sul. v. subclaviae; 8 — corpus costae.

Рис. 27. Грудина, *sternum*; вид спереди.

1 — manubrium sterni; 2 — corpus sterni; 3 — processus xiphoideus; 4 — incisura costalis VII; 5 — incisura costalis VI; 6 — incisura costalis V; 7 — incisura costalis IV; 8 — incisura costalis III; 9 — incisura costalis II; 10 — incisura costalis I; 11 — incisura clavicularis; 12 — incisura jugularis.

берной ямкой поперечного отростка соответствующего позвонка. К другому возвышению, расположенному выше, прикрепляются связки. Ребра XI и XII не имеют суставной поверхности для поперечного отростка, бугорок на этих ребрах слабо выражен или отсутствует. Шейка с бугорком переходит непосредственно в более широкую и самую длинную переднюю часть реберной кости — тело ребра, *córpus cóstae*, которое слегка скручено вокруг собственной продольной оси и недалеко от бугорка резко изогнуто вперед. Это место носит название угол ребра, *ángulus cóstae*. На I ребре угол совпадает с бугорком. Тело ребра плоское, имеет наружную и внутреннюю поверхности, верх-

ний и нижний края. Внутренняя поверхность ребра гладкая, вдоль нижнего края на протяжении всего тела ребра проходит борозда ребра, *súlcus cóstae*, для межреберных сосудов и нерва. Передняя часть тела ребра утолщается, а на конце имеет небольшую ямку, где костная часть ребра соединяется с реберным хрящом.

Первое (I) ребро в отличие от остальных имеет верхнюю и нижнюю поверхности, медиальный и латеральный края. На его верхней поверхности находится бугорок передней лестничной мышцы, *tubérculum músculi scaléni anterioris*, для прикрепления одноименной мышцы. Сзади бугорка проходит хорошо выраженная борозда подключичной артерии, *súlcus artériae subcláviae*. Впереди бугорка находится борозда подключичной вены, *súlcus vénae subcláviae*.

Грудина, грудная кость, *stérnum*, представляет собой плоскую кость, расположенную во фронтальной плоскости (рис. 27). Грудина состоит из трех частей. Верхняя ее часть — рукоятка грудины, средняя часть — тело и нижняя — мечевидный отросток. У взрослых людей эти три части сращены в единую кость.

Рукоятка грудины, *manúbrium stérni*, — самая широкая, особенно вверху, и толстая часть грудины. На верхнем крае ее имеется неглубокая яремная вырезка, *incisúra jugulária*. По бокам от вырезки находится ключичная вырезка, *incisúra clavicularis*, для соединения с ключицами. На правом и левом краях рукоятки грудины, тотчас ниже ключичной вырезки, расположены шероховатое углубление для хряща I ребра и половина вырезки, которая, соединяясь с такой же половиной вырезки на теле грудины, образует полную реберную вырезку для соединения с хрящом II ребра. В месте соединения рукоятки с телом грудины образуется небольшой обращенный кпереди угол грудины, *ángulus stérni*. Этот угол обычно прощупывается через кожу. Тело грудины, *córpus stérni*, — самая длинная часть грудины, в средних и нижних отделах тело грудины более широкое, чем вверху. На передней поверхности тела заметны шероховатые линии (места сращения костных сегментов), на краях тела имеются реберные вырезки, *incisúrae costáles*, для образования соединений с хрящами истинных ребер. Реберная вырезка для VII ребра расположена между телом грудины и мечевидным отростком. Мечевидный отросток, *procéssus xiphoídeus*, может иметь различную форму, иногда книзу раздвоен или имеет отверстие.

Развитие костей туловища в фило- и онтогенезе

В образовании скелета позвоночных животных различают три стадии развития: соединительнотканную (перепончатую), хрящевую и костную. Предшествует этим стадиям спинная струна, которая занимает осевое положение и постепенно окружается эмбриональной соединительной тканью. Так возникает первич-

ный соединительнотканный (перепончатый) скелет, который имеется у ланцетника. У круглоротых (миноги, миксины) и у низших рыб (акуловые, осетровые) хорда существует одновременно с примитивными хрящевыми позвонками. У высших позвоночных спинная струна имеется лишь в зародышевом периоде.

В процессе развития у большинства представителей хордовых перепончатый скелет замещается хрящевым. Замещение начинается вокруг хорды. В эмбриональной соединительной ткани, окружающей хорду и нервную трубку, появляются островки хрящевых клеток — это зачатки будущих хрящевых позвонков. Третья стадия развития скелета — костная — у высших животных следует за хрящевой. Костная ткань развивается на месте вытесняемого ею хряща.

Сложный процесс развития скелета в филогенезе повторяется в главных чертах в эмбриональном периоде у человека. После возникновения спинной струны вокруг нее и между зародышевыми листками распространяется эмбриональная зародышевая соединительная ткань, затем она замещается хрящевой. Последняя путем окончательной перестройки уступает место костному скелету.

Кости туловища позвоночных животных, в том числе человека, развиваются из первичных сегментов (сомитов) — производных дорсального отдела мезодермы. Выселяющаяся из медиовентральной части (склеротома) каждого сомита мезенхима, постепенно разрастаясь, обволакивает хорду и нервную трубку, в результате чего образуются первичные (перепончатые) позвонки. На 5-й неделе развития эмбриона человека в телах и намечающихся дорсальных и вентральных дугах позвонков появляются отдельные гнезда хрящевой ткани, которые в дальнейшем сливаются друг с другом. Окруженная хрящевой тканью хорда теряет свое назначение и сохраняется лишь в виде студенистого ядра межпозвоночных дисков между телами позвонков. Дорсальные дуги позвонков, разрастаясь, образуют при слиянии непарные остистые отростки, парные суставные и поперечные отростки. Вентральные дуги растут в виде полосок в стороны и проникают в вентральные отделы миотомов, формируя ребра. Передние концы девяти верхних хрящевых ребер расширяются и на каждой стороне сливаются в хрящевые (грудные) полоски. К концу 2-го месяца жизни зародыша верхние концы правой и левой грудных полосок сливаются, образуя рукоятку грудины. Несколько позже соединяются друг с другом и нижние отделы грудных полосок — образуются тело и мечевидный отросток. Иногда эти полоски сливаются не на всем протяжении, тогда мечевидный отросток внизу остается раздвоенным.

В начале 8-й недели начинается замена хрящевого скелета костным. В каждом ребре на месте будущего угла возникает точка окостенения, из которой костная ткань распространяется в обе стороны и постепенно занимает все тело ребра. Головка

ребра имеет точку окостенения на 15—20-м году жизни и срастается с реберной костью на 18—25-м году. У 10 верхних ребер на 15—20-м году жизни точка окостенения появляется также в бугорке ребра.

В грудине закладывается до 13 точек окостенения: в рукоятке одна или две на 4—6-м месяце внутриутробной жизни. На 7—8-м месяце появляются точки окостенения в верхнем отделе тела (чаще парные), в среднем — перед рождением, а в нижнем — на 1-м году жизни. Отдельные части тела грудины срастаются в единое костное тело на 15—20-м году. Мечевидный отросток начинает окостеневать на 6—20-м году и срастается с телом грудины после 30 лет. Рукоятка с телом срастается позже всех частей грудины или не срастается вообще.

Позвонки начинают окостеневать в конце 8-й недели эмбриогенеза. В каждом позвонке появляются три точки окостенения: одна в теле и две в дуге. Точки окостенения в дуге сливаются на 1-м году жизни, а дуга с телом позвонка — на 3-м году и позже. Добавочные точки окостенения в верхней и нижней частях тел позвонков появляются после 5—6 лет, а прирастают к телу в 20—25 лет. Самостоятельные ядра окостенения образуются в отростках позвонков. Шейные позвонки I и II отличаются по развитию от остальных позвонков. Атлант имеет по одной точке окостенения в будущих латеральных массах, отсюда костная ткань разрастается в заднюю дугу. В передней дуге точка окостенения появляется лишь на 1-м году жизни. Часть тела I позвонка еще на стадии хрящевого периода отделяется от него и соединяется с телом II позвонка, превращаясь в зубовидный отросток (зуб). Последний имеет самостоятельную точку окостенения и сливается с костным телом II позвонка на 3—5-м году жизни ребенка.

Крестцовые позвонки развиваются так же, как и остальные, из трех главных точек окостенения. У трех верхних крестцовых позвонков на 6—7-м месяце внутриутробной жизни появляются добавочные точки окостенения, за счет которых развиваются латеральные части крестца (рудименты крестцовых ребер). На 17—25-м году крестцовые позвонки срастаются в единую кость. Копчиковые позвонки, являясь рудиментарными, получают по одной точке окостенения в различное время (в период от 1 года до 20 лет).

У зародыша человека закладывается 38 позвонков, а именно: 7 шейных, 13 грудных, 5 поясничных и 12—13 крестцовых и копчиковых. В период роста эмбриона происходят следующие изменения: 13-я пара ребер редуцируется и срастается с поперечными отростками соответствующего позвонка; последний грудной позвонок превращается в I поясничный, а последний поясничный позвонок становится I крестцовым. В дальнейшем происходит редукция большинства копчиковых позвонков. Таким образом, к моменту рождения плода позвоночный столб имеет 33—34 позвонка.

Аномалии развития скелета туловища

Изучение филогенеза скелета туловища способствует пониманию аномалий развития костей. Обычное число ребер (12 пар) может увеличиваться за счет развития с одной стороны или с двух сторон добавочного ребра, соединяющегося с VII шейным (шейные ребра) или с I поясничным (поясничные ребра) позвонком. Эти аномалии указывают на возврат к прошлому, так как у далеких предков человека ребра отходили от всех позвонков. В редких случаях отсутствует XII ребро с одной стороны или с двух сторон одновременно; еще реже не бывает XI ребра. Аномалии ребер в свою очередь отражаются на форме соответствующих позвонков. При наличии шейных ребер VII шейный позвонок приобретает сходство с грудным. В случае наличия XIII пар ребер увеличивается число типичных грудных позвонков,

Необходимо отметить возможные аномалии отдельных костей туловища. Сращение I шейного позвонка с черепом (ассимиляция атланта) может комбинироваться с расщеплением задней его дуги. Аномалии такого рода (spina bifida) встречаются и у других позвонков, чаще всего у поясничных и крестцовых. Число крестцовых позвонков за счет ассимиляции поясничных может достигать 6—7 (сакрализация) при соответствующем удлинении крестцового канала и увеличении количества крестцовых отверстий. Редко наблюдается уменьшение числа крестцовых позвонков до четырех при увеличении количества поясничных (люмбализация). Передние концы ребер могут срастаться друг с другом или, наоборот, расщепляться. Возможно наличие круглого или овального отверстия в теле грудины и в мечевидном отростке. Реже грудина расщеплена вдоль: ее парная закладка не срослась на том или ином протяжении.

Скелет туловища человека в связи с прямохождением достигает наивысшего развития и этим отличается от скелета млекопитающих. Вертикальное положение тела человека сказывается на конфигурации грудной клетки.

Вопросы для повторения

1. Какие части выделяют у позвонка?
2. Чем отличаются I и II шейные позвонки от остальных позвонков?
3. Назовите отличительные признаки шейных, грудных, поясничных позвонков, крестца.
4. Какими признаками I, X и XI ребра отличаются от остальных ребер?
5. Сколько ямок («вырезок») имеется на боковых краях грудины, для чего они предназначены?
6. Сколько точек окостенения появляется в позвонке?
7. Назовите возможные аномалии развития ребер и грудины.

СКЕЛЕТ ГОЛОВЫ — ЧЕРЕП

Череп, *crânium* (рис. 28), представляет собой комплекс костей, прочно соединенных швами, служащих опорой и защитой различным по происхождению и функциям органам. В полостях черепа расположены головной мозг, органы зрения, слуха, обоняния, вкуса и начальные отделы пищеварительной и дыхательной систем.

Череп подразделяют на два отдела. Отдел, в котором помещается головной мозг, называют **мозговым черепом,** *crânium cerebrâle* (*cérebrum* — мозг, *neurocranium*). К этому отделу относятся непарные кости: лобная, клиновидная, затылочная, решетчатая — и парные кости: теменная и височная. Второй отдел, образующий костную основу лица и начала пищеварительной и дыхательной трубок, — это **лицевой** (висцеральный) **череп,** *crânium viscerâle,* или *viscerocranium.*

Лицевой череп располагается под мозговым (рис. 29). Значительную часть лицевого черепа занимает скелет жевательного аппарата, представленный парной верхнечелюстной костью и непарной нижней челюстью, подвижно сочлененной с черепом. Остальные кости лица небольших размеров. Это парные кости: нижняя носовая раковина, небная, носовая, слезная, скуловая, а также непарные кости: сошник и подъязычная, которые входят в состав стенок глазниц, носовой и ротовой полостей и определяют конфигурацию лицевого отдела черепа. Некоторые кости мозгового и лицевого отделов черепа имеют внутри полости, заполненные воздухом и сообщающиеся с полостью носа. Пневматизация костей уменьшает массу черепа при сохранении его прочности. Особое место занимает подъязычная кость, расположенная в передней области шеи и соединенная с костями черепа связками и мышцами.

КОСТИ МОЗГОВОГО ОТДЕЛА ЧЕРЕПА

ЛОБНАЯ КОСТЬ

Лобная кость, *os frontâle* (рис. 30), у взрослых непарная, участвует в образовании переднего отдела свода черепа и передней черепной ямки его основания. Передняя, вертикально (фронтально) расположенная часть лобной кости — чешуя, составляет около трети всего свода черепа. Кроме чешуи, различают глазничные части и носовую часть.

Лобная чешуя, *squâma frontâlis*, имеет выпуклую наружную поверхность, *fácies extérna*, боковые части которой переходят в височные поверхности, *fácies temporáles*, и вогнутую внутреннюю, *fácies intérna*. От правой и левой глазничных частей внизу чешую отделяет парный надглазничный край, *márgo supraorbitális*, в котором ближе к носо-

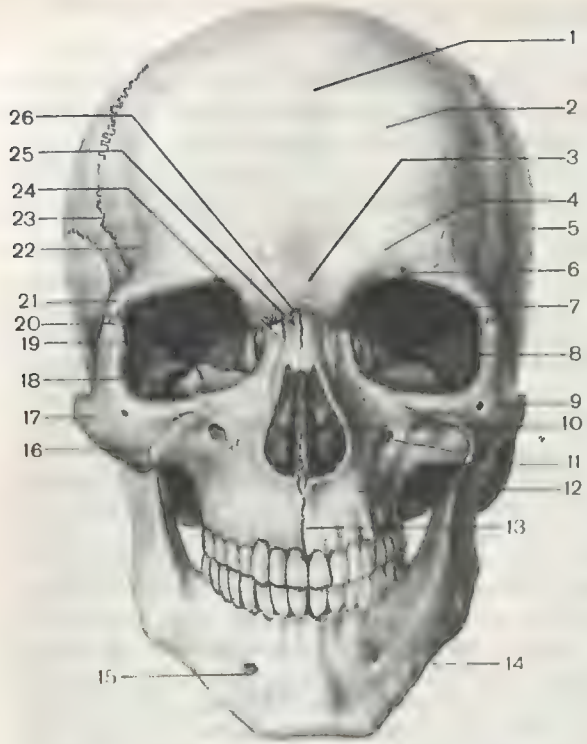

Рис. 28. Череп, *cranium*; вид спереди.

1 — os frontale; 2 — tuber frontale; 3 — glabella; 4 — arcus superciliaris; 5 — fossa temporalis; 6 — for. supraorbitale; 7 — pars orbitalis; 8 — sut. sphenozygomatica; 9, 17 — os zygomaticum; 10 — apertura piriformis; 11 — for. infraorbitale; 12 — maxilla; 13 — sut. intermaxillaris; 14 — mandibula; 15 — for. mentale; 16 — sut. zygomaticomaxillaris; 18 — fissura orbitalis inferior; 19 — canalis opticus; 20 — fissura orbitalis superior; 21 — processus zygomaticus ossis frontalis; 22 — linea temporalis; 23 — sut. coronalis; 24 — sut. nasomaxillaris; 25 — os nasale; 26 — sut. frontonasalis.

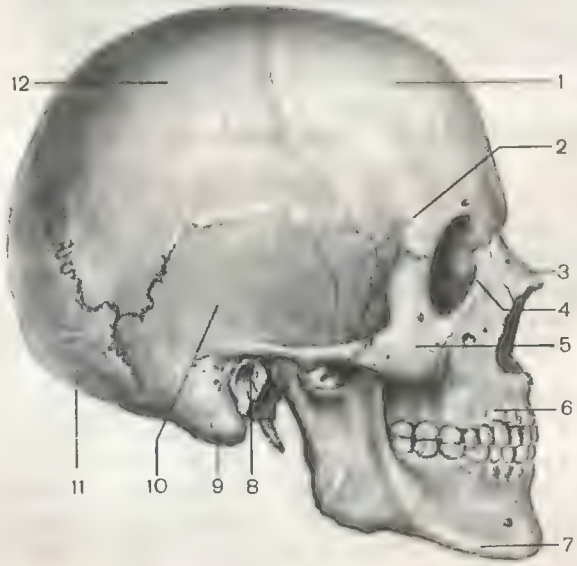

Рис. 29. Череп, *cranium*; вид сбоку.

1 — os frontale; 2 — os sphenoidale (ala major); 3 — os nasale; 4 — os lacrimale; 5 — os zygomaticum; 6 — maxilla; 7 — mandibula; 8 — porus acusticus externus; 9 — processus mastoideus; 10 — pars squamosa ossis temporalis; 11 — os occipitale; 12 — os parietale.

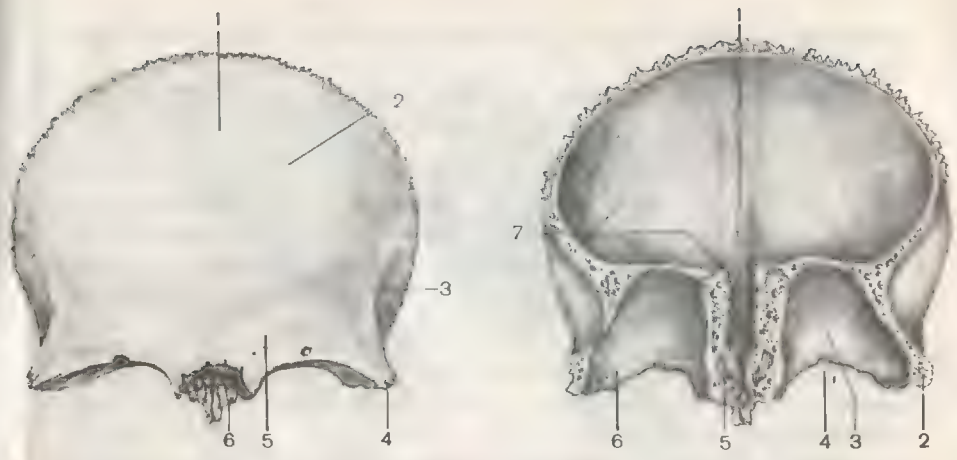

Рис. 30. Лобная кость, *os frontale*.

А — вид спереди: 1 — squama frontalis; 2 — tuber frontale; 3 — linea temporalis; 4 — processus zygomaticus; 5 — arcus superciliaris; 6 — pars nasalis. Б — вид сзади и снизу: 1 — sul. sinus sagittalis superioris; 2 — processus zygomaticus; 3 — pars orbitalis; 4 — incisura supraorbitalis; 5 — apertura sinus frontalis; 6 — fossa glandulae lacrimalis; 7 — crista frontalis.

вой части лобной кости имеется надглазничная вырезка, *incísura supraorbitális* (надглазничное отверстие, *forámen supraorbitale*). В этом месте к кости прилежат проходящие здесь одноименные сосуды и нерв. В медиальной части надглазничного края имеется углубление — лобная вырезка, *incisúra frontális* (лобное отверстие, *forámen frontale*), через которую также проходят нерв и кровеносные сосуды. Латерально надглазничный край заканчивается скуловым отростком, *procéssus zygomáticus*, который соединяется со скуловой костью. От скулового отростка кверху и кзади отходит височная линия, *línea temporális*. Она отделяет переднюю часть наружной поверхности от височной поверхности. Несколько выше каждого надглазничного края определяется варьирующий по длине и выпуклости валик — надбровная дуга, *árcus superciliáris*, переходящая медиально в гладкую площадку — глабеллу (надпереносье), *glabélla*. Значительно выше надбровных дуг, примерно посередине каждой половины чешуи лобной кости, находится пологий лобный бугор, *túber frontále*, — место появления первичной точки окостенения лобной кости.

Внутренняя (мозговая) поверхность, *fácies intérna*, лобной кости постепенно переходит в горизонтально расположенные глазничные части. На внутренней поверхности чешуи по средней линии от заднего края идет борозда верхнего сагиттального синуса, *súlcus sinus sagittalis superioris*, которая спереди внизу переходит в лобный гребень, *crísta frontális*. У основания гребня находится слепое отверстие,

forámen caécum, в нем закреплен отросток твердой оболочки головного мозга.

Глазничная часть, *pars orbitális*, парная, представляет собой тонкую пластинку, лежащую горизонтально. Правую глазничную часть от левой отделяет глубокая решетчатая вырезка, *incisúra ethmoidális*. В этой вырезке помещается решетчатая пластинка решетчатой кости. На верхней (мозговой) поверхности глазничных частей хорошо выражены пальцевидные вдавления, *impressiónes digitátae*. Глазничная (нижняя) поверхность, *facies orbitalis*, гладкая, вогнутая, образует верхнюю стенку глазниц. Возле ее латерального угла находится ямка слезной железы, *fóssa glándulae lacrimális*, а медиально, вблизи надглазничной вырезки, — малозаметное углубление — блоковая ямка, *fóvea trochleáris*. Рядом с ямкой расположена небольшая блоковая ость, *spína trochleáris*, с которой срастается хрящевой блок (tróchlea) для сухожилия верхней косой мышцы глаза.

Носовая часть, *pars nasális*, лобной кости имеет форму подковы. Располагаясь между глазничными частями, она ограничивает спереди и с боков решетчатую вырезку.

Передний отдел носовой части зазубренный, соединяется с носовыми костями и лобными отростками верхних челюстей. По срединной линии от этого отдела книзу отходит гребешок, который заканчивается острой носовой остью, *spína nasális*, участвующей в образовании перегородки носа. Справа и слева от гребешка находится апертура лобной пазухи, *apertúra sínus frontális*, ведущие в правую и левую половины лобной пазухи. Лобная пазуха, *sinus frontalis*, у взрослых имеет различную величину, содержит воздух и разделена перегородкой.

В задних отделах носовой части лобной кости имеется ряд ямок, которые прикрывают собой открытые кверху ячейки решетчатой кости.

КЛИНОВИДНАЯ КОСТЬ

Клиновидная кость, *os sphenoidále*, находится в центре основания черепа (рис. 31). Она участвует в образовании боковых стенок свода черепа, а также полостей и ямок мозгового и лицевого отделов черепа. Клиновидная кость имеет сложную форму и состоит из тела, от которого отходят 3 пары отростков: большие крылья, малые крылья и крыловидные отростки.

Тело, *córpus*, клиновидной кости имеет форму неправильного куба. Внутри него находится полость — клиновидная пазуха, *sínus sphenoidális*. В теле различают 6 поверхностей: верхнюю, или мозговую; заднюю, сращенную у взрослых с базилярной (основной) частью затылочной кости; переднюю, переходящую без резких границ в нижнюю, и две боковые.

На верхней (мозговой) поверхности заметно углубление — турецкое седло, *sélla túrcica*. В центре его имеется гипо-

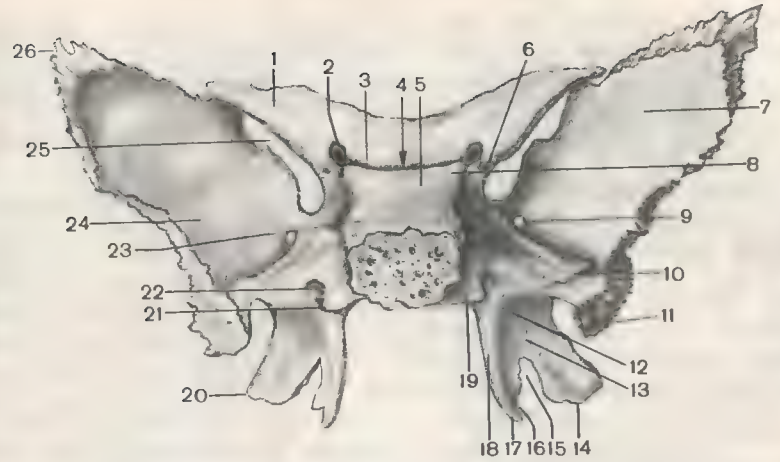

Рис. 31. Клиновидная кость, *os sphenoidale*; вид сзади.

1 — ala minor; 2 — canalis opticus; 3 — sul. chiasmatis; 4 — fossa hypophysialis; 5 — dorsum sellae; 6 — processus clinoideus anterior; 7 — facies cerebralis; 8 — processus clinoideus posterior; 9 — for. rotundum; 10 — sul. tubae auditoriae; 11 — spina ossis sphenoidalis; 12 — fossa scaphoidea; 13 — fossa pterygoidea; 14 — lam. lateralis processus pterygoidei; 15 — incisura pterygoidea; 16 — sul. hamuli pterygoidei; 17 — hamulus pterygoideus; 18 — lam. medialis processus pterygoidei; 19 — sul. caroticus; 20 — processus pterygoideus; 21 — lingula sphenoidalis; 22 — canalis pterygoideus; 23 — corpus; 24 — ala major; 25 — fissura orbitalis superior; 26 — angulus parietalis.

физарная ямка, *fóssa hypophysiális*, в которой помещается гипофиз. Впереди от углубления находится поперечно лежащий бугорок седла, *tubérculum séllae*. Выделяется довольно высокая спинка седла, *dórsum séllae*. Латеральные части спинки седла выступают вперед, образуя задние наклоненные отростки, *procéssus clinóidei posterióres*. У основания спинки седла справа и слева имеется борозда для внутренней сонной артерии — сонная борозда, *súlcus caróticus*. Кнаружи и несколько кзади от сонной борозды находится клиновидный язычок, *lingula sphenoidális*, который превращает сонную борозду в глубокий желобок. Этот желобок вместе с верхушкой пирамиды височной кости ограничивает внутреннее сонное отверстие, через которое из сонного канала в полость черепа выходит внутренняя сонная артерия.

Передняя поверхность тела клиновидной кости вытянута в небольшой клиновидный гребень, *crísta sphenoidális*. Последний продолжается на нижнюю поверхность в виде острого клиновидного клюва (киля), *róstrum sphenoidále*, клиновидный гребень передним краем соединяется с перпендикулярной пластинкой решетчатой кости. По бокам гребня находятся неправильной формы костные пластинки — клиновидные раковины, *cónchae sphenoidáles*, ограничивающие

отверстие — апертуру клиновидной пазухи, *apertúra sínus sphenoidális*, ведущую в воздухоносную клиновидную пазуху, *sínus sphenoidális*, чаще всего разделенную перегородкой на две части.

Боковые поверхности тела клиновидной кости кпереди и книзу продолжаются в малые и большие крылья.

Малое крыло, *ála minor*, представляет собой парную пластинку, отходящую с каждой стороны от тела клиновидной кости двумя корнями. Между последними находится зрительный канал, *canális ópticus*, для прохождения из глазницы зрительного нерва. Передние края малых крыльев зазубрены, с ними соединяются глазничные части лобной кости и решетчатая пластинка решетчатой кости. Задние края малых крыльев свободны, гладкие. С медиальной стороны на каждом крыле имеется передний наклоненный отросток, *procéssus clinoídeus antérior*. К передним, а также к задним наклоненным отросткам прирастает твердая оболочка головного мозга.

Малое крыло имеет верхнюю поверхность, обращенную в полость черепа, и нижнюю, участвующую в образовании верхней стенки глазницы. Пространство между малым и большим крыльями — это верхняя глазничная щель, *fissúra orbitális supérior*. Через нее из полости черепа в глазницу проходят глазодвигательный, боковой и отводящий нервы (III, IV, VI пары черепных нервов) и глазной нерв — I ветвь тройничного нерва (V пара).

Большое крыло, *ála májor*, парное, начинается широким основанием от боковой поверхности тела клиновидной кости (рис. 32). У самого основания каждое крыло имеет три отверстия. Выше других и кпереди находится круглое отверстие, *forámen rotúndum*, через которое проходит II ветвь тройничного нерва, в средине крыла — овальное отверстие, *forámen ovále*, для III ветви тройничного нерва. Остистое отверстие, *forámen spinósum*, меньших размеров, располагается в области заднего угла большого крыла. Через это отверстие в полость черепа проникает средняя менингеальная артерия.

Большое крыло имеет четыре поверхности: мозговую, глазничную, верхнечелюстную и височную. На мозговой поверхности, *fácies cerebrális*, хорошо выражены пальцевидные вдавления, *impressiónes digitátae*, и артериальные борозды, *súlci arteriósi*. Глазничная поверхность, *fácies orbitális*, — четырехугольная гладкая пластинка; входит в состав латеральной стенки глазницы. Верхнечелюстная поверхность, *fácies maxilláris*, занимает участок треугольной формы между глазничной поверхностью вверху и основанием крыловидного отростка внизу. На этой поверхности, обращенной в крыловидно-небную ямку, открывается круглое отверстие. Височная поверхность, *fácies temporális*, самая обширная. Подвисочный гребень, *crísta infratemporális*, делит ее на две части. Верхняя часть большего размера,

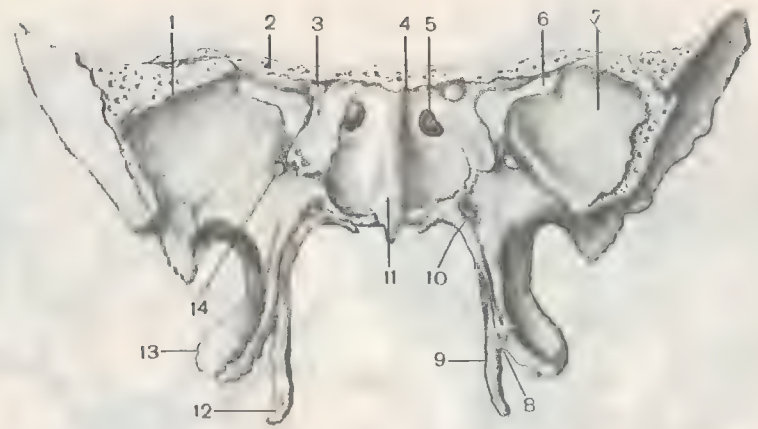

Рис. 32. Клиновидная кость, *os sphenoidale*, вид спереди.

1 — ala major; 2 — ala minor; 3 — canalis opticus; 4 — concha sphenoidalis; 5 — apertura sinus sphenoidalis; 6 — fissura orbitalis superior; 7 — facies orbitalis; 8 — incisura pterygoidea; 9 — lam. medialis processus pterygoidei. 10 — canalis pterygoideus; 11 — crista sphenoidalis; 12 — hamulus pterygoideus; 13 — lam lateralis processus pterygoidei; 14 — for. rotundum.

располагается почти вертикально, входит в состав стенки височной ямки. Нижняя часть расположена почти горизонтально, образует верхнюю стенку подвисочной ямки.

Крыловидный отросток, *procéssus pterygoideus*, парный, отходит от тела клиновидной кости у места начала большого крыла и направляется вертикально вниз. Медиальная пластинка отростка обращена в сторону носовой полости, латеральная — в подвисочную ямку. Основание отростка пронизывает спереди назад узкий крыловидный канал, *canális pterygoideus*, в котором проходят сосуды и нервы. Переднее отверстие этого канала открывается в крыловидно-небную ямку, заднее — на наружном основании черепа вблизи ости клиновидной кости, *spina óssis sphenoidalis*. Выделяются пластинки крыловидного отростка: медиальная, *lámina mediális*, и латеральная, *lámina laterális*. Спереди пластинки сращены. Сзади пластинки крыловидного отростка расходятся, образуя крыловидную ямку, *fóssa pterygoidea*. Внизу обе пластинки разделены крыловидной вырезкой, *incisúra pterygoidea*. Медиальная пластинка крыловидного отростка несколько уже и длиннее латеральной и внизу переходит в крыловидный крючок, *hámulus pterygoídeus*.

ЗАТЫЛОЧНАЯ КОСТЬ

Затылочная кость, *os occipitále*, образует задненижний отдел мозгового черепа (рис. 33). В ней различают базилярную (основную) часть, латеральные части и затылочную чешую. Все

Рис. 33. Затылочная кость, *os occipitale*.

А — вид спереди и сверху: 1 — sul. sinus sagittalis superioris; 2 — protuberantia occipitalis interna; 3 — crista occipitalis interna; 4 — sul. sinus sigmoidei; 5 — pars basilaris; 6 — incisura jugularis; 7 — for. magnum; 8 — sul. sinus transversi. Б — вид сзади и снизу: 1 — protuberantia occipitalis externa; 2 — linea nuchalis superior; 3 — linea nuchalis inferior; 4 — crista occipitalis externa; 5 — for. magnum; 6 — condylus occipitalis; 7 — tuberculum pharyngeum; 8 — зонд, введенный в подъязычный канал, canalis hypoglossi.

эти части окружают большое затылочное отверстие, *forámen mágnum*, посредством которого полость черепа сообщается с позвоночным каналом.

Базилярная часть, *pars basiláris*, расположена впереди большого затылочного отверстия. К 18—20 годам жизни она срастается с телом клиновидной кости в одно целое (рис. 34). Мозговая поверхность базилярной части имеет форму желоба и вместе с телом клиновидной кости образует наклоненную в сторону большого затылочного отверстия площадку — скат, *clívus*. По латеральному краю базилярной части проходит борозда нижнего каменистого синуса, *súlcus sínus petrósi inferióris*. На нижней поверхности базилярной части имеется хорошо выраженный глоточный бугорок, *tubérculum pharyngeum*.

Латеральная часть, *pars laterális*, парная, имеет неправильную форму и, постепенно расширяясь, кзади переходит в затылочную чешую. На нижней поверхности каждой латеральной части находится хорошо выраженный эллипсоидной формы затылочный мыщелок, *cóndylus occipitális*. Мыщелки своими выпуклыми поверхностями соединяются с верхними суставными ямками атланта. Через каждую латеральную часть над мыщелком проходит подъязычный канал, *canális hypoglóssi*, в ко-

Рис. 34. Клиновидная и затылочная кости, *os sphenoidale* и *os occipitale*; вид сверху и несколько справа.

1 — ala minor; 2 — ala major; 3 — dorsum sellae; 4 — clivus; 5 — processus jugularis; 6 — squama occipitalis.

тором проходит подъязычный нерв (n. hypoglóssus). Тотчас позади затылочного мыщелка находится мыщелковая ямка, *fóssa condyláris*. На дне ее бывает отверстие для венозного выпускника — мыщелковый канал, *canális condyláris*. Латерально от затылочного мыщелка имеется яремная вырезка, *incisúra jugulária*. Сзади эту вырезку ограничивает направленный кверху яремный отросток, *procéssus jugulária*. Рядом с отростком на мозговой поверхности латеральной части проходит хорошо выраженная борозда сигмовидного синуса, *súlcus sínus sigmoidei*.

Затылочная чешуя, *squáma occipitális*, представляет собой широкую пластинку с вогнутой внутренней поверхностью и выпуклой наружной. В центре наружной поверхности имеется наружный затылочный выступ (бугор), *protuberántia occipitális extérna*, от которого вниз по средней линии до заднего края большого затылочного отверстия спускается наружный затылочный гребень, *crista occipitális extérna*. От затылочного бугра вправо и влево идет изогнутая книзу верхняя выйная линия, *línea nuchális supérior*. Параллельно последней примерно на уровне середины наружного затылочного гребня от него отходит в обе стороны нижняя выйная линия, *línea nuchális inférior*. Кроме того, над наружным затылочным выступом бывает менее заметная наивысшая выйная линия, *línea núchae suprémа*.

На внутренней, мозговой, поверхности затылочной чешуи имеется крестообразное возвышение, *eminéntia cruciformis*, образованное бороздами, которые делят мозговую поверхность чешуи на 4 ямки. Центр крестообразного возвышения выступает вперед и образует внутренний затылочный выступ, *protuberántia occipitális intérna*. На уровне выступа вправо и влево идет борозда поперечного синуса, *súlcus sínus transvérsi*, переходящая в борозду сигмовидного синуса. Кверху от внутреннего затылочного выступа проходит

борозда верхнего сагиттального синуса, *súlcus sínus sagittális superióris*, которая продолжается в одноименную борозду теменной кости. Книзу внутренний затылочный выступ суживается и продолжается как внутренний затылочный гребень, *crista occipitális intérna*, который достигает большого затылочного отверстия. Края (ламбдовидный и сосцевидный) верхней и боковых частей затылочной чешуи сильно зазубрены, в этих местах происходит соединение затылочной кости с теменными и височными костями.

ТЕМЕННАЯ КОСТЬ

Теменная кость, *os parietále*, парная, образует верхнебоковой отдел свода черепа (рис. 35). Теменная кость представляет собой равномерно изогнутую четырехугольную пластинку, выпуклую кнаружи и вогнутую изнутри. Три ее края зазубрены: лобный (передний) край, *márgo frontális*, при помощи зубчатого шва соединяется с лобной костью, затылочный (задний) край, *márgo occipitális*, — с затылочной костью, а верхний сагиттальный край, *márgo sagittális*, соединяется с одноименной костью другой стороны. Четвертый чешуйчатый (нижний) край, *márgo squamósus*, косо срезан, прикрыт чешуей височной кости. Четырем краям соответствуют четыре угла: передневерхний лобный угол, *ángulus frontális*, передненижний клиновидный угол, *ángulus sphenoidális*, задневерхний затылочный угол, *ángulus occipitális*, и задненижний сосцевидный угол, *ángulus mastoideus*.

В центре выпуклой наружной поверхности теменной кости выступает теменной бугор, *túber parietále*. Несколько ниже него имеются две изогнутые верхняя и нижняя височные линии, *líneae temporáles supérior et inférior*, от которых начинаются одноименные фасция и мышца.

Рельеф вогнутой внутренней поверхности теменной кости обусловлен прилегающими к ней твердой оболочкой головного мозга и ее сосудами. Так, вдоль верхнего края теменной кости идет хорошо выраженная борозда верхнего сагиттального синуса, súlcus sínus sagittális superióris. К этой борозде, соединенной с одноименной бороздой противоположной стороны, прилежит венозный (верхний сагиттальный) синус. В области сосцевидного угла находится борозда сигмовидной пазухи, *súlcus sínus sigmoídei*. Кроме того, на внутренней поверхности кости имеются хорошо выраженные, древовидно разветвленные *артериальные борозды, súlci arteriósi*, — следы прилегания менингеальных артерий. Вдоль борозды верхнего сагиттального синуса располагаются различного размера ямочки грануляций, *fovéolae granuláres*, — отпечатки грануляций паутинной оболочки.

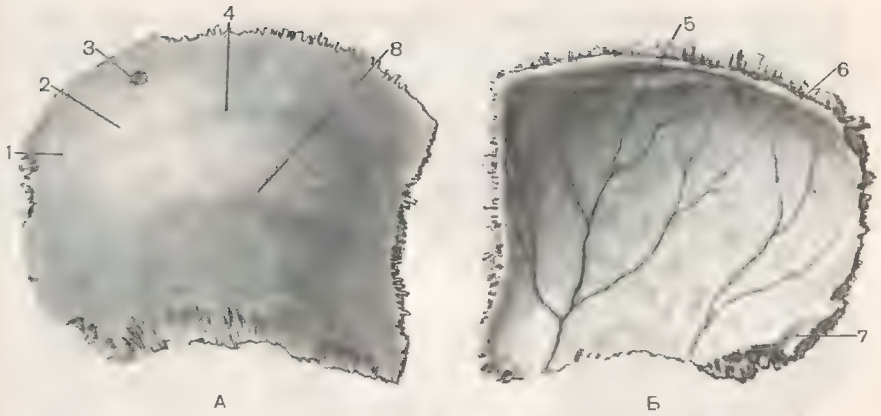

Рис. 35. Теменная кость, *os parietale*, правая.

А — наружная поверхность. Б — внутренняя поверхность. 1 — facies externa; 2 — tuber parietale; 3 — for. parietale; 4 — linea temporalis superior; 5 — facies interna; 6 — sul. sinus sagittalis superioris; 7 — sul. sinus sigmoidei; 8 — linea temporalis inferior.

РЕШЕТЧАТАЯ КОСТЬ

Решетчатая кость, *os ethmoidále*, входит в состав переднего отдела основания мозгового черепа, а также лицевого отдела черепа, участвуя в образовании стенок глазниц и носовой полости (рис. 36). В решетчатой кости различают горизонтально расположенную решетчатую пластинку, от которой по средней линии отходит вниз перпендикулярная пластинка. По бокам от нее находятся решетчатые лабиринты, которые снаружи закрыты вертикально (сагиттально) расположенными правой и левой глазничными пластинками.

Решетчатая пластинка, *lámina cribrósa*, представляет собой верхнюю часть решетчатой кости; расположена в решетчатой вырезке лобной кости и участвует в образовании дна передней черепной ямки. Вся пластинка продырявлена отверстиями и напоминает решето (отсюда ее название). Через эти отверстия проходят в полость черепа обонятельные нервы (I пара черепных нервов). Над решетчатой пластинкой, по средней линии, возвышается петушиный гребень, *crísta gálli*. Кпереди он продолжается в парный отросток — крыло петушиного гребня, *ála cristae gálli*. Эти отростки вместе с лежащей впереди лобной костью ограничивают слепое отверстие лобной кости.

Перпендикулярная пластинка, *lámina perpendiculáris*, неправильной пятиугольной формы. Она является как бы продолжением петушиного гребня книзу, в носовую полость. В носовой полости перпендикулярная пластинка, располагаясь сагиттально, участвует в образовании верхней части перегородки носа.

Решетчатый лабиринт, *labyrínthus ethmoidális*, — парное об-

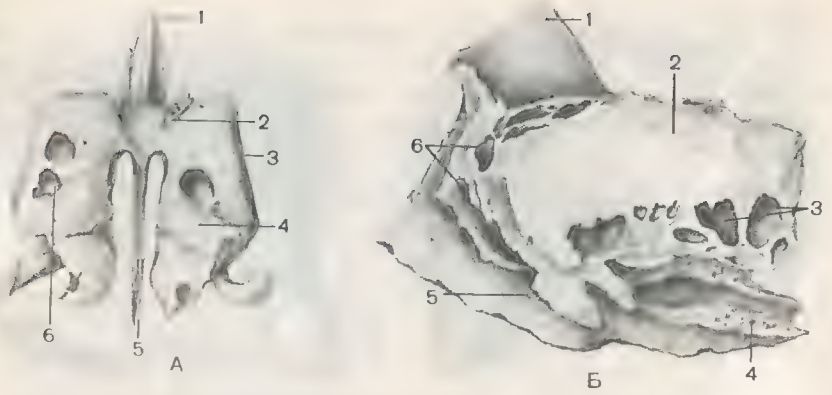

Рис. 36. Решетчатая кость, *os ethmoidale*.

А — вид сзади: 1 — crista galli; 2 — lam. cribrosa; 3 — lam. orbitalis; 4 — concha nasalis superior; 5 — lam. perpendicularis; 6 — labyrinthus ethmoidalis. Б — вид сбоку: 1 — crista galli; 2 — lam. orbitalis; 3 — cellulae ethmoidales posteriores; 4 — concha nasalis media; 5 — lam. perpendicularis; 6 — cellulae ethmoidales anteriores.

разование. Его составляют костные воздухоносные решетчатые ячейки, *céllulae ethmoidáles*, сообщающиеся между собой и с полостью носа. Решетчатый лабиринт вверху справа и слева от перпендикулярной пластинки как бы подвешен на концах решетчатой пластинки. Медиальная поверхность решетчатых лабиринтов обращена в полость носа и отделена от перпендикулярной пластинки узкой вертикальной щелью, расположенной в сагиттальной плоскости. С медиальной стороны решетчатые ячейки прикрыты двумя тонкими изогнутыми костными пластинками — верхней и средней носовыми раковинами. Верхняя часть каждой раковины прикреплена к медиальной стенке ячеек лабиринта, а нижний край свободно свисает в щель между лабиринтом и перпендикулярной пластинкой. Вверху прикреплена верхняя носовая раковина, *cóncha nasális supérior*, ниже ее и несколько кпереди находится средняя носовая раковина, *cóncha nasális média*; иногда бывает слабо выраженная третья — наивысшая носовая раковина, *cóncha nasális supréma*. Между верхней носовой раковиной и средней имеется узкий промежуток — верхний носовой ход, meátus násІ supérior. Под изогнутым краем средней носовой раковины находится *средний носовой ход, meátus násІ médius*, который снизу ограничен верхним краем нижней носовой раковины (см. далее). Средняя носовая раковина на своем заднем конце имеет изогнутый книзу крючковидный отросток, *procéssus uncinátus*), который на целом черепе соединяется с решетчатым отростком нижней носовой раковины. Сзади от крючковидного отростка в средний носовой ход выпячивается большой решетчатый пузырек, *búlla ethmoidális*, — одна из

самых крупных ячеек решетчатого лабиринта. Между большим решетчатым пузырьком сзади и сверху и крючковидным отростком внизу и спереди видна щель, имеющая форму воронки, — решетчатая воронка, *infundíbulum ethmoidále*. Через эту воронку лобная пазуха сообщается со средним носовым ходом.

С латеральной стороны решетчатые лабиринты прикрыты гладкой тонкой пластинкой, входящей в состав медиальной стенки глазницы, — глазничной пластинкой, *lámina orbitális*.

ВИСОЧНАЯ КОСТЬ

Височная кость, *os temporále*, — парная кость (рис. 37), входит в состав основания и боковой стенки мозгового черепа и располагается между клиновидной (спереди), теменной (вверху) и затылочной (сзади) костями. Височная кость является костным вместилищем для органов слуха и равновесия, в ее каналах проходят сосуды и нервы. Височная кость образует сустав с нижней челюстью и соединяется со скуловой костью, образуя скуловую дугу, *árcus zygomáticus*. В височной кости различают пирамиду (каменистую часть) с сосцевидным отростком, барабанную и чешуйчатую части.

Пирамида, или каменистая часть, *pars petrósa*, называется так вследствие твердости своего костного вещества и имеет форму трехгранной пирамиды (рис. 38). Внутри нее находится орган слуха и равновесия (см. «Преддверно-улитковый орган»). Пирамида в черепе лежит почти в горизонтальной плоскости, основание ее обращено назад и латерально и переходит в сосцевидный отросток.

Верхушка пирамиды, *ápex pártis petrósae*, свободна, направлена вперед и медиально. В пирамиде различают три поверхности: переднюю, заднюю и нижнюю. Передняя и задняя поверхности обращены в полость черепа, нижняя — наружу и хорошо видна со стороны наружного основания черепа. Эти поверхности пирамиды отделены тремя краями: передним, задним и верхним.

Передняя поверхность пирамиды, *fácies antérior pártis petrósae*, обращена вперед и вверх. Латерально она переходит в мозговую поверхность чешуйчатой части, от которой у молодых людей пирамиду отделяет каменисто-чешуйчатая щель, *fissúra petrosquamósa*. Рядом с этой щелью на коротком переднем крае пирамиды находится отверстие мышечно-трубного канала, *canális musculotubárius*. Этот канал неполной перегородкой делится на два полуканала: полуканал мышцы, напрягающей барабанную перепонку, и полуканал слуховой трубы. Полуканал слуховой трубы на целом черепе виден со стороны его наружного основания. В средней части передней поверхности пирамиды видно небольшое дугообразное возвышение, *eminéntia arcuáta*. Оно образовано залегающим в толще

Рис. 37. Височная кость, *os temporale*, правая, вид снаружи.

1 — processus zygomaticus; 2 — tuberculum articulare; 3 — fossa mandibularis; 4 — fissura petrotumpanica; 5 — processus styloideus; 6 — pars tympanica; 7 — porus acusticus externus; 8 — fissura tympanomastoidea; 9 — processus mastoideus; 10 — for. mastoideum; 11 — spina suprameatica; 12 — sul. a. temporalis mediae; 13 — pars squamosa.

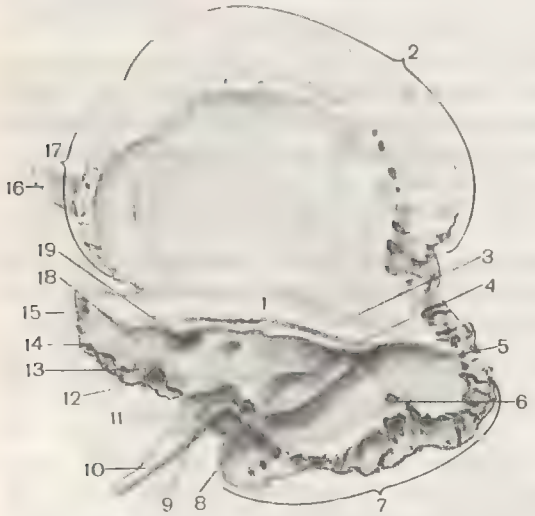

Рис. 38. Височная кость, *os temporale*, правая; внутренняя поверхность.

1 — eminentia arcuata; 2 — margo parietalis; 3 — tegmen tympani; 4 — sul. sinus petrosi superioris; 5 — sul. sinus sigmoidei; 6 — for. mastoideum; 7 — margo occipitalis; 8 — apertura externa aqueductus vestibuli; 9 — fossa subarcuata; 10 — processus styloideus; 11 — vag. processus styloidei; 12 — apertura externa canaliculi cochleae; 13 — sul. sinus petrosi inferioris; 14 — apex partis petrosae; 15 — pars petrosa; 16 — processus zygomaticus; 17 — margo sphenoidalis; 18 — facies posterior partis petrocae; 19 — porus acusticus internus.

пирамиды передним (верхним) полукружным каналом костного лабиринта внутреннего уха. Между дугообразным возвышением и каменисто-чешуйчатой щелью выделяется уплощенный участок передней поверхности пирамиды — крыша барабанной полости, *tégmen týmpani*. Вблизи верхушки на передней поверхности пирамиды находится тройничное вдавление, *impréssio trigeminális*, — след прилегания тройничного узла одноименного нерва. Латеральнее тройничного вдавления имеются два маленьких отверстия: расщелина (отверстие) канала большого каменистого нерва, *hiátus canális nérvi petrósi majóris (hiátus canális n. faciális* — BNA),

от которой берет начало борозда большого каменистого нерва, *súlcus nérvi petrósi majóris*. Несколько кпереди и латеральнее находится расщелина (отверстие) канала малого каменистого нерва, *hiátus canális nérvi petrósi minóris (apertúra supérior canalículi tympánici* — BNA), продолжающаяся как борозда малого каменистого нерва, *súlcus nérvi petrósi minóris*.

Верхний край пирамиды, *márgo supérior pártis petrósae*, отделяет переднюю поверхность от задней. По этому краю проходит борозда верхнего каменистого синуса, *súlcus sínus petrósi superióris*.

Задняя поверхность пирамиды, *fácies postérior pártis petrósae*, обращена назад и медиально. Примерно по середине задней поверхности пирамиды находится внутреннее слуховое отверстие, *pórus acústicus intérnus*, переходящее в короткий широкий канал — внутренний слуховой проход, *meátus acústicus intérnus*, на дне которого имеется несколько отверстий для лицевого (VII пара) и преддверно-улиткового (VIII пара) черепных нервов, а также для артерии и вен преддверно-улиткового органа. Латерально и выше от внутреннего слухового отверстия находится поддуговая ямка, *fóssa subarcuáta*. В эту ямку заходит отросток твердой оболочки головного мозга. Ниже и латеральнее его имеется небольшая щель — наружная апертура (отверстие) водопровода преддверия, *apertúra extérna aquedúctus vestíbuli*.

Задний край пирамиды, *márgo postérior pártis petrósae*, отделяет заднюю ее поверхность от нижней. По нему проходит борозда нижнего каменистого синуса, *súlcus sínus pétrosi inferióris*. У латерального конца этой борозды рядом с яремной ямкой находится ямочка, на дне которой имеется наружная апертура (отверстие) канальца улитки, *apertúra extérna canalículi cóchleae*.

Нижняя поверхность пирамиды, *fácies inférior pártis petrósae*, видна со стороны наружного основания черепа и имеет сложный рельеф. Ближе к основанию пирамиды находится довольно глубокая яремная ямка, *fóssa juguláris*, на передней стенке которой имеется борозда, заканчивающаяся сосцевидным отверстием, *foramen mastoídeus*, одноименного канальца. Яремная ямка с задней стороны стенки не имеет — ее ограничивает яремная вырезка, *incisúra juguláris*, которая вместе с одноименной вырезкой затылочной кости образует на целом черепе яремное отверстие, *forámen juguláre*. Через него проходят внутренняя яремная вена и три черепных нерва: языкоглоточный (IX пара), блуждающий (X пара) и добавочный (XI пара). Кпереди от яремной ямки начинается сонный канал, *canális caróticus*, — здесь расположено наружное отверстие сонного канала. Внутреннее отверстие сонного канала открывается на верхушке пирамиды. В стенке сонного канала, вблизи его наружного отверстия, имеются две

маленькие ямочки, продолжающиеся в тонкие сонно-барабанные канальцы, *canalículi caroticotympánici*, соединяющие сонный канал с барабанной полостью.

На гребешке, отделяющем наружное отверстие сонного канала от яремной ямки, едва заметна каменистая ямочка, *fóssula petrósa*. На дне ее открывается нижнее отверстие барабанного канальца, *apertúra inférior canalículi tympánici* (BNA). Латеральнее яремной ямки вблизи сосцевидного отростка выступает тонкий и длинный шиловидный отросток, *procéssus styloídeus*. Кзади от него между шиловидным и сосцевидным отростками находится шилососцевидное отверстие, *forámen stylomastoídeum*, которым в этом месте заканчивается канал лицевого нерва (VII пара).

Сосцевидный отросток, *procéssus mastoídeus*, находится позади наружного слухового прохода и составляет заднюю часть височной кости. Вверху от чешуйчатой части височной кости сосцевидный отросток отделяется теменной вырезкой, *incisúra parietális*. Наружная его поверхность выпуклая, шероховатая. К ней прикрепляются мышцы. Внизу сосцевидный отросток закруглен (прощупывается через кожу), с медиальной стороны его ограничивает глубокая сосцевидная вырезка, *incisúra mastoídea*. Медиальнее этой вырезки находится борозда затылочной артерии, *súlcus artériae occipitális*. У основания сосцевидного отростка, ближе к заднему краю височной кости, имеется непостоянное сосцевидное отверстие, *forámen mastoídeum*, для сосцевидной эмиссарной вены. На внутренней поверхности сосцевидного отростка, обращенной в полость черепа, видна глубокая и довольно широкая борозда сигмовидного синуса, *súlcus sínus sigmoídei*. Внутри отростка находятся отделенные друг от друга костными перегородками сосцевидные ячейки, *céllulae mastoídeae*. Самая крупная из них — сосцевидная пещера, *ántrum mastoídeum*, сообщается с барабанной полостью (см. «Преддверно-улитковый орган»).

Барабанная часть, *pars tympánica*, представляет собой небольшую, изогнутую в виде желоба, открытую сверху пластинку, соединяющуюся с другими частями височной кости. Срастаясь своими краями с чешуйчатой частью и с сосцевидным отростком, она ограничивает с трех сторон (спереди, снизу и сзади) наружное слуховое отверстие, *pórus acústicus extérnus*. Продолжением этого отверстия является наружный слуховой проход, *meátus acústicus extérnus*, который достигает барабанной полости. Образуя переднюю, нижнюю и заднюю стенки наружного слухового прохода, барабанная часть сзади срастается с сосцевидным отростком. На месте этого сращения, позади наружного слухового отверстия, образуется барабанно-сосцевидная щель, *fissúra tympanomastoídea*.

Впереди слухового отверстия под нижнечелюстной ямкой находится барабанно-чешуйчатая щель, *fissúra tympanosquamósa*, в которую изнутри выступает узкая костная пластинка — край крыши барабанной полости. В результате барабанно-чешуйчатая щель оказывается разделенной на лежащую ближе к нижнечелюстной ямке каменисто-чешуйчатую щель, *fissúra petrosquamosa*, и расположенную ближе к пирамиде каменисто-барабанную щель, *fissúra petrotympánica* (глазерова щель). Через эту последнюю щель выходит из барабанной полости ветвь лицевого нерва — барабанная струна. Плоский отросток барабанной части, обращенный книзу, охватывает спереди основание шиловидного отростка, образуя влагалище шиловидного отростка, *vagína procéssus styloídei*.

Чешуйчатая часть, *pars squamósa*, представляет собой выпуклую кнаружи пластинку со скошенным свободным верхним краем. Она накладывается наподобие чешуи (*squáma* — чешуя) на соответствующий край теменной кости и большое крыло клиновидной кости, а внизу соединяется с пирамидой, сосцевидным отростком и барабанной частью височной кости. Наружная гладкая височная поверхность, *fácies temporális*, вертикальной части чешуи участвует в образовании височной ямки. На этой поверхности вертикально проходит борозда средней височной артерии, *súlcus artériae temporális médiae*.

От чешуи, несколько выше и кпереди от наружного слухового отверстия, берет начало скуловой отросток, *procéssus zygomáticus*. Он направляется вперед, где своим зазубренным концом соединяется с височным отростком скуловой кости, образуя скуловую дугу. У основания скулового отростка находится нижнечелюстная ямка, *fóssa mandibuláris*, для соединения с мыщелковым (суставным) отростком нижней челюсти (рис. 39). Спереди нижнечелюстную ямку ограничивает суставной бугорок, *tubérculum articuláre*, отделяющий ее от подвисочной ямки.

На мозговой поверхности, *fácies cerebrális*, видны *пальцевидные вдавления, impressiónes digitátae*, и *артериальные борозды, súlci arteriósi*, — следы прилегания средней менингеальной артерии и ее ветвей.

Каналы височной кости (табл. 1). **Сонный канал,** *canális caróticus* (рис. 40), через который в полость черепа проходит внутренняя сонная артерия, начинается на нижней поверхности пирамиды. Здесь, кпереди от яремной ямки, расположено наружное отверстие сонного канала, *forámen caróticum extérnum* (BNA). Далее сонный канал поднимается кверху, изгибается под прямым углом, направляется вперед и медиально. Открывается канал в полость черепа внутренним отверстием сонного канала, *forámen caróticum intérnum* (BNA).

Мышечно-трубный канал, *canális musculotubári-*

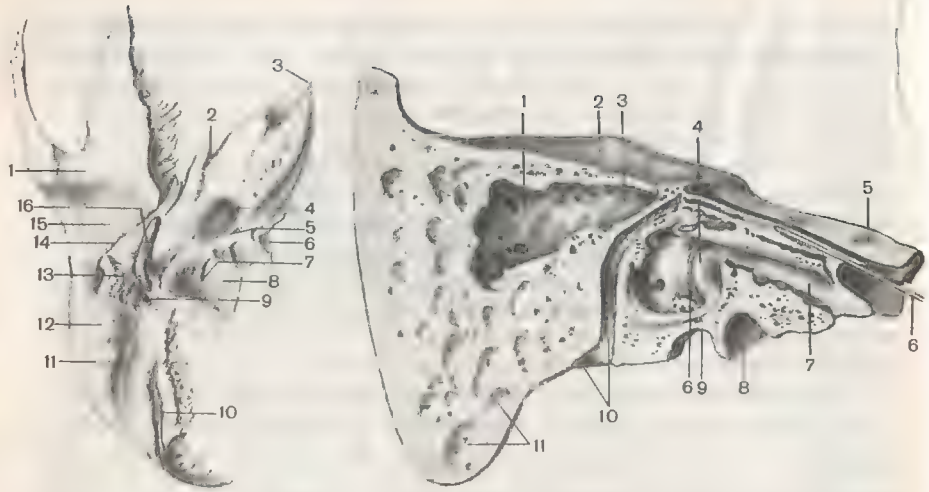

Рис. 39. Височная кость, *os temporale*, правая; вид снизу.

1 — tuberculum articulare; 2 — canalis musculotubarius; 3 — apex partis petrosae; 4 — canalis caroticus; 5 — fossula petrosa; 6 — apertura externa canaliculi cochleae; 7 — canaliculus mastoideus; 8 — fossa jugularis; 9 — for. stylomastoideum; 10 — sul. a. occipitalis; 11 — incisura mastoidea; 12 — processus mastoideus; 13 — pars tympanica; 14 — fissura petrotympanica; 15 — fossa mandibularis; 16 — processus styloideus.

Рис. 40. Височная кость, *os temporale*, правая. (Распил в вертикальной плоскости параллельно оси пирамиды.)

1 — anthrum mastoideum; 2 — tegmen tympani; 3 — prominentia canalis semicircularis lateralis; 4 — cavum tympani; 5 — impressio trigeminalis; 6 — зонд, введенный в барабанный каналец, canaliculus tympanicus; 7 — semicanalis tubae auditivae; 8 — canalis caroticus; 9 — fossa jugularis; 10 — canalis facialis et for. stylomastoideum; 11 — cellulae mastoideae.

us, имеет общую стенку с сонным каналом. Начинается в углу, образованном верхушкой пирамиды и чешуйчатой частью височной кости, идет в толще кости кзади и латерально, параллельно передней поверхности пирамиды. Мышечно-трубный канал продольной горизонтально расположенной перегородкой делится на два полуканала. Верхний полуканал, *semicanális músculi tensóris tympáni*, занят мышцей, напрягающей барабанную перепонку, а нижний, *semicanális túbae auditívae* [auditóriae], является костной частью слуховой трубы. Оба полуканала открываются в барабанную полость на передней ее стенке.

Лицевой канал, *canális faciális*, в котором проходит лицевой нерв, начинается на дне внутреннего слухового прохода, затем в толще пирамиды идет горизонтально сзади наперед, перпендикулярно ее продольной оси. Достигнув уровня расщелины канала большого каменистого нерва, лицевой канал уходит латерально и кзади под прямым углом, образуя изгиб — колено

Таблица 1. **Каналы височной кости**

Каналы и канальцы	Какие полости (области) соединяет	Что происходит в канале
1. Сонный канал	Наружное основание черепа и верхушку пирамиды височной кости	Внутренняя сонная артерия, внутреннее сонное (вегетативное) сплетение
2. Сонно-барабанные канальцы	Сонный канал (у его начала) и барабанную полость	Сонно-барабанные нервы и артерии
3. Внутренний слуховой проход	Заднюю черепную ямку и внутреннее ухо	Лицевой нерв (VII пара), преддверно-улитковый нерв (VIII пара), артерия и вена внутреннего уха
4. Лицевой канал	Заднюю поверхность пирамиды височной кости (внутренний слуховой проход) и шилососцевидное отверстие (наружное основание черепа)	Лицевой нерв (VII пара)
5. Каналец барабанной струны	Лицевой канал, барабанную полость и каменисто-барабанную щель (наружное основание черепа)	Барабанная струна и ветвь лицевого нерва (VII пара)
6. Барабанный каналец	Нижнюю поверхность пирамиды височной кости (каменистая ямочка), барабанную полость и переднюю поверхность пирамиды (расщелина малого каменистого нерва)	Малый каменистый нерв и ветвь языкоглоточного нерва (IX пара)
7. Мышечно-трубный канал	Верхушку пирамиды височной кости и барабанную полость	Мышца, напрягающая барабанную перепонку (полуканал мышцы, напрягающей барабанную перепонку), слуховая труба (полуканал слуховой трубы)
8. Сосцевидный канал	Яремную ямку и барабанно-сосцевидную щель	Ушная ветвь блуждающего нерва (X пара)
9. Водопровод преддверия	Преддверие внутреннего уха (маточно-мешочковый проток) и заднюю черепную ямку (наружная апертура водопровода преддверия)	Водопровод преддверия (эндолимфатический проток) и вена водопровода преддверия
10. Водопровод улитки (каналец улитки)	Преддверие внутреннего уха (медиальная стенка костного преддверия) и нижнюю поверхность пирамиды височной кости (наружная апертура канальца улитки)	Водопровод улитки (перилимфатический проток) и вена канальца улитки

лицевого канала, *geniculum canális faciális*. Далее канал следует горизонтально вдоль оси пирамиды в направлении ее основания. Затем поворачивает вертикально вниз, огибая барабанную полость, и на нижней поверхности пирамиды заканчивается шилососцевидным отверстием.

Каналец барабанной струны, *canaliculus chór-*

dae týmpani, начинается от канала лицевого нерва, несколько выше шилососцевидного отверстия, направляется вперед и открывается в барабанную полость. В этом канальце проходит ветвь лицевого нерва — барабанная струна, *chórda týmpani,* которая затем выходит из барабанной полости через каменисто-барабанную щель.

Барабанный каналец, *canalículus tympánicus,* начинается в глубине каменистой ямочки, направляется кверху, прободает нижнюю стенку барабанной полости и продолжается на лабиринтной стенке этой полости на поверхности мыса в виде борозды. Затем прободает перегородку мышечно-трубного канала и заканчивается расщелиной канала малого каменистого нерва на передней поверхности пирамиды. В барабанном канальце проходит барабанный нерв — ветвь IX пары черепных нервов.

Сосцевидный каналец, *canalículus mastoídeus,* берет начало в яремной ямке, перекрещивает лицевой канал в его нижней части и открывается в барабанно-сосцевидную щель. В этом канальце проходит ушная ветвь блуждающего нерва.

Сонно-барабанные канальцы, *canalículi carotícotympánici* (два), начинаются на стенке сонного канала (возле наружного его отверстия) и проникают в барабанную полость. Служат для прохождения в барабанную полость одноименных нервов.

КОСТИ ЛИЦЕВОГО ОТДЕЛА ЧЕРЕПА

ВЕРХНЯЯ ЧЕЛЮСТЬ

Верхняя челюсть, *maxílla,* — парная кость (рис. 41). В ней различают тело и четыре отростка: лобный, скуловой, альвеолярный и небный.

Тело верхней челюсти, *córpus maxíllae,* содержит воздухоносную верхнечелюстную пазуху (гайморова пазуха), *sínus maxilláris,* сообщающуюся широкой верхнечелюстной расщелиной, *hiátus maxilláris,* с носовой полостью. Тело имеет неправильную форму, в нем определяется четыре поверхности: передняя, глазничная, подвисочная и носовая.

Передняя поверхность, *fácies antérior,* вогнутая. От глазничной поверхности ее отделяет подглазничный край, *márgo infraorbitális.* Ниже этого края находится подглазничное отверстие, *forámen infraorbitále,* через которое проходят сосуды и нервы. Под этим отверстием находится углубление — клыковая ямка, *fóssa canína.* На медиальном остром крае передней поверхности хорошо вырисовывается носовая вырезка, *incisúra nasális,* участвующая в образовании переднего отверстия полости носа. Нижний край носовой вырезки выступает кпереди, образуя переднюю носовую ость (*spína nasális antérior*).

Глазничная поверхность, *fácies orbitális,* образует

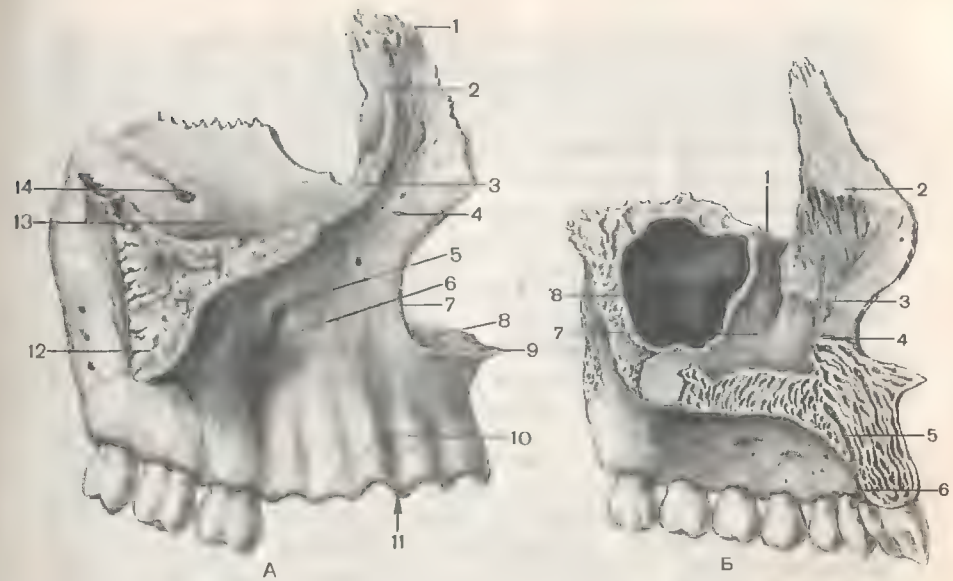

Рис. 41. Верхняя челюсть, *maxilla.*

А — вид снаружи: 1 — processus frontalis; 2 — crista lacrimalis anterior; 3 — margo infraorbitalis; 4 — facies anterior; 5 — for. infraorbitale; 6 — fossa canina; 7 — incisura nasalis; 8 — processus palatinus; 9 — spina nasalis anterior; 10 — juga alveolaria; 11 — processus alveolaris; 12 — processus zygomaticus; 13 — facies orbitalis; 14 — sul. infraorbitalis. Б — вид изнутри: 1 — sul. lacrimalis; 2 — crista ethmoidalis; 3 — crista conchalis; 4 — crista nasalis; 5 — canalis incisivus; 6 — processus alveoralis; 7 — facies nasalis; 8 — hiatus maxillaris.

нижнюю стенку глазницы и представляет собой гладкую треугольную, слегка вогнутую площадку. Медиальный край ее соединяется со слезной костью, с глазничной пластинкой решетчатой кости и с глазничным отростком небной кости. В задней свободной части глазничной поверхности, ограничивающей нижнюю глазничную щель, начинается подглазничная борозда, *súlcus infraorbitális.* Кпереди она превращается в подглазничный канал, *canális infraorbitális,* открывающийся на передней поверхности верхней челюсти подглазничным отверстием.

Подвисочная поверхность, *fácies infratemporális,* участвует в образовании подвисочной и крыловидно-небной ямок; от передней поверхности отделена основанием скулового отростка. На подвисочной поверхности хорошо виден бугор верхней челюсти, *túber maxíllae.* На нем открываются альвеолярные отверстия, *forámina alveolária,* ведущие в альвеолярные каналы, *canáles alveoláres,* через которые проходят нервы и сосуды к верхним коренным зубам. Медиальнее бугра располагается вертикально ориентированная большая небная борозда, *súlcus palatínus májor,* участвующая в образовании одноименного канала.

Носовая поверхность, *fácies nasális*, имеет сложный рельеф, участвует в образовании латеральной стенки носовой полости, соединяется с небной костью, нижней носовой раковиной и книзу переходит в верхнюю поверхность небного отростка верхней челюсти. На этой поверхности видна треугольной формы верхнечелюстная расщелина, впереди которой имеется хорошо выраженная вертикально расположенная слезная борозда, *súlcus lacrimális*. Последняя, срастаясь со слезной костью и нижней носовой раковиной, участвует в формировании носослезного канала. Впереди этой борозды поперек основания лобного отростка идет раковинный гребень, *crísta conchális*, к которому прикрепляется нижняя носовая раковина.

Лобный отросток, *procéssus frontális*, отходит от тела верхней челюсти в том месте, где сходятся передняя, носовая и глазничная поверхности. Верхним зазубренным концом лобный отросток достигает носовой части лобной кости. На латеральной поверхности отростка отвесно проходит передний слезный гребень, *crísta lacrimális antérior*, продолжающийся внизу в подглазничный край, который вместе с лобным отростком ограничивает спереди слезную борозду. На медиальной поверхности лобного отростка имеется решетчатый гребень, *crísta ethmoidális*, с ним срастается передняя часть средней носовой раковины решетчатой кости.

Скуловой отросток, *procéssus zygomáticus*, отходит от верхнелатеральной части тела верхней челюсти. Своим зазубренным концом соединяется со скуловой костью.

Альвеолярный отросток, *procéssus alveoláris*, представляет собой толстую пластинку, выпуклую кпереди и вогнутую сзади, отходящую от тела верхней челюсти вниз. Нижний свободный край отростка — альвеолярная дуга, *árcus alveoláris*, имеет углубления — зубные альвеолы (луночки), *alvéoli dentáles*, для восьми верхних зубов. Альвеолы отделяются друг от друга межальвеолярными перегородками, *sépta interalveolária*. На наружной поверхности альвеолярного отростка видны альвеолярные возвышения, *júga alveolária*, которые особенно хорошо выражены у передних зубов.

Небный отросток, *procéssus palatínus*, имеет вид горизонтальной пластинки. Начинается от носовой поверхности тела верхней челюсти, у места перехода его в альвеолярный отросток. Гладкая верхняя поверхность небного отростка участвует в образовании нижней стенки полости носа. Медиальный свободный край отростка несет на себе приподнятый кверху носовой гребень, *crísta nasális*, который вместе с таким же гребнем другого небного отростка образует возвышение для соединения с нижним краем сошника.

Нижняя поверхность небного отростка шероховатая, в заднем отделе заметны ориентированные сзади наперед небные борозды, *súlci palatíni*. Медиальный шероховатый край небного

отростка посредством срединного шва соединяется с одноименным отростком противоположной стороны, образуя твердое небо. У переднего конца срединного шва находится отверстие, ведущее в резцовый канал, *canális incisívus*. Задний край небного отростка соединяется с горизонтальной пластинкой небной кости.

НЕБНАЯ КОСТЬ

Небная кость, *os palatínum*, парная, участвует в образовании полости носа, полости рта, глазницы и крыловидно-небной ямки (рис. 42). Состоит из горизонтальной и перпендикулярной пластинок, соединенных под прямым углом.

Горизонтальная пластинка, *lámina horizontális*, четырехугольная. Передний ее край зубчатый, соединяется с задним краем небного отростка верхней челюсти, медиальный край — с таким же краем горизонтальной пластинки противоположной стороны и образует срединный шов. Задний край гладкий, свободный, вогнут в поперечном направлении. Таким образом, небные отростки правой и левой верхних челюстей и горизонтальные пластинки небных костей составляют костное небо, *palátum ósseum*. Нижняя небная поверхность, *fácies palatína*, горизонтальной пластинки шероховатая. Верхняя носовая поверхность, *fácies nasális*, гладкая, вдоль медиального края ее, как и на небном отростке верхней челюсти, имеется носовой гребень, *crísta nasális*, переходящий в заднюю носовую ость, *spína nasális postérior*.

Перпендикулярная пластинка, *lámina perpendiculáris*, входит в состав боковой стенки носовой полости. На латеральной поверхности перпендикулярной пластинки проходит большая небная борозда, *súlcus palatínus májor*, которая вместе с одноименными бороздами верхней челюсти и крыловидного отростка клиновидной кости образует большой небный канал, *canális palatínus májor*, заканчивающийся большим небным отверстием, *forámen palatínum május*. На медиальной поверхности перпендикулярной пластинки имеются хорошо выраженные два горизонтально расположенных гребня: верхний — решетчатый гребень, *crísta ethmoidális*, для прикрепления средней носовой раковины и нижний — раковинный гребень, *crísta conchális*, для прикрепления нижней носовой раковины.

У небной кости различают три отростка: пирамидальный, глазничный и клиновидный. **Пирамидальный отросток,** *procéssus pyramidális*, отходит от небной кости назад, вниз и латерально в том месте, где соединяются горизонтальная и перпендикулярная пластинки. Он входит в вырезку между латеральной и медиальной пластинками крыловидного отростка клиновидной кости, дополняя крыловидную ямку. Через пирамидальный отросток проходят тонкие малые небные каналы, *canáles palatíni minóres*, которые открываются малыми небными от-

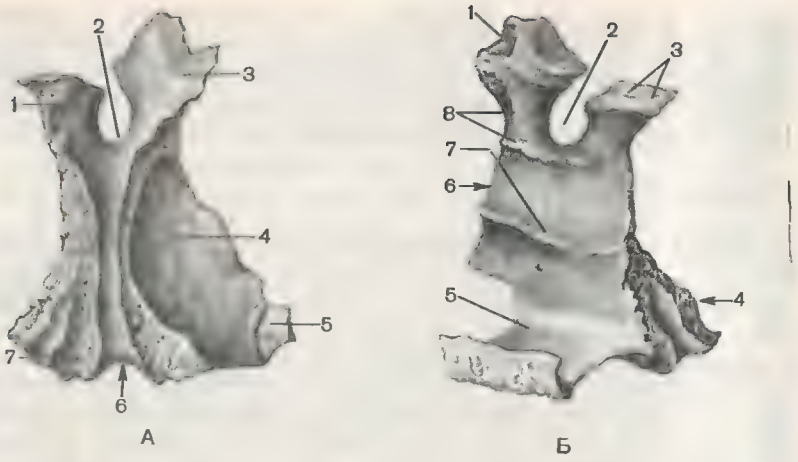

Рис. 42. Небная кость, *os palatinum*, правая.

А — вид снаружи: 1 — processus sphenoidalis; 2 — incisura sphenopalatina; 3 — processus orbitalis; 4 — lam. perpendicularis; 5 — lam. horizontalis; 6 — sul. palatinus major; 7 — processus pyramidalis. Б — вид изнутри: 1 — processus orbitalis; 2 — incisura sphenopalatina; 3 — processus sphenoidalis; 4 — processus pyramidalis; 5 — lam. horizontalis; 6 — lam. perpendicularis; 7 — crista conchalis; 8 — crista ethmoidalis.

верстиями, *forámina palatína minóra*, на небной поверхности указанного отростка. Глазничный и клиновидный отростки находятся на верхнем крае перпендикулярной пластинки. **Глазничный отросток,** *procéssus orbitális*, направлен вперед и латерально, участвует в образовании нижней стенки глазницы и частично закрывает ячейки решетчатой кости. **Клиновидный отросток,** *procéssus sphenoidális*, направлен назад и медиально, присоединяется к нижней поверхности тела клиновидной кости. Эти два отростка ограничивают клиновидно-небную вырезку, *incisúra sphenopalatína*, которая при соединении с телом клиновидной кости образует клиновидно-небное отверстие (*forámen sphenopalatinum*).

НИЖНЯЯ НОСОВАЯ РАКОВИНА

Нижняя носовая раковина, *cóncha nasális inférior*, парная кость. Это тонкая, шероховатая, продолговатой формы изогнутая пластинка, состоящая из тела и трех отростков (рис. 43). Медиальная поверхность нижней носовой раковины выпуклая, латеральная — вогнутая. Верхним своим краем нижняя носовая раковина срастается с раковинным гребнем верхней челюсти и с таким же гребнем перпендикулярной пластинки небной кости. Нижний край свободный и подвернут в латеральную сторону. От верхнего края тела нижней носовой раковины отходят три отростка. Расположенный впереди других **слезный от-**

Рис. 43. Нижняя носовая раковина, *concha nasalis inferior*, правая; латеральная сторона.

1 — processus ethmoidalis; 2 — processus lacrimalis; 3 — processus maxillaris.

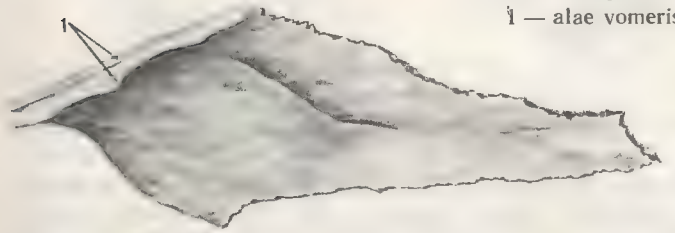

Рис. 44. Сошник, *vomer*, вид сбоку.

1 — alae vomeris.

росток, *procéssus lacrimális*, поднимается кверху и достигает слезной кости. Самый большой **верхнечелюстной отросток,** *procéssus maxilláris*, отходит от верхнего края кости с ее латеральной стороны, направлен вниз и частично закрывает верхнечелюстную расщелину, ведущую в верхнечелюстную пазуху. На заднем крае тела находится **решетчатый отросток,** *procéssus ethmoidális*, который направляется кверху и соединяется с крючковидным отростком решетчатой кости.

СОШНИК

Сошник, *vómer*, — трапециевидная непарная костная пластинка; расположена в носовой полости и вместе с перпендикулярной пластинкой решетчатой кости образует костную перегородку носа (рис. 44). Верхнезадний край сошника значительно толще остальных его частей, раздваивается, образуя два **крыла сошника,** *álae vómeris*, в борозду между которыми входят гребень и клюв тела клиновидной кости. Задний край сошника гладкий, отделяет одну хоану от другой. Нижний край срастается с носовыми гребнями верхней челюсти и небной кости. Передний край сошника в своей верхней части соединяется с перпендикулярной пластинкой решетчатой кости, а в нижней — с хрящевой перегородкой носа.

НОСОВАЯ КОСТЬ

Носовая кость, *os nasále*, парная, своим медиальным краем соединяется с такой же костью противоположной стороны и образует костную спинку носа. Каждая кость — это тонкая четырехугольная пластинка, длинный размер которой больше поперечного. Верхний край толще и уже нижнего, соединяется с

носовой частью лобной кости. Латеральный край соединяется с передним краем лобного отростка верхней челюсти. Нижний свободный край носовой кости вместе с передним краем основания лобного отростка верхней челюсти ограничивают грушевидную апертуру полости носа. Передняя поверхность носовой кости гладкая; задняя, обращенная в полость носа, слегка вогнута, на ней имеется **решетчатая борозда,** *súlcus ethmoidális,* для одноименного нерва.

СЛЕЗНАЯ КОСТЬ

Слезная кость, *os lacrimále,* — парная, очень тонкая и хрупкая четырехугольная пластинка (рис. 45). Образует переднюю часть медиальной стенки глазницы. Спереди слезная кость соединяется с лобным отростком верхней челюсти, сзади — с глазничной пластинкой решетчатой кости, вверху — с медиальным краем глазничной части лобной кости. Медиальная поверхность слезной кости прикрывает с латеральной стороны передние ячейки решетчатой кости. На латеральной поверхности слезной кости имеется **задний слезный гребень,** *crista lacrimális postérior,* заканчивающийся внизу **слезным крючком,** *hámulus lacrimális.* Впереди от слезного гребня проходит **слезная борозда,** *súlcus lacrimális,* которая с такой же бороздой верхней челюсти образует **ямку слезного мешка,** *fóssa sácci lacrimális.*

СКУЛОВАЯ КОСТЬ

Скуловая кость, *os zygomáticum,* парная, соединяется с соседними костями мозгового и лицевого отделов черепа (лобной, височной и верхней челюстью), укрепляя лицевой отдел. В скуловой кости различают латеральную, височную и глазничную поверхности и два отростка: лобный и височный (рис. 46).

Латеральная поверхность, *fácies laterális,* неправильной четырехугольной формы, обращена латерально и вперед, немного выпуклая. Височная поверхность, *fácies temporális,* гладкая, составляет переднюю стенку подвисочной ямки. Глазничная поверхность, *fácies orbitális,* образует латеральную стенку глазницы и латеральную часть подглазничного края. На глазничной поверхности находится скулоглазничное отверстие, *forámen zygomaticoorbitále.* Оно ведет в канал, который в толще кости раздваивается и открывается наружу двумя отверстиями: на латеральной поверхности кости — скулолицевое отверстие, *forámen zygomaticofaciále,* на височной поверхности — скуловисочное отверстие, *forámen zygomaticotemporále.*

Лобный отросток, *procéssus frontális,* отходит от скуловой кости вверх, где соединяется со скуловым отростком лобной кости и с большим крылом клиновидной кости (в глубине глазницы). **Височный отросток,** *procéssus temporális,* направляется



Рис. 45. Слезная кость, *os lacrimale,* правая; вид снаружи.
1 — sul. lacrimalis; 2 — crista lacrimalis posterior.

Рис. 46. Скуловая кость, *os zygomaticum,* правая; вид снаружи.
1 — facies orbitalis; 2 — for. zygomaticofaciale; 3 — facies lateralis; 4 — processus temporalis; 5 — processus frontalis.

назад. Вместе со скуловым отростком височной кости он образует скуловую дугу, *árcus zygomáticus,* ограничивающую с латеральной стороны височную ямку. С верхней челюстью скуловая кость соединяется при помощи обширной зазубренной площадки.

НИЖНЯЯ ЧЕЛЮСТЬ

Нижняя челюсть, *mandíbula,* — непарная кость, является единственной подвижной костью черепа, которая с височными костями образует височно-нижнечелюстные суставы. Различают тело нижней челюсти, расположенное горизонтально, и вертикально направленные две ветви (рис. 47).

Тело нижней челюсти, *córpus mandíbulae,* подковообразно изогнуто и имеет наружную и внутреннюю поверхности. Нижний край тела — основание нижней челюсти, *básis mandíbulae,* закруглено и утолщено, верхний край образует альвеолярную часть, *pars alveoláris.* Последняя содержит в себе зубные альвеолы, *alvéoli dentáles* (для 16 зубов), разделенные межальвеолярными перегородками, *sépta interalveolária.* На наружной поверхности альвеолярной дуги имеются альвеолярные возвышения, *júga alveolária,* соответствующие альвеолам. В передней части тела нижней челюсти по средней линии находится подбородочный выступ, *protuberántia mentális,* который снизу постепенно расширяется и заканчивается парным подбородочным бугорком, *tubérculum mentále.* Кзади от подбородочного бугорка на уровне второго малого коренного зуба находится подбородочное отверстие, *forámen mentále,* служащее для выхода одноименных артерии и нерва. Позади подбородочного отверстия начинается косая линия, *linea*

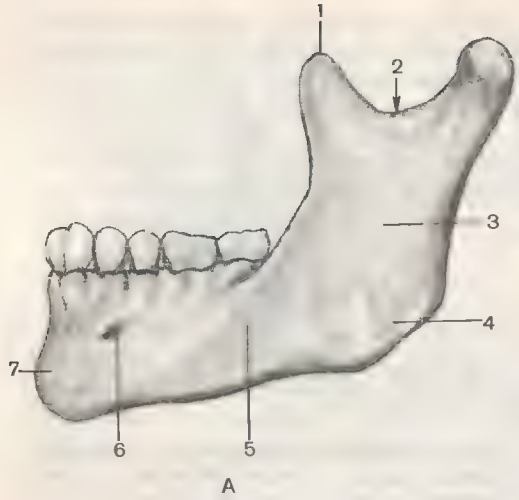

Рис. 47. Нижняя челюсть, *mandibula.*

А — вид снаружи (левая половина): 1 — processus coronoideus; 2 — incisura mandibulae; 3 — r. mandibulae; 4 — tuberositas masseterica; 5 — corpus mandibulae; 6 — for. mentale; 7 — protuberantia mentalis. Б — вид изнутри (правая половина): 1 — processus coronoideus; 2 — fovea pterygoidea; 3 — processus condylaris; 4 — for. mandibulae; 5 — angulus mandibulae; 6 — tuberositas pterygoidea; 7 — linea mylohyoidea; 8 — fovea submandibularis; 9 — fovea sublingualis; 10 — fossa digastrica.

oblíqua, направляющаяся назад и вверх и заканчивающаяся у основания венечного отростка.

На середине внутренней поверхности тела нижней челюсти выступает подбородочная ость, *spina mentális.* По бокам от нее у основания челюсти справа и слева определяется продолговатая двубрюшная ямка, *fóssa digástrica,* — место прикрепления одноименных мышц. У верхнего края ости, ближе к зубным альвеолам, также с двух сторон располагается подъязычная ямка, *fóssa sublinguális,* для одноименной слюнной железы. Под ней начинается и уходит косо вверх, заканчиваясь у заднего конца тела нижней челюсти, слабо выраженная челюстно-подъязычная линия, *línea mylohyoídea.* Под этой линией на уровне коренных зубов находится поднижнечелюстная ямка, *fóvea submandibuláris,* — место прилегания поднижнечелюстной слюнной железы.

Ветвь нижней челюсти, *rámus mandíbulae,* парная, отходит от тела под тупым углом вверх, имеет передний и задний края и две поверхности, наружную и внутреннюю. При переходе тела в задний край ветви образуется угол нижней челюсти, *ángulus mandíbulae,* на наружной поверхности которого имеется жевательная бугристость, *tuberósitas masseterica,* а на внутренней — крыловидная бугристость, *tuberósitas pterygoídea.* Несколько выше последней на внутренней поверхности ветви видно довольно крупное, обращенное кверху и кзади отверстие нижней челюсти, *forámen mandíbulae,* которое с медиальной стороны ограничено язычком нижней челюсти, *língula mandíbulae.* Это отверстие ведет в канал нижней челюсти, *canális mandíbulae,* который проходит внутри тела нижней челюсти и заканчивается на его наружной поверхности подбородочным отверстием. На внутренней поверхности ветви нижней челюсти, несколько кзади от язычка, спускается косо вниз и вперед челюстно-подъязычная борозда, *súlcus mylohyoídeus,* к которой прилежат одноименные нерв и сосуды.

Рис. 48. Подъязычная кость, *os hyoideum.*

А — вид сверху. Б — вид сбоку. 1 — corpus; 2 — cornua minora; 3 — cornua majora.

Ветвь нижней челюсти завершают два отростка, направленные кверху: передний **венечный отросток,** *procéssus coronoídeus,* и задний **мыщелковый** (суставной) **отросток,** *procéssus condyláris.* Между этими отростками находится вырезка нижней челюсти, *incisúra mandíbulae.* Венечный отросток имеет заостренную верхушку. От его основания с внутренней стороны к последнему большому коренному зубу направляется щечный гребень, *crista buccinatória* (BNA). Мыщелковый отросток заканчивается хорошо выраженной **головкой нижней челюсти,** *cáput mandíbulae,* продолжающейся в **шейку нижней челюсти,** *cóllum mandíbulae.* На передней поверхности шейки видна крыловидная ямка, *fóvea pterygoídea,* — место прикрепления латеральной крыловидной мышцы.

ПОДЪЯЗЫЧНАЯ КОСТЬ

Подъязычная кость, *os hyoídeum,* расположена в области шеи, между нижней челюстью и гортанью. Она состоит из тела и двух пар отростков: малых и больших рогов (рис. 48).

Тело подъязычной кости, *corpus ossis hyoidei,* имеет вид изогнутой пластинки; задняя поверхность вогнутая, передняя выпуклая. От тела справа и слева отходят утолщенные на концах **большие рога,** *córnua majóra,* направленные несколько вверх и кзади. **Малые рога,** *córnua minóra,* отходят от тела вверх, назад и латерально в том же месте, где и большие; они значительно короче больших рогов. Подъязычная кость при помощи мышц и связок подвешена к костям черепа и соединена с гортанью.

Вопросы для повторения

1. Сколько костей и какие входят в состав мозгового черепа? С какими соседними костями каждая кость соединяется?
2. Сколько костей и какие входят в состав лицевого черепа? С какими соседними костями каждая кость соединяется?
3. Перечислите каналы височной кости и найдите их входные и выходные отверстия.
4. Какие отверстия (каналы) имеют верхняя и нижняя челюсти?

ЧЕРЕП В ЦЕЛОМ

При изучении черепа обращает на себя внимание сложный рельеф внутренней и наружной поверхностей, обусловленный расположением в его костных вместилищах головного мозга, органов чувств, нервных узлов и наличием многочисленных отверстий и каналов для прохождения сосудов и нервов.

Все кости черепа, за исключением нижней челюсти, неподвижно и прочно соединены друг с другом посредством зубчатых, плоских, чешуйчатых швов в области свода черепа и в области лица, а также постоянных и временных хрящевых соединений (синхондрозов) в основании черепа. Названия швов и синхондрозов происходят от наименований соединяющихся костей (например, клиновидно-лобный шов, каменисто затылочный синхондроз).

В названии некоторых швов отражено их расположение, форма или направление линии шва (сагиттальный шов, ламбдовидный шов).

При обзоре черепа в целом его изучают с различных позиций.

При рассмотрении черепа сверху — **вертикальная норма,** *nórma verticális,* виден свод, или крыша, черепа, снизу — **базилярная норма,** *nórma basiláris,* — наружное основание черепа, спереди — **лицевая норма,** *nórma faciális,* или лицевой отдел черепа, сзади — *nórma occipitalis* — затылочная часть мозгового отдела черепа и с боков — **латеральная норма,** *nórma laterális,* ряд углублений (ямок), ограниченных различными костями.

МОЗГОВОЙ ОТДЕЛ ЧЕРЕПА

Верхнюю часть черепа в связи с его формой называют сводом, или крышей, черепа. Нижняя часть служит основанием.

Границей между сводом и основанием на наружной поверхности черепа является условная линия, которая проходит через наружный затылочный выступ, затем по верхней выйной линии до основания сосцевидного отростка, над наружным слуховым отверстием, по основанию скулового отростка височной кости и по подвисочному гребню большого крыла клиновидной кости. Эта линия продолжается кверху до скулового отростка лобной кости и по надглазничному краю достигает носолобного шва.

Свод (крыша) черепа, *calvária,* образован лобной чешуей, теменными костями, затылочной чешуей и чешуйчатыми частями височных костей, латеральными отделами больших крыльев клиновидной кости. На наружной поверхности свода черепа по срединной линии расположен сагиттальный шов, *sutúra sagittális,* образованный соединением сагиттальных краев теменных костей. Перпендикулярно к нему на границе лобной чешуи с теменными костями во фронтальной плоскости проходит венечный шов, *sutúra coronális.* Между теменными костями и затылочной чешуей находится ламбдовидный шов, *sutúra lambdoídea,* по форме похожий на греческую букву «ламбда». На боковой поверхности свода черепа с каждой стороны чешуйчатая часть височной кости и теменная кость соединены чешуйчатым швом, *sutúra squamósa,* а посредством зубчатых швов, *sutúrae serrátae,* соединяются латеральная часть большого крыла клиновидной кости с соседними костями (височной, теменной и лобной) и сосцевидный отросток височной кости с теменной и затылочной костями.

В переднем отделе свода черепа находится выпуклая часть — лоб, *fróns,* образованный лобной чешуей; по бокам видны лобные бугры, над глазницами — надбровные дуги, а в середине — небольшая площадка — глабелла, *glabélla* (надпереносье). На верхнебоковых поверхностях свода черепа выступают теменные бугры. Ниже каждого теменного бугра проходит дугообразная верхняя височная линия (место прикрепления височной фасции), которая простирается от основания скулового отростка лобной кости до места соединения теменной кости с затылочной. Ниже этой линии более четко выражена нижняя височная линия — место начала височной мышцы.

Переднебоковой отдел свода черепа, ограниченный сверху нижней височной линией, снизу — подвисочным гребнем большого крыла клиновидной кости, называют височной ямкой, *fóssa temporális.* Подвисочный гребень отделяет височную ямку от подвисочной ямки, *fóssa infratemporális.* С латеральной стороны височная ямка ограничена скуловой дугой, *árcus zygomáticus,* а спереди — височной поверхностью скуловой кости.

На внутренней (мозговой) поверхности свода черепа видны швы (сагиттальный, венечный, ламбдовидный, чешуйчатый), пальцевидные вдавления, *impressiónes digitátae,* — отпечатки извилин большого мозга, узкие, иногда довольно глу-

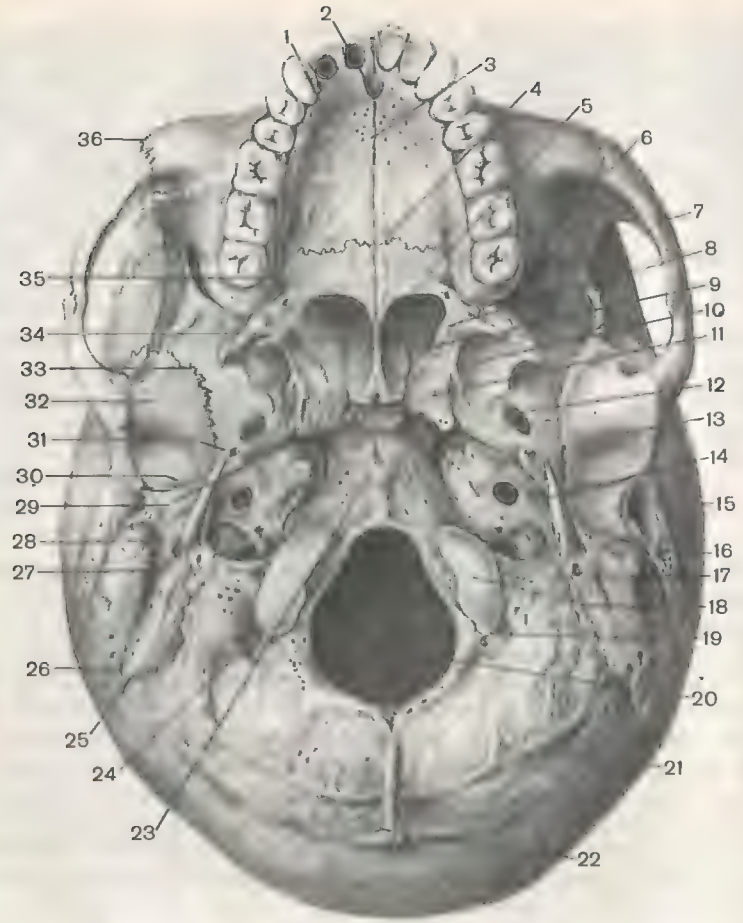

Рис. 49. Наружное основание черепа, *basis cranii externa.*

1 — processus palatinus maxillae; 2 — for. incisivum; 3 — sut. palatina mediana; 4 — sut. palatina transversa; 5 — choana; 6 — fissura orbitalis inferior; 7 — arcus zygomaticus; 8 — ala vomeris; 9 — processus sphenoidalis ossis palatini; 10 — fossa pterygoidea; 11 — processus pterygoideus; 12 — for. ovale; 13 — fossa mandibularis; 14 — processus styloideus; 15 — porus acusticus externus; 16 — processus mastoideus; 17 — incisura mastoidea; 18 — condylus occipitalis; 19 — fossa condylaris; 20 — for. magnum; 21 — linea nuchalis inferior; 22 — protuberantia occipitalis externa; 23 — tuberculum pharyngeum; 24 — canalis condylaris; 25 — for. jugulare; 26 — sut. occipitomastoidea; 27 — canalis caroticus; 28 — for. stylomastoideum; 29 — for. lacerum; 30 — fissura petrotympanica; 31 — for. spinosum; 32 — tuberculum articulare; 33 — sut. sphenosquamosa; 34 — hamulus pterygoideus; 35 — for. palatinum majus; 36 — sut. zygomaticomaxillaris.

боки**е** артериальные и венозные борозды, *súlci arteriósi et venósi,* — места прилегания артерий и вен. Вблизи сагиттального шва располагаются ямочки грануляций, *fovéolae granuláres,* образованные выпячиванием паутинной оболочки головного мозга.

Так же как и свод черепа, его основание может быть рассмотрено с двух позиций: снаружи (снизу) — наружное основание черепа и изнутри после горизонтального распила на уровне границы со сводом или сагиттального распила черепа. В этом случае рассматривается мозговая поверхность основания, или внутреннее основание черепа.

Граница между сводом и внутренним основанием черепа на мозговой поверхности не определяется, лишь в задней части за нее можно принять борозду поперечного синуса, соответствующую верхней выйной линии на наружной поверхности затылочной кости.

Таблица 2. **Отверстия в наружном основании черепа и их назначение**

Отверстия	Через отверстия проходят		
	артерии	вены	нервы
1. Овальное	Добавочная (менингеальная) ветвь средней менингеальной артерии	Венозное сплетение овального отверстия, соединяет пещеристый синус и крыловидное (венозное) сплетение	Нижнечелюстной — третья ветвь тройничного нерва
2. Остистое	Средняя менингеальная — ветвь верхнечелюстной артерии	Средние менингеальные (впадают в крыловидное сплетение)	Менингеальная ветвь верхнечелюстного нерва
3. Нижняя аппертура барабанного канальца	Нижняя барабанная — ветвь восходящей глоточной артерии		Барабанный — ветвь языкоглоточного нерва
4. Сонно-барабанные канальцы	Сонно-барабанные ветви внутренней сонной артерии		Сонно-барабанные — ветви сонного сплетения и барабанного нерва
5. Наружное сонное	Внутренняя сонная		Внутреннее сонное сплетение
6. Шилососцевидное	Шилососцевидная — ветвь задней ушной артерии	Шилососцевидная (впадает в занижнечелюстную вену)	Лицевой
7. Барабанно-чешуйчатая щель	Глубокая ушная ветвь верхнечелюстной артерии		
8. Каменисто-барабанная щель	Передняя барабанная — ветвь верхнечелюстной артерии	Барабанные — притоки занижнечелюстной вены	Барабанная струна — ветвь лицевого нерва (VII)

Продолжение

Отверстия	Через отверстия проходят		
	артерии	вены	нервы
9. Сосцевидный (каналец)			Ушная ветвь блуждающего нерва (X)
10. Сосцевидное	Менингеальная ветвь затылочной артерии	Сосцевидный эмиссарий (соединяет сигмовидный синус и затылочную вену)	
11. Яремное	Задняя менингеальная — ветвь восходящей глоточной артерии	Яремная	Языкоглоточный (IX), блуждающий (X), добавочный, оболочечный (XI) нервы, менингеальная ветвь блуждающего нерва (X)
12. Канал подъязычного нерва		Венозная сеть подъязычного канала (впадает в яремную вену)	Подъязычный нерв (XII)
13. Мыщелковое		Мыщелковый эмиссарий (соединяет сигмовидный синус с позвоночным венозным сплетением)	
14. Затылочное большое	Позвоночные, передние и задние спинномозговые	Основное (базилярное) венозное сплетение	Продолговатый мозг

Наружное основание черепа, *básis cránii extérna,* спереди закрыто лицевыми костями (рис. 49). Задний отдел основания черепа, свободный для осмотра, образован наружными поверхностями затылочной, височных и клиновидных костей. Здесь видны многочисленные отверстия, через которые у живого человека проходят артерии, вены, нервы (табл. 2). Почти в центре указанной области имеется большое затылочное отверстие, а по бокам его — затылочные мыщелки. Позади каждого мыщелка находится мыщелковая ямка с непостоянным отверстием — мыщелковым каналом. Основание каждого мыщелка пронизано подъязычным каналом. Задний отдел основания черепа заканчивается наружным затылочным выступом с отходящей от него вправо и влево верхней выйной линией. Кпереди от большого затылочного отверстия лежит базилярная часть затылочной кости с хорошо выраженным глоточным бугорком. Базилярная часть переходит в тело клиновидной кости. По сторонам от затылочной кости с каждой стороны видна нижняя поверхность пирамиды височной кости, на которой находятся следующие важнейшие образования: наружное отверстие сонного канала, мышечно-трубный канал, яремная ямка и яремная

вырезка, которая с яремной вырезкой затылочной кости образует яремное отверстие, шиловидный отросток, сосцевидный отросток, а между ними шилососцевидное отверстие. К пирамиде височной кости с латеральной стороны примыкает барабанная часть височной кости, окружающая наружное слуховое отверстие. Сзади барабанная часть отделена от сосцевидного отростка при помощи барабанно-сосцевидной щели. На заднемедиальной стороне сосцевидного отростка находятся сосцевидная вырезка и борозда затылочной артерии.

На горизонтально расположенном участке чешуйчатой части височной кости имеется нижнечелюстная ямка, служащая для сочленения с мыщелковым отростком нижней челюсти. Впереди этой ямки находится суставной бугорок. В щель между каменистой и чешуйчатой частями височной кости на целом черепе входит задняя часть большого крыла клиновидной кости; здесь хорошо видны остистое и овальное отверстия. Пирамида височной кости отделяется от затылочной кости каменисто-затылочной щелью, *fissúra petrooccipitális,* а от большого крыла клиновидной кости — клиновидно-каменистой щелью, *fissúra sphenopetrósa.* Кроме того, на нижней поверхности наружного основания черепа видно отверстие с неровными краями — рваное отверстие, *forámen lacérum,* ограниченное латерально и сзади верхушкой пирамиды, которая вклинивается между телом затылочной и большим крылом клиновидной костей.

Внутреннее основание черепа, *básis cránii intérna,* имеет вогнутую неровную поверхность, отражающую сложный рельеф нижней поверхности мозга (рис. 50). Оно разделяется на три черепные ямки: переднюю, среднюю и заднюю. Задний край малых крыльев и бугорок турецкого седла клиновидной кости отделяют переднюю черепную ямку от средней. Граница между средней и задней черепными ямками проходит по верхнему краю пирамид височных костей и спинке турецкого седла клиновидной кости. На внутреннем основании черепа видны многочисленные отверстия для прохождения артерий, вен, нервов (табл. 3).

Передняя черепная ямка, *fóssa cránii antérior,* образована глазничными частями лобных костей, на которых хорошо выражены мозговые возвышения и пальцевидные вдавления. В центре ямка углублена и выполнена решетчатой пластинкой решетчатой кости, через отверстия которой проходят обонятельные нервы (I пара) (см. рис. 50). Посредине решетчатой пластинки возвышается петушиный гребень; впереди от него находятся слепое отверстие и лобный гребень.

Средняя черепная ямка, *fóssa cránii média,* значительно глубже передней, ее стенки образованы телом и большими крыльями клиновидной кости, передней поверхностью пирамид, чешуйчатой частью височных костей (см. рис. 50). В средней черепной ямке можно выделить центральную часть и боковые. Центральную часть занимает турецкое седло, в нем — гипо-

Таблица 3. **Отверстия во внутреннем основании черепа и их назначение**

Отверстия	Через отверстия проходят		
	артерии	вены	нервы
Передняя черепная ямка			
Решетчатые	Передняя решетчатая – ветвь глазничной артерии	Решетчатые (впадают в верхнюю глазничную вену)	Обонятельные нервы (I)
Средняя черепная ямка			
1. Зрительный канал	Глазная		Зрительный нерв (II)
2. Верхняя глазничная щель	Передняя менингеальная ветвь — ветвь передней решетчатой артерии	Верхняя глазная (впадает в пещеристый синус)	Глазодвигательный (III), блоковый (IV), отводящий (VI) нервы, глазной нерв — первая ветвь тройничного нерва
3. Внутреннее сонное	Внутренняя сонная	Венозное сплетение сонного канала	Внутреннее сонное (симпатическое) сплетение
4. Круглое			Верхнечелюстной – вторая ветвь тройничного нерва
5. Овальное	Добавочная ветвь средней менингеальной артерии	Венозное сплетение овального отверстия, соединяет пещеристый синус и крыловидное (венозное) сплетение	Нижнечелюстной — третья ветвь тройничного нерва
6. Остистое	Средняя менингеальная – ветвь верхнечелюстной артерии	Средние менингеальные	Менингеальная ветвь верхнечелюстного нерва
7. Расщелина канала большого каменистого нерва (отверстие канала лицевого нерва)	Каменистая ветвь — ветвь средней менингеальной артерии	Слуховая (впадает в верхний каменистый синус)	Большой каменистый — ветвь лицевого (промежуточного нерва)
8. Расщелина канала малого каменистого нерва (верхняя апертура барабанного канальца)	Верхняя барабанная — ветвь средней менингеальной артерии		Малый каменистый – ветвь барабанного нерва (из языкоглоточного, IX)
Задняя черепная ямка			
1. Внутренний слуховой проход	Артерия лабиринта – ветвь базилярной артерии	Вены лабиринта (впадают в нижний каменистый синус)	Лицевой (VII), преддверно-улитковый (VIII)

Продолжение

Отверстия	Через отверстия проходят		
	артерии	вены	нервы
2. Наружная апертура водопровода преддверия		Эндолимфатический проток и мешочек	
3. Наружная апертура канальца улитки		Перилимфатический проток (впадает в верхнюю луковицу внутренней яремной вены), вена одноименного канальца	
4. Сосцевидное	Менингеальная ветвь затылочной артерии	Сосцевидный эмиссарий (соединяет сигмовидный синус и затылочную вену)	
5. Яремное	Задняя менингеальная — ветвь восходящей глоточной артерии	Внутренняя яремная	Языкоглоточный (IX), блуждающий (X), добавочный (XI) нервы, менингеальная ветвь блуждающего нерва (X)
6. Большое затылочное	Позвоночные, передние и задние спинномозговые	Основное (базилярное) венозное сплетение	Продолговатый мозг
7. Подъязычный канал		Венозная сеть подъязычного канала, впадает во внутреннюю яремную вену	Подъязычный нерв (XII)
8. Мыщелковое		Мыщелковый эмиссарий (соединяет сигмовидный синус с позвоночным венозным сплетением)	

физарная ямка. Кпереди от последней имеется **предперекрестная борозда**, *súlcus prehiasmátis*, ведущая в правый и левый зрительные каналы, через которые проходят зрительные нервы (II пара). На боковой поверхности тела клиновидной кости находится хорошо выраженная сонная борозда, а вблизи верхушки пирамиды видно неправильной формы рваное отверстие. Здесь же между малым крылом, большим крылом и телом клиновидной кости расположена **верхняя глазничная щель**, *fissúra orbitális supérior*, через которую проходят в глазницу глазодвигательный нерв (III пара), блоковый (IV пара), отводящий (VI пара) и глазной (первая ветвь V пары) нервы. Кзади от верхней глазничной щели находится круглое отверстие, служащее для прохождения верхнечелюстного нерва (вторая ветвь V пары), затем — овальное отверстие для нижнечелюстного нерва (третья ветвь V пары).

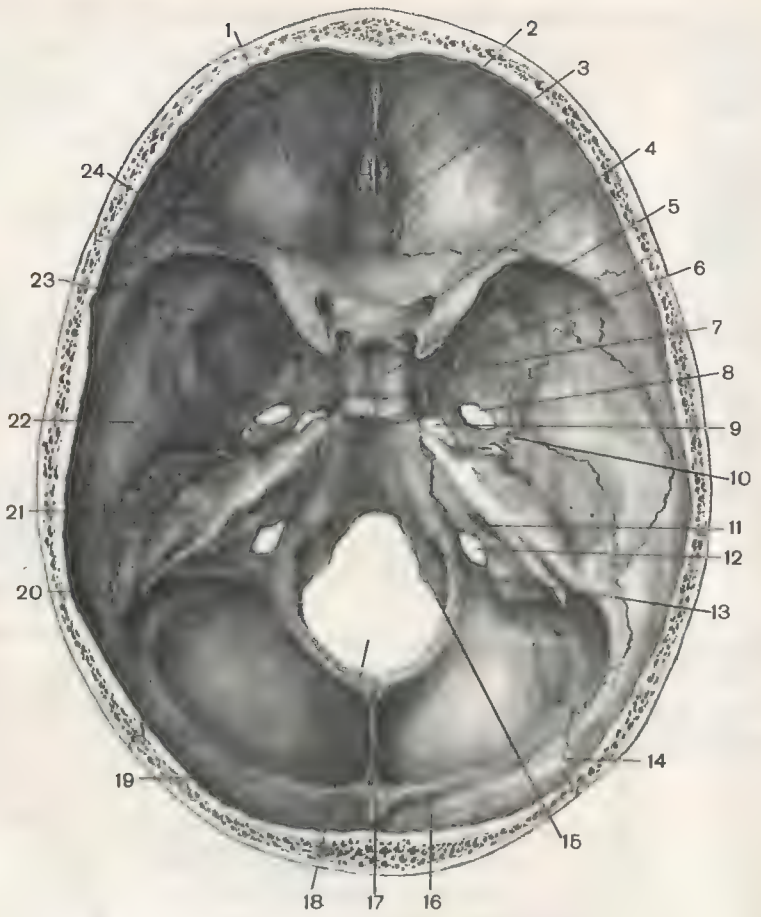

Рис. 50. Внутреннее основание черепа, *basis cranii interna.*

1 — pars orbitalis ossis frontalis; 2 — crista galli; 3 — lam. et foramina cribrosa; 4 — canalis opticus; 5 — fossa hypophysialis; 6 — dorsum sellae; 7 — for. rotundum; 8 — for. ovale; 9 — for. lacerum; 10 — for. spinosum; 11 — porus acusticus internus; 12 — for. jugulare; 13 — canalis hypoglossalis; 14 — sut. lambdoidea; 15 — clivus; 16 — sul. sinus transversi; 17 — protuberantia occipitalis interna; 18 — for. magnum; 19 — squama occipitalis; 20 — sul. sinus sigmoidei; 21 — pars petrosa ossis temporalis; 22 — pars squamosa ossis temporalis; 23 — ala major ossis sphenoidalis; 24 — ala minor ossis sphenoidalis.

У заднего края большого крыла лежит остистое отверстие для прохождения в череп средней менингеальной артерии. На передней поверхности пирамиды височной кости, на сравнительно небольшой площадке, находятся тройничное вдавление, расщелина канала большого каменистого нерва, борозда большого каменистого нерва, расщелина канала малого каменистого

нерва, борозда малого каменистого нерва, крыша барабанной полости и дугообразное возвышение.

Задняя черепная ямка, *fóssa cránii postérior,* самая глубокая. В ее образовании принимают участие затылочная кость, задние поверхности пирамид и внутренняя поверхность сосцевидных отростков правой и левой височных костей. Дополняют ямку небольшая часть тела клиновидной кости (спереди) и задненижние углы теменных костей — с боков (см. рис. 50). В центре ямки имеется большое затылочное отверстие, впереди от него — скат, *clívus,* образованный сросшимися у взрослого человека телами клиновидной и затылочной костей. Сзади от большого затылочного отверстия по срединной линии расположен внутренний затылочный гребень, достигающий крестообразного возвышения. В заднюю черепную ямку с каждой стороны открывается (правое и левое) внутреннее слуховое отверстие, ведущее во внутренний слуховой проход, в глубине которого берет начало лицевой канал для лицевого нерва (VII пара). Из внутреннего слухового отверстия выходит преддверно-улитковый нерв (VIII пара).

Нельзя не отметить еще два парных крупных образования: яремное отверстие, через которое проходят языкоглоточный (IX пара), блуждающий (X пара) и добавочный (XI пара) нервы, и подъязычный канал для одноименного нерва (XII пара). Кроме нервов, через яремное отверстие выходит из полости черепа внутренняя яремная вена, в которую продолжается сигмовидный синус, лежащий в одноименной борозде. Границей между сводом и внутренним основанием черепа в области задней черепной ямки является борозда поперечного синуса, переходящая с каждой стороны в борозду сигмовидной пазухи.

ЛИЦЕВОЙ ОТДЕЛ ЧЕРЕПА

При общем обзоре лицевого отдела черепа спереди — лицевая норма, *nórma faciális,* обращает на себя внимание ряд образований, являющихся вместилищами для очень важных органов. Это глазницы, полость носа, полость рта — на передней его поверхности; подвисочная и крыловидно-небная ямки — на боковой.

Глазница, *orbíta,* представляет собой парную полость, напоминающую четырехстороннюю пирамиду с закругленными гранями (рис. 51). Основание пирамиды обращено вперед и образует вход в глазницу, *áditus orbítae.* Верхушка глазницы направлена назад и медиально; здесь проходит зрительный канал, *canális ópticus.* В полости глазницы расположены глазное яблоко, его мышцы, слезная железа и другие образования.

Полость глазницы ограничена четырьмя стенками: верхней, медиальной, нижней и латеральной.

Верхняя стенка, *páries supérior* (крыша глазницы),

гладкая, слегка вогнутая, расположена почти горизонтально. Она образована глазничной частью лобной кости и лишь сзади дополняется малым крылом клиновидной кости. На границе верхней стенки с латеральной стенкой глазницы имеется неглубокая ямка слезной железы. У медиального края верхней стенки, вблизи лобной вырезки, находится малозаметное углубление — блоковая ямка, рядом с которой иногда наблюдается блоковая ость.

Медиальная стенка, *páries medialis,* расположена сагиттально. Ее образуют лобный отросток верхней челюсти, слезная кость, глазничная пластинка решетчатой кости, тело клиновидной кости (сзади) и самый медиальный участок глазничной части лобной кости (вверху). В переднем отделе медиальной стенки находится ямка слезного мешка, *fóssa sácci lacrimális*; книзу ямка переходит в носослезный канал, *canális nasolacrimális,* который открывается в нижний носовой ход полости носа. Несколько сзади и кверху от ямки слезного мешка в верхней части медиальной стенки, в шве между лобной костью и глазничной пластинкой решетчатой кости, видны два отверстия: переднее решетчатое отверстие, *forámen ethmoidále antérius,* и заднее решетчатое отверстие, *forámen ethmoidále postérius,* для одноименных нервов и сосудов.

Нижняя стенка, *páries inférior* (дно глазницы), образована глазничными поверхностями верхней челюсти и скуловой кости; сзади стенку дополняет глазничный отросток небной кости. В нижней стенке глазницы расположена подглазничная борозда, которая впереди переходит в одноименный канал, открывающийся на передней поверхности тела верхней челюсти подглазничным отверстием.

Латеральная стенка, *páries laterális,* образована глазничными поверхностями большого крыла клиновидной кости и лобного отростка скуловой кости, а также небольшим участком скулового отростка лобной кости. Между латеральной и верхней стенками в глубине глазницы находится верхняя глазничная щель, ведущая из глазницы в среднюю черепную ямку. Между латеральной и нижней стенками имеется обширная нижняя глазничная щель, *fissúra orbitális inférior,* образованная задним краем глазничной поверхности тела верхней челюсти и глазничным отростком небной кости, с одной стороны, и нижним краем глазничной поверхности большого крыла клиновидной кости — с другой. Эта щель сообщает глазницу с крыловидно-небной и подвисочной ямками. На латеральной стенке глазницы имеется скулоглазничное отверстие (для скулового нерва), ведущее в канал, который в глубине кости делится на два канальца: один из них открывается на латеральной поверхности скуловой кости скулолицевым отверстием, другой — на височной поверхности скуловисочным.

Полость носа, *cávum nási,* занимает центральное положе-

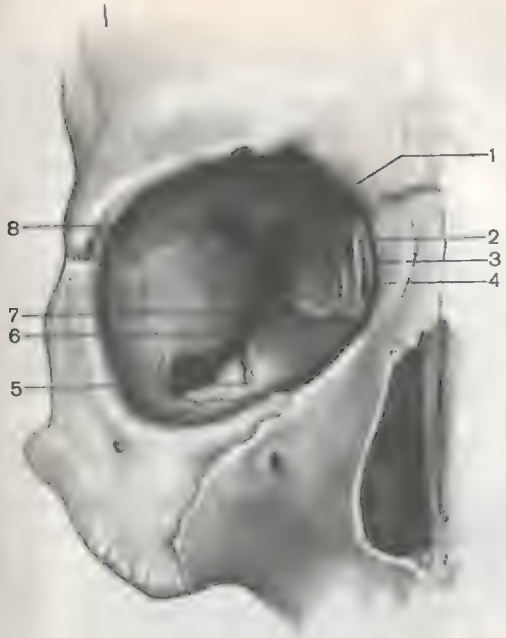

Рис. 51. Глазница, *orbita*; вид спереди.

1 — canalis opticus; 2 — crista lacrimalis posterior; 3 — fossa sacci lacrimalis; 4 — crista lacrimalis anterior; 5 — sul. infraorbitalis; 6 — fissura orbitalis inferior; 7 — processus orbitalis ossis palatini; 8 — fissura orbitalis superior.

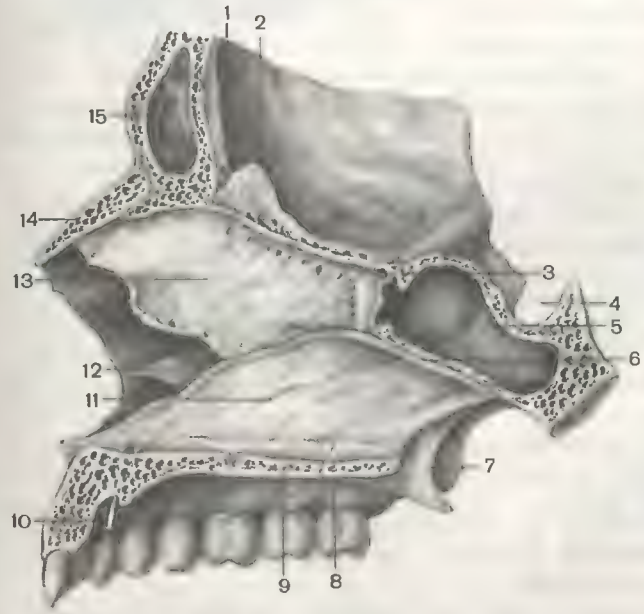

Рис. 52. Распил лицевого отдела черепа в сагиттальной плоскости. Костная перегородка полости носа; вид слева.

1 — for. caecum; 2 — crista galli; 3 — crista sphenoidalis; 4 — fossa hypophysialis; 5 — sinus sphenoidalis; 6 — ala vomeris; 7 — processus pterygoideus; 8 — lam. horizontalis ossis palatini; 9 — processus palatinus maxillae; 10 — зонд, введенный в резцовый канал, canalis incisivus; 11 — vomer; 12 — concha nasalis inferior; 13 — lam. perpendicularis ossis ethmoidalis; 14 — os nasale; 15 — sinus frontalis.

ние в лицевом отделе черепа (рис. 52). Костная перегородка носа, *séptum nási ósseum*, состоящая из перпендикулярной пластинки решетчатой кости и сошника, укрепленного внизу на носовом гребне, делит костную полость носа на две половины. Спереди полость носа открывается грушевидной апертурой, *apertúra pirifórmis*, ограниченной носовыми вырезками (правой и левой) верхнечелюстных костей и нижними краями носовых костей. В нижней части грушевидной апертуры выступает вперед передняя носовая ость, *spína nasális antérior*. Посредством задних отверстий, или хоан, *choánae*, полость носа сообщается с полостью глотки. Каждая хоана ограничена с латеральной стороны медиальной пластинкой крыловидного отростка, с медиальной — сошником, сверху — телом клиновидной кости, снизу — горизонтальной пластинкой небной кости.

В полости носа выделяют три стенки: верхнюю, нижнюю и латеральную.

Верхняя стенка полости носа образована носовыми костями, носовой частью лобной кости, решетчатой пластинкой решетчатой кости и нижней поверхностью тела клиновидной кости.

Нижняя стенка полости носа состоит из небных отростков верхнечелюстных костей и горизонтальных пластинок небных костей. По срединной линии указанные кости образуют носовой гребень, к которому присоединяется костная перегородка носа, являющаяся медиальной стенкой для каждой из половин полости носа.

Латеральная стенка полости носа имеет сложное строение. Ее образуют носовая поверхность тела и лобный отросток верхней челюсти, носовая кость, слезная кость, решетчатый лабиринт решетчатой кости, перпендикулярная пластинка небной кости, медиальная пластинка крыловидного отростка клиновидной кости (в заднем отделе). На латеральной стенке выступают три носовые раковины, расположенные одна над другой. Верхняя и средняя являются частями решетчатого лабиринта, а нижняя носовая раковина представляет собой самостоятельную кость.

Носовые раковины разделяют боковой отдел полости носа на три носовых хода: верхний, средний и нижний (рис. 53).

Верхний носовой ход, *meátus nasális supérior*, ограничен сверху и медиально верхней носовой раковиной, а снизу — средней носовой раковиной. Этот носовой ход слабо развит, расположен в задней части полости носа. В него открываются задние ячейки решетчатой кости. Над задней частью верхней носовой раковины расположено клиновидно-решетчатое углубление, *recéssus sphenoethmoidális*, в которое открывается апертура клиновидной пазухи, *apertúra sinus sphenoidális*. Посредством этой апертуры пазуха сообщается с полостью носа.

Средний носовой ход, *meátus nasális médius*, располагается между средней и нижней носовыми раковинами. Он

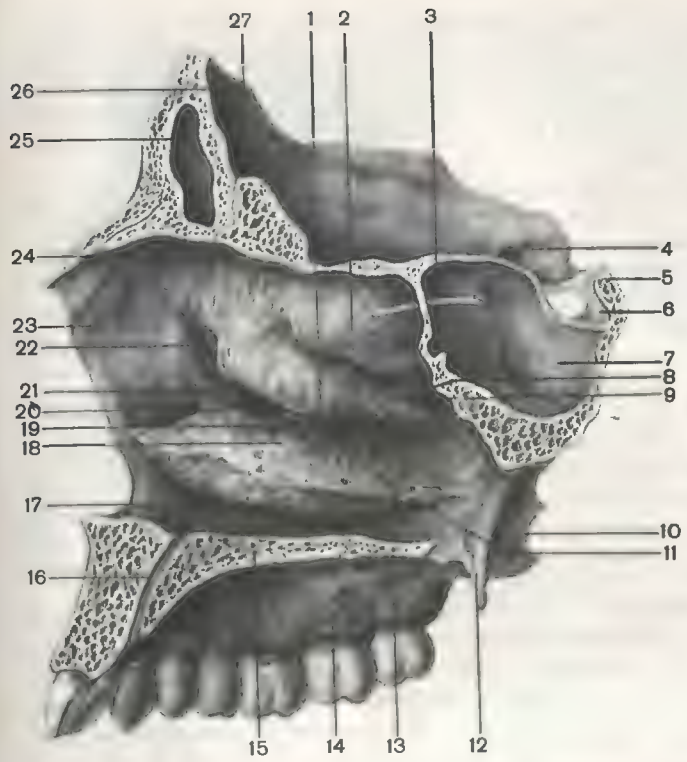

Рис. 53. Распил лицевого отдела черепа в сагиттальной плоскости. Латеральная стенка полости носа.

1 — concha nasalis media; 2 — concha nasalis superior; 3 — зонд, введенный в апертуру клиновидной пазухи; apertura sinus sphenoidalis; 4 — canalis opticus; 5 — dorsum sellae; 6 — sella turcica; 7 — sinus sphenoidalis; 8 — for. sphenopalatinum; 9 — meatus nasalis superior; 10 — lam. lateralis processus pterygoidei; 11 — lam. perpendicularis ossis palatini; 12 — lam. medialis processus pterygoidei; 13 — lam. horizontalis ossis palatini; 14 — processus alveolaris maxillaris maxillae; 15 — processus palatinus maxillae; 16 — canalis incisivus; 17 — meatus nasalis inferior; 18 — concha nasalis inferior; 19 — processus ethmoidalis conchae nasalis inferior; 20 — meatus nasalis medius; 21 — processus lacrimalis conchae nasalis inferioris; 22 — os lacrimale; 23 — processus frontalis maxillae; 24 — os nasale; 25 — sinus frontalis; 26 — crista frontalis; 27 — crista galli.

значительно длиннее, выше и шире верхнего. В средний носовой ход открываются передние и средние ячейки решетчатой кости, апертура лобной пазухи посредством решетчатой воронки, *infundíbulum ethmoidále*, и полулунная расщелина, *hiátus semilunáris*, ведущая в верхнечелюстную пазуху. Находящееся позади средней носовой раковины клиновидно-небное отверстие, forámen sphenopalátinum, соединяет носовую полость с крыловидно-небной ямкой.

Нижний носовой ход, *meátus nasális inférior*, са-

мый длинный и самый широкий, ограничен сверху нижней носовой раковиной, а снизу — носовыми поверхностями небного отростка верхней челюсти и горизонтальной пластинки небной кости. В передний отдел нижнего носового хода открывается носослезный канал, *canális nasolacrimális*, начинающийся в глазнице.

Пространство в виде узкой сагиттально расположенной щели, ограниченное перегородкой полости носа с медиальной стороны и носовыми раковинами, составляет общий носовой ход.

Костное (твердое) небо, *palátum ósseum*, образовано соединенными швами по срединной линии небными отростками правой и левой верхних челюстей, а также горизонтальными пластинками небных костей. Спереди и с боков костное небо ограничено альвеолярными отростками верхних челюстей, составляющими вместе верхнюю альвеолярную дугу. Обращенная вниз небная (нижняя) поверхность костного неба вогнутая. По срединной линии проходит срединный небный шов, *sutúra palátina mediána*, у переднего конца которого находится резцовый канал, *canális incísivus*, для прохождения нерва. На месте соединения заднего края небных отростков верхних челюстей с горизонтальными пластинками небных костей образован поперечный небный шов, *sutúra palátina transvérsa*. В основании каждой горизонтальной пластинки позади поперечного небного шва располагаются отверстие большого небного канала и два — три малых небных отверстия, посредством которых полость рта сообщается с крыловидно-небной ямкой.

Костное небо служит твердой (костной) основой верхней стенки полости рта. Верхняя и нижняя альвеолярные дуги вместе с зубами, а также тело и ветви нижней челюсти образуют скелет передней и боковых стенок полости рта.

При обзоре черепа с латеральной стороны — латеральная норма — на границе лицевого и мозгового отделов, позади верхней челюсти находится подвисочная ямка, *fóssa infratemporális*, которая вверху отграничена от височной ямки подвисочным гребнем большого крыла клиновидной кости. Верхней стенкой подвисочной ямки служат височная кость и большое крыло клиновидной кости (подвисочный гребень). Медиальная стенка образована латеральной пластинкой крыловидного отростка клиновидной кости. Передней стенкой этой ямки служат бугор верхней челюсти и частично скуловая кость. С латеральной и нижней сторон у подвисочной ямки нет костной стенки, лишь частично она прикрыта ветвью нижней челюсти. Спереди подвисочная ямка сообщается посредством нижней глазничной щели с глазницей, а медиально — посредством крыловидно-верхнечелюстной щели, *fissúra pterygomaxilláris*, с крыловидно-небной ямкой.

Крыловидно-небная (крылонебная) ямка, *fóssa pterygopalátina* (рис. 54), имеет четыре стенки: переднюю, верхнюю, заднюю и медиальную. Передней стенкой ямки является бугор верхней челюсти, верхней — нижнебоковая поверхность тела и основание большого крыла клиновидной кости, задней — основание крыловидного отростка клиновидной кости, медиальной — перпендикулярная пластинка небной кости. С латеральной стороны крыловидно-небная ямка костной стенки не имеет и сообщается с подвисочной ямкой. Крыловидно-небная ямка книзу постепенно суживается и переходит в большой небный канал, *canális palatínus májor*, который вверху имеет те же стенки, что и ямка, а внизу его отграничивают верхняя челюсть (латерально) и небная кость (медиально). В крыловидно-небную ямку выходит пять отверстий. С медиальной стороны эта ямка сообщается с полостью носа через клиновидно-небное отверстие, сверху и кзади — со средней черепной ямкой посредством круглого отверстия, кзади — с областью рваного отверстия при помощи крыловидного канала, книзу — с полостью рта через большой небный канал.

С глазницей крыловидно-небная ямка связана посредством нижней глазничной щели.

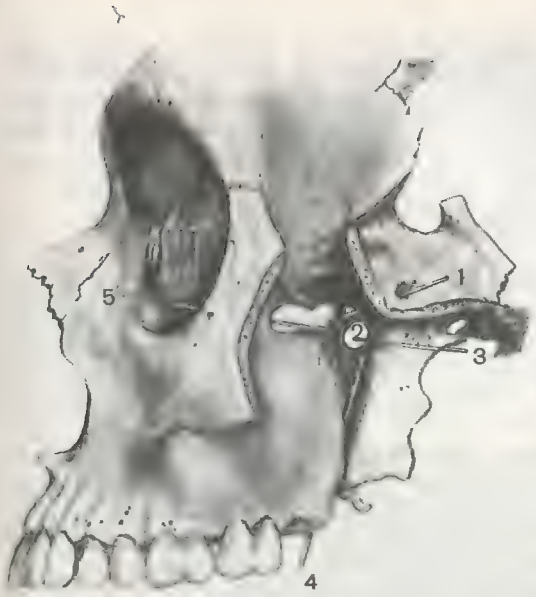

Рис. 54. Крыловидно-небная ямка, *fossa pterygopalatina*. (Скуловая кость и большое крыло клиновидной кости частично удалены; в отверстия и каналы введены зонды.)

1 — for. rotundum; 2 — for. sphenopalatinum; 3 — canalis pterygoideus; 4 — canalis palatinus major; 5 — fissura orbitalis inferior.

Вопросы для повторения

1. Какие отверстия видны на наружном основании черепа? Что через эти отверстия (каналы) проходит?
2. Какие отверстия видны на внутреннем основании черепа? Что через эти отверстия (каналы) проходит?
3. Какими костями образована медиальная стенка глазницы? Какие в ней имеются отверстия, куда они ведут и что через них проходит?
4. Какие кости черепа, какими своими частями участвуют в образовании стенок полости носа?

5. Назовите придаточные полости (пазухи) носа. Где они располагаются? В какие носовые ходы открываются?
6. Какими костями образована крыловидно-небная ямка (назовите ее стенки)? С какими соседними частями черепа (полостями) она сообщается и через какие отверстия?

РЕНТГЕНОАНАТОМИЯ ЧЕРЕПА

На снимках в боковой проекции виден весь череп в целом (рис. 55, А). Соответственно рассматриваются свод, основание черепа и кости лица. Контуры свода черепа на рентгенограмме представлены двойной линией компактного костного вещества. Более четкая и ровная наружная линия соответствует наружной пластинке костей свода черепа, а различной толщины внутренняя линия представляет собой внутреннюю пластинку. Узкая просветленная полоса между ними является отражением губчатого вещества — диплоэ. В передних отделах свода узкая темная полоса «просветления» (диплоэ) переходит в резкое расширение овальной или треугольной формы, соответствующее лобной пазухе. Сзади наружный контур свода черепа заканчивается более или менее выраженным наружным затылочным выступом. Кнутри от него имеется утолщение крестообразного возвышения с небольшим вдавлением, соответствующим борозде поперечного синуса.

На фоне костей черепа видны более светлые линии мозговых возвышений и более темные участки различной формы («просветления») — пальцевидные вдавления. Различимы венечный и ламбдовидный швы на фоне костей свода черепа и как продолжение ламбдовидного шва книзу — затылочно-сосцевидный шов. Другие швы костей черепа на снимке в боковой проекции определяются слабо или вообще не видны. От швов следует отличать волнообразные темные полосы на месте залегания диплоических вен, а также артериальные борозды менингеальных артерий. В пределах основания черепа выделяются накладывающиеся друг на друга интенсивные тени каменистых частей височных костей; кпереди от них находится тело клиновидной кости с турецким седлом, стенки которого имеют четкие контуры. В толще тела кости, под турецким седлом, имеется обширное темное пятно («просветление») клиновидной пазухи.

Кзади от турецкого седла начинается скат в виде линии, уходящей к переднему краю большого затылочного отверстия, а позади «тени» пирамид височных костей видны «просветления» ячеек сосцевидного отростка и широкая «просветленная» (темная) борозда сигмовидного синуса.

В области лицевого отдела черепа определяются глазницы в виде конуса, основание которого направлено кпереди, а вершина — кзади. На глазницы наслаивается рисунок ячеек решетчатого лабиринта. Впереди глазниц видны контуры носовых костей, основание которых обращено вверх и кзади, а вершина — вниз и вперед. Полость носа наслаивается на глазницы и на контурирующиеся ниже глазниц верхнечелюстные пазухи, имеющие на рентгенограмме вид темного участка четырехугольной или неправильной формы. На фоне этого четырехугольника можно различить тени носовых раковин в виде удлиненных полуовальных светлых полос, а между ними — носовые ходы. Ниже изображения накладывающихся друг на друга носовой полости и верхнечелюстных пазух видна горизонтально расположенная светлая полоска (тень), обозначающая кости твердого неба. Ниже и кпереди от нее находятся альвеолярный отросток верхней челюсти и верхние зубы. Контуры наслаивающихся друг на друга правой и левой половин нижней челюсти и зубы на боковой рентгенограмме видны отчетливо. На фоне тела и нижней части ветви прослеживается более темная полоска канала нижней челюсти.

На рентгенограмме черепа в передней проекции (рис. 55, Б) видны обе половины черепа, прослеживаются контуры свода; рисунок лобной кости накладывается на рисунок затылочной. Четко определяются контуры глазниц, а между ними и чуть ниже лежит полость носа, разделенная перегородкой носа. На нижние части глазниц с боку от полости носа наслаиваются интенсивные тени пирамид височных костей. На верхнюю часть носовой полости между глазницами проецируются тело клиновидной кости с клиновидной пазухой, ячейки решетчатой кости и контуры носовых раковин. По бокам от полости носа, под глазницами, выделяются темные участки («просветления»), соответствующие верхнечелюстным пазухам. В нижней части лицевого отдела черепа видны верхние и нижние зубы и нижняя челюсть с ее правой и левой ветвями.

ЧЕРЕП НОВОРОЖДЕННОГО

Череп новорожденного имеет ряд существенных особенностей (рис. 56). Мозговой отдел черепа в результате активного роста мозга и раннего формирования органов чувств по объему в 8 раз больше лицевого отдела. У взрослого человека в связи с полным развитием жевательного аппарата мозговой отдел черепа лишь в 2 раза больше лицевого. У новорожденного глазницы широкие. Основание черепа по сравнению со сводом отстает в росте, кости соединены друг с другом посредством широких хрящевых и соединительнотканных прослоек. Бугры лобной и теменных костей хорошо выражены и поэтому при рассматривании черепа сверху он кажется четырехугольным. Лобная кость состоит из двух половин, надбровные дуги отсутствуют, лобной пазухи еще нет. Челюсти недоразвиты, что обусловливает малую высоту лицевого отдела черепа. Нижняя челюсть состоит из двух частей (двух половин). Части височной кости отделены друг от друга хорошо выраженными щелями, содержащими соединительнотканные или хрящевые прослойки, сос-

А

Рис. 55. Рентгенограмма черепа взрослого человека.

А — боковая проекция: 1 — свод черепа; 2 — диплоэ; 3 — лобная пазуха; 4 — гипофизарная ямка; 5 — верхняя челюсть; 6 — нижняя челюсть; 7 — основание черепа; 8 — скат; 9 — ламбдовидный шов; 10 — наружный затылочный выступ. Б — передняя проекция: 1 — лобная кость; 2 — лобная пазуха; 3 — глазница; 4 — пирамида височной кости; 5 — скуловая кость; 6 — верхнечелюстная пазуха; 7 — полость носа; 8 — верхние зубы; 9 — нижние зубы; 10 — нижняя челюсть; 11 — костная перегородка носа; 12 — решетчатая кость (решетчатый лабиринт).

цевидный отросток не развит. На костях черепа не выражены мышечные бугры и линии.

Самый характерный признак черепа новорожденного — **роднички,** *fonticuli.* Роднички представляют собой неокостеневшие соединительнотканные (перепончатые) участки свода черепа. Всего родничков шесть: два лежат по срединной линии свода черепа и четыре боковых. Самый большой передний (лобный) родничок, *fonticulus antérior (fonticulus frontális —*

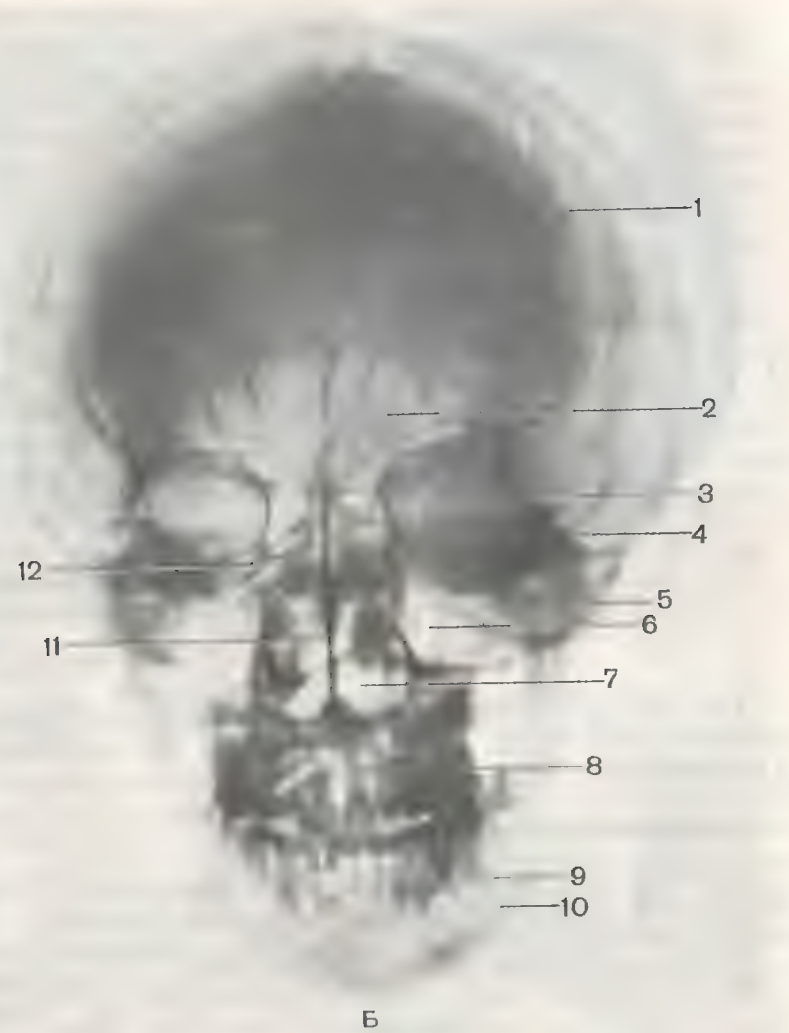

Б

BNA), ромбовидный, расположен между двумя частями лобной кости и обеими теменными костями, зарастает на 2-м году жизни (см. рис. 56). Задний (затылочный) родничок, *fonticulus postérior (fonticulus occipitális* — BNA), треугольный, находится между двумя теменными костями спереди и затылочной чешуей сзади; зарастает на 2-м месяце жизни. Боковые роднички парные, по два с каждой стороны. Передний из них — клиновидный родничок, *fonticulus sphenoidális,* находится в месте соединения большого крыла клиновидной кости с лобной, теменной костями и чешуей височной кости; зарастает на 2—3-м месяце жизни. Задний — сосцевидный род-

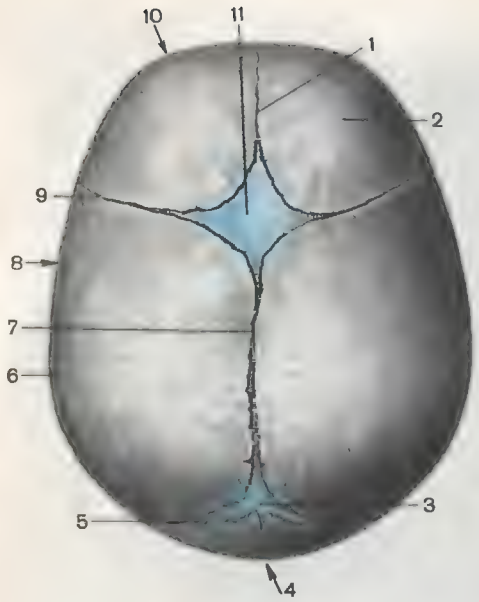

Рис. 56. Череп новорожденного; вид сверху.

1 — sut. frontalis; 2 — tuber frontale; 3 — fonticulus posterior; 4 — os occipitale; 5 — sut. lambdoidea; 6 — tuber parietale; 7 — sut. sagittalis; 8 — os. parietale; 9 — sut. coronalis; 10 — os frontale; 11 — fonticulus anterior.

ничок, *fonticulus mastoideus*, образован височной костью, теменной и затылочной чешуей; зарастает на 2—3-м месяце жизни. Швы между костями свода черепа не сформированы, края костей ровные. Лишь на 3-м году жизни ребенка у костей черепа начинается развитие зубцов, которые постепенно увеличиваются и входят в промежутки между зубцами соседней кости. Так формируется зубчатый шов.

Из описания черепа новорожденного видно, что к моменту рождения развитие его далеко не закончено. Оно продолжается в последующие годы жизни.

ИЗМЕНЕНИЯ ЧЕРЕПА ПОСЛЕ РОЖДЕНИЯ

В росте черепа после рождения можно проследить три основных периода. Первый период — до 7-летнего возраста — отличается энергичным ростом черепа, особенно в затылочной части.

На 1-м году жизни ребенка увеличивается толщина костей черепа примерно в 3 раза, в костях свода начинают формироваться наружная и внутренняя пластинки, между ними — диплоэ. Развивается сосцевидный отросток височной кости и в нем — сосцевидные ячейки. В растущих костях продолжают сливаться точки окостенения, образуется костный наружный слуховой проход, который к 5 годам замыкается в костное кольцо. К 7 годам заканчивается слияние частей лобной кости, срастаются части решетчатой кости.

Во втором периоде — от 7 лет до начала периода полового созревания (12—13 лет) — происходит замедленный, но равномерный рост черепа, особенно в области его основания. Свод черепа все еще усиленно растет, особенно в 6—8 и 11—13 лет. Объем мозгового отдела черепа к 10 годам достигает 1300 см^3. К 13 годам заканчивается заращение чешуйчато-сосцевидного

шва. В этом возрасте в основном завершено сращение отдельных частей костей черепа, развивающихся из самостоятельных точек окостенения.

Третий период — от 13 до 20—23 лет — характеризуется интенсивным ростом, преимущественно лицевого отдела черепа, появлением половых отличий. После 13 лет происходит дальнейшее утолщение костей черепа; продолжается пневматизация костей, в результате чего масса черепа относительно уменьшается при сохранении его прочности. К 20 годам окостеневают швы между клиновидной и затылочной костями. Рост основания черепа в длину к этому периоду заканчивается.

После 20 лет, особенно после 30 лет, происходит зарастание швов свода черепа. Первым начинает зарастать сагиттальный шов в задней своей части (22—35 лет), затем венечный — в средней части (24—42 года), сосцевидно-затылочный (30—81 год); чешуйчатый зарастает редко. Процесс зарастания швов индивидуален. Известны случаи, когда у стариков все швы были хорошо выражены. В пожилом возрасте наряду с зарастанием швов наблюдаются изменения в лицевом отделе черепа. Вследствие стирания и выпадения зубов уменьшаются альвеолярные отростки (альвеолярные дуги) челюстей, лицевой отдел черепа укорачивается. Кости черепа становятся более тонкими и хрупкими.

ИНДИВИДУАЛЬНЫЕ И ПОЛОВЫЕ ОСОБЕННОСТИ ЧЕРЕПА, КРИТИКА РАСИСТСКОЙ «ТЕОРИИ» В КРАНИОЛОГИИ

Каждый череп имеет индивидуальные особенности. Это установлено при изучении черепов, принадлежащих людям одного и того же возраста и пола. Череп в целом имеет определенные формы, величину, отношение величины лицевого отдела к мозговому, степень развития надбровных дуг, сосцевидных отростков, мышечных бугров, шероховатых линий и др. Эти признаки, а также размеры черепа варьируют, но не выходят за пределы условной нормы, что составляет индивидуальные особенности черепа.

Для индивидуальной характеристики формы черепа (мозгового отдела) принято определять следующие его размеры (диаметры): продольный, поперечный, высотный. Продольный размер — расстояние от глабеллы до наиболее выступающей точки затылка — равен 167—193 мм (у мужчин). Поперечный размер, соответствующий наиболее широкой части черепа, варьирует в пределах от 123 до 153 мм. Вертикальный размер (расстояние от середины переднего края большого затылочного отверстия — базион, до места схождения сагиттального шва с венечным — брегма) равен 126—143 мм (Я. Я. Рогинский, Т. Г. Левин). Отношение продольного размера (диаметра) к поперечному, умноженное на 100, есть черепной указатель (длиннотноширотный индекс). При значении черепного указателя до 74,9

череп называют **длинным** (долихокрания); указатель, равный 75,0—79,9, характеризует средние размеры черепа (мезокрания), а при указателе от 80 и более череп будет широким и **коротким** (брахикрания) (рис. 57). Форма головы соответствует форме черепа. В связи с этим выделяют длинноголовых людей (долихокефалов), среднеголовых (мезокефалов) и широкоголовых (брахикефалов).

Рассматривая череп сверху (вертикальная норма), можно отметить разнообразие его форм: эллипсоидный (при долихокрании), овоидный (при мезокрании), сфероидный (при брахикрании) и др. Вместимость (объем полости) мозгового черепа также индивидуальна. Она колеблется у взрослого человека от 1000 до 2000 $см^3$.

Наблюдая разнообразные формы головы при антропологических исследованиях, ученые полагают, что форма и размер отдельных костей черепа и черепа в целом соответствуют в процессе их роста и развития индивидуальной форме мозга, органов чувств и начальных отделов пищеварительной и дыхательной систем, фиксированных на его костях. Это убедительно подтверждает рельеф внутренней поверхности черепа, отражающий форму и развитие заключенных в нем органов. Например, три черепные ямки внутреннего основания черепа являются вместилищем для соответствующих частей мозга. На внутренней поверхности костей мозгового отдела черепа видны отпечатки борозд и извилин, артериальные и венозные борозды.

Внешняя форма черепа во многом зависит от развития мышц, которые оказывают моделирующее действие на молодую костную ткань. Известно, что отсутствие одной или нескольких жевательных мышц на одной стороне головы обусловливает асимметрию лица и сглаживание пальцевидных вдавлений на внутренней поверхности черепа. Потеря глаза сопровождается уменьшением и в дальнейшем почти полным заращением глазницы, что ведет к увеличению и сглаживанию стенок передней черепной ямки на соответствующей стороне.

Половые различия черепа у человека незначительны, поэтому иногда трудно отличить мужской череп от женского. В то же время необходимо указать на следующие не всегда четко выраженные половые отличия черепа. У мужского черепа бугристости (места прикрепления мышц) видны, как правило, лучше; сильнее выступают затылочный бугор, надбровные дуги. Глазницы имеют относительно большую величину, околоносовые пазухи выражены сильнее. Кости обычно несколько толще, чем у женского черепа. Продольный (переднезадний) и вертикальный размеры у мужского черепа большие. Мужской череп вместительнее (на 150—200 $см^3$), чем женский: вместимость черепа у мужчин равна в среднем 1450 $см^3$, а у женщин — 1300 $см^3$. Разницу можно объяснить меньшими размерами тела у женщин.

Как бы ни была изменчива форма черепа человека, эти изменения не влияют на его умственные способности. Попытки

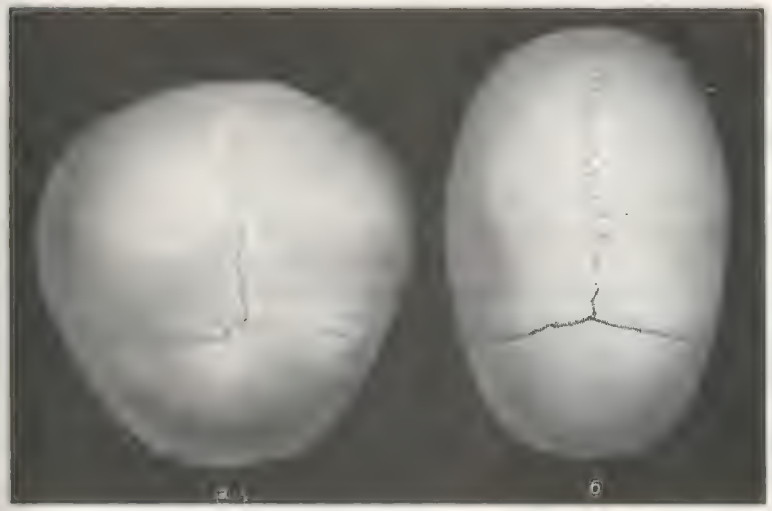

Рис. 57. Формы черепа человека: короткий (а) и длинный (б); вид сверху.

некоторых фальсификаторов науки на основании формы черепа говорить о «высших» и «низших» расах несостоятельны. Об этом свидетельствуют примерно одинаковые размеры черепа у представителей различных рас. Так, например, продольный размер мужского черепа у представителей европеоидного типа в среднем равен 180,7 мм, у монголоидного типа — 184,6 мм, у негроидного — 185,2 мм. Согласно данным антропологов, у индийцев сиу весьма высокие показатели размеров головы, а вместимость черепа у южноафриканских негров (1540 $см^3$) бóльшая, чем у многих европейцев. В. В. Гинзбург (1963) приводит цифры вместимости черепа у австралийцев (1347 $см^3$), голландцев (1382 $см^3$), швейцарцев (1367 $см^3$), бурят (1496 $см^3$), эскимосов (1563 $см^3$). Эти данные — убедительное доказательство отсутствия преимущественных размеров черепа у белых рас. У разных рас встречаются и большие размеры черепа, и небольшие.

Несостоятельны также суждения о якобы неодинаковом порядке зарастания швов черепа у представителей различных рас. Многочисленные исследования антропологов показали, что нет никаких оснований полагать, что у той или иной расы преобладают размеры мозгового отдела черепа. Несколько меньше размеры головы у бушменов, пигмеев и др. объясняются небольшим их ростом. Нередко уменьшение размера головы может быть результатом недостаточного питания в течение веков и других неблагоприятных условий жизни.

Попытки установить взаимосвязь между размерами черепа, его вместимостью и культурным уровнем той или иной расы также не выдерживают критики. Наличие высокой древней куль-

туры в странах Азии, Африки, Латинской Америки опровергает «исключительную одаренность» северной расы. Следует иметь в виду, что расистские «теории» иногда используются для разжигания национальной розни, для обоснования господства белых рас над цветными.

Вопросы для повторения

1. Какими костями ограничены роднички черепа новорожденного? В какие сроки каждый родничок зарастает?
2. Назовите периоды в развитии черепа после рождения. Какими признаками каждый из них характеризуется?
3. Назовите формы черепа. Какие отличия имеют черепа разной формы? Что обозначает длиннотно-широтный индекс, чему он равен?
4. Назовите отличия мужского черепа.
5. Какие признаки появились у черепа человека в связи с вертикальным положением тела (прямохождением)?

Кости скелета головы в филогенезе

Основными причинами формообразовательных процессов черепа являются прогрессивное в процессе эволюции развитие головного мозга, органов чувств и перестройка жаберного аппарата, окружающего начальные отделы пищеварительной и дыхательной систем.

С учетом строения и функции череп подразделяют на два отдела: мозговой и лицевой (висцеральный). Мозговой отдел черепа развивается вокруг формирующегося головного мозга. Головной мозг у ланцетника окружен тонкой соединительнотканной оболочкой (перепончатый череп). У круглоротых (миксины, миноги) мозговой отдел черепа хрящевой в области основания, а крыша черепа остается соединительнотканной. У селяхий (акуловые) головной мозг находится в хрящевой капсуле. В лицевом (висцеральном) отделе черепа селяхий определяется 7 пар жаберных дуг: две парные пары называются висцеральными, остальные — жаберными. У осетровых рыб имеются плакоидные чешуи, развивающиеся за счет эпителия кожи. У костистых рыб костные пластинки накладываются на хрящевой череп и как бы вытесняют его, образуя накладные, или покровные, кости.

С выходом животных на сушу замена хрящевой ткани костной во всем скелете стала необходимой, поскольку функции скелета стали более сложными. Прогрессируют в своем развитии органы чувств и жевательный аппарат, которые оказывают моделирующее действие на формирование черепа. У наземных животных жабры редуцируются, замещаясь органами дыхания — легкими. Щели между жаберными дугами — жаберные карманы сохраняются только в зародышевом периоде, а материал жаберных дуг идет на формирование лицевого (висцерального) отдела черепа.

Таким образом, основание черепа в филогенезе проходит три последовательные стадии развития: соединительнотканную (перепончатую), хрящевую и костную. Лицевой (висцеральный) отдел черепа и отдельные кости мозгового отдела черепа развиваются на основе перепончатого, минуя хрящевую стадию. Характерным для черепа млекопитающих и человека является тесная взаимосвязь между мозговым отделом черепа и лицевым (висцеральным). У человека в связи с прямохождением и образом жизни череп приобрел ряд характерных признаков. 1. Существенно увеличилась вместимость мозгового отдела черепа. 2. Уменьшились размеры лицевого (висцерального) отдела черепа. 3. Уменьшились масса и размеры нижней челюсти, что важно для увеличения силы прикуса передними зубами (при укорочении челюсти) и для членораздельной речи. 4. Большое затылочное отверстие и расположенные рядом мыщелки сдвинуты кпереди, в результате чего существенно уменьшилось несоответствие размеров (и массы) заднего и переднего отделов головы и создались большие возможности для ее равновесия. 5. Значительного развития достигли сосцевидные отростки, к которым прикрепляются мышцы, поворачивающие голову. 6. Слабее развиты гребни, бугры на черепе, что объясняется меньшим развитием затылочных и жевательных мышц. В филогенезе число костей черепа значительно уменьшается: одни исчезают полностью, другие срастаются между собой.

Развитие черепа у человека

Мозговой отдел черепа развивается из мезенхимы, окружающей быстро растущий мозг. Мезенхимный покров превращается в соединительнотканную оболочку — стадия перепончатого черепа. В области свода эта оболочка в дальнейшем замещается костью. Внутренний рельеф черепа с отверстиями является следствием закладки мезенхимы вокруг формирующегося мозга, органов чувств, нервов и сосудов. Хрящевая ткань появляется лишь в основании черепа, возле переднего отдела хорды, которая заканчивается дорсальнее глотки, кзади от будущей ножки гипофиза. Участки хряща, лежащие рядом с хордой, получили название околохордовых (парахордальных) хрящей, а впереди хорды — прехордовых пластинок и черепных перекладин (рис. 58). Эти хрящи в дальнейшем срастаются в одну общую пластинку с отверстием для гипофиза и с хрящевыми слуховыми капсулами, образовавшимися вокруг закладок лабиринтов органов слуха и равновесия. Углубление для органа зрения находится между носовой и слуховой капсулами. В дальнейшем хрящи в основании черепа замещаются костью, за исключением небольших участков (синхондрозы), которые сохраняются у взрослых до определенного возраста.

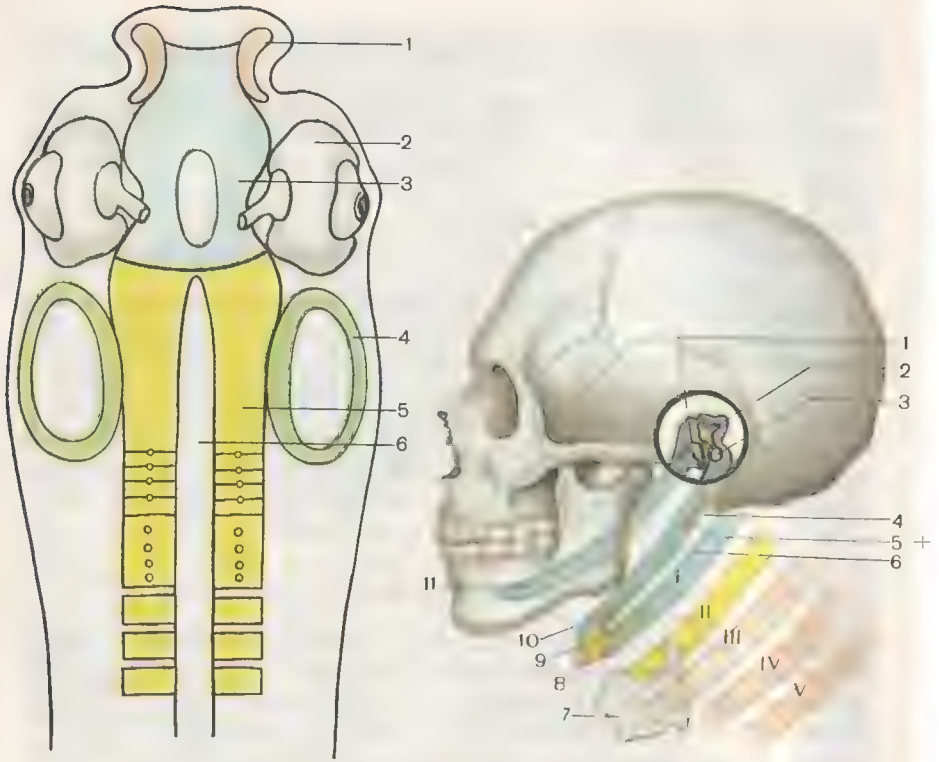

Рис. 58. Положение переднего конца спинной струны и хрящевых образований зародыша, закладывающихся в области основания черепа на II мес развития; вид сверху (схема).

1 — носовая капсула; 2 — зрительная капсула; 3 — предхордовый хрящ; 4 — слуховая капсула; 5 — парахордальный хрящ; 6 — спинная струна.

Рис. 59. Положение висцеральных и жаберных (I—V) дуг и их производных (схема; модификация А. Быстрова).

1 — молоточек; 2 — наковальня; 3 — стремя; 4 — подъязычная (2-я висцеральная) дуга; 5 — шиловидный отросток; 6 — шилоподъязычная связка; 7 — щитовидный хрящ; 8 — тело подъязычной кости; 9 — большой рог подъязычной кости; 10 — малый рог; 11 — челюстная (1-я висцеральная) дуга (меккелев хрящ).

Таким образом, у человека свод (крыша) черепа в своем развитии проходит две стадии: перепончатую (соединительнотканную) и костную, а основание черепа — три стадии: перепончатую, хрящевую и костную.

Лицевой отдел черепа развивается из мезенхимы, прилежащей к начальному отделу первичной кишки. В мезенхиме между жаберными карманами формируются хрящевые жаберные дуги (рис. 59). Особое значение имеют первые две из них — висцеральные дуги, на основе которых развивается висцеральный череп (табл. 4).

Таблица 4. **Производные висцеральных дуг и соответствующие им нервы (по Браусу, 1924)**

Дуга	Название дуги	Производные висцеральных дуг у человека	Черепные нервы
Первая	Челюстная (мандибулярная)	Молоточек, наковальня и меккелев хрящ	Третья ветвь тройничного нерва (V)
Вторая	Подъязычная (гиоидная)	Стремя, шиловидный отросток височной кости, малые рога подъязычной кости, шилоподъязычная связка	Лицевой нерв (VII)
Третья	I жаберная	Большие рога подъязычной кости	Языкоглоточный нерв (IX)
Четвертая	II жаберная	Щитовидный хрящ гортани	Верхняя гортанная ветвь блуждающего нерва (X)
Пятая	III жаберная	То же	Нижняя гортанная ветвь блуждающего нерва (X)

Первая висцеральная дуга (челюстная) у человека дает начало двум слуховым косточкам (молоточек и наковальня) и так называемому меккелеву хрящу, на основе которого из мезенхимы развивается нижняя челюсть.

Вторая висцеральная дуга (подъязычная) состоит из двух частей — верхней и нижней. Из верхней части развиваются слуховая косточка — стремя и шиловидный отросток височной кости. Нижняя часть идет на образование малых рогов подъязычной кости. Большие рога и тело подъязычной кости формируются из третьей висцеральной (I жаберной) дуги.

Таким образом, на основе висцеральных дуг из соединительной ткани развиваются мелкие кости лицевого отдела черепа и нижняя челюсть.

Развитие и возрастные особенности отдельных костей мозгового и лицевого отделов черепа

Лобная кость начинает формироваться на 9-й неделе внутриутробной жизни из соединительной ткани (эндесмально), из двух точек окостенения, которые появляются в местах, соответствующих будущим лобным буграм. У новорожденного она состоит из двух почти симметричных половин, соединенных срединным швом. Срастание половин лобной кости происходит на 2—7-м году жизни ребенка. Зачаток лобной пазухи появляется на 1-м году жизни (табл. 5).

В **клиновидной кости** точки окостенения начинают появляться на 9-й неделе внутриутробного развития. Большая часть кости развивается из хряща, в котором формируется 5 пар точек окостенения. Соединительнотканное происхождение имеют самые

Таблица 5. **Время появления полостей (пазух и ячеек) в воздухоносных костях черепа**

Полость	Время появления	
	до рождения	после рождения
Верхнечелюстная пазуха	5—6 мес	
Сосцевидные ячейки (сосцевидная пещера)		5—8-й месяц
Ячейки решетчатой кости		9—12-й »
Лобная пазуха		12-й »
Клиновидная пазуха		3 года

латеральные участки больших крыльев и медиальные пластинки крыловидных отростков (за исключением крыловидного крючка). Клиновидные раковины также имеют соединительнотканное происхождение и образуются возле задних отделов носовых капсул. Точки окостенения сливаются друг с другом постепенно. К моменту рождения клиновидная кость состоит из трех частей: центральной, включающей тело и малые крылья, больших крыльев с латеральной пластинкой крыловидного отростка и медиальной пластинки. Эти части срастаются в единую клиновидную кость уже после рождения, на 3—8-м году жизни. На 3-м году начинает формироваться клиновидная пазуха в теле этой кости.

Затылочная кость — базилярная и латеральная части ее, а также нижняя часть затылочной чешуи развиваются из хряща, в котором появляются по одной точке окостенения, а верхняя часть затылочной чешуи — на соединительнотканной основе, в ней образуются две точки окостенения. Точки окостенения закладываются на 8—10-й неделе внутриутробной стадии развития, а слияние их в одну кость происходит после рождения, на 3—5-м году жизни ребенка.

В **теменной кости,** развивающейся из соединительной ткани, точка окостенения обнаруживается на 8-й неделе внутриутробной жизни на месте будущего теменного бугра.

Решетчатая кость образуется из хряща носовой капсулы из трех точек окостенения: медиальной и двух латеральных. Из медиальной развивается перпендикулярная пластинка, а из латеральных — решетчатые лабиринты. Срастание этих частей в единую решетчатую кость происходит после рождения (на 6-м году жизни).

Развитие **височной кости** происходит путем появления точек окостенения в хрящевой слуховой капсуле на V—VI мес внутриутробной жизни (будущая пирамида), а также из развивающихся соединительнотканным путем чешуйчатой (на 9-й неделе) и барабанной (на 10-й неделе) частей. Шиловидный отросток развивается из хряща второй висцеральной дуги; он получает две точки окостенения (перед рождением и на 2-м году жизни ребенка). Срастание частей височной кости начинается, как правило,

до рождения ребенка и продолжается до 13 лет; шиловидный отросток прирастает к височной кости на 2—12-м году.

Основой для образования **верхней челюсти** служат правый и левый верхнечелюстные отростки и срастающиеся с ними средние носовые отростки (лобный отросток). На 8-й неделе внутриутробной жизни в соединительной ткани отростков появляется несколько точек окостенения. Одна из них закладывается в той части будущего альвеолярного отростка, которая содержит зубные альвеолы для резцов. Из этой точки окостенения развивается так называемая резцовая кость. Срастание костных зачатков, кроме участка «резцовой кости», происходит во внутриутробном периоде. Верхнечелюстная пазуха начинает развиваться на V—VI мес внутриутробной жизни.

Мелкие кости лицевого черепа: **небная, сошник, носовая, слезная, скуловая** — развиваются из одной, двух или даже трех точек окостенения. Эти точки появляются в соединительной ткани на 8—10-й неделе внутриутробной жизни. **Нижняя носовая раковина,** как и **решетчатая кость,** развивается из хряща носовой капсулы.

Нижняя челюсть развивается из соединительной ткани вокруг меккелева хряща и вначале состоит из двух половин. В каждой половине перепончатой нижней челюсти на 8-й неделе внутриутробной жизни появляется несколько точек окостенения. Постепенно эти точки срастаются друг с другом, а заключенный внутри формирующейся кости меккелев хрящ рассасывается, на его месте образуется канал нижней челюсти. Обе половины нижней челюсти срастаются в одну кость после рождения — на 1—2-м году жизни ребенка.

В раннем детском возрасте, когда еще нет зубов, угол нижней челюсти тупой, ветвь его короткая и как бы отогнута кзади. В возрасте 20—40 лет угол близок к прямому, ветвь нижней челюсти расположена вертикально. У старых людей, у которых выпали зубы, угол нижней челюсти становится тупым, длина ветви уменьшается, атрофируется альвеолярная часть.

Подъязычная кость образуется на основе хряща второй (малые рога) и третьей (I жаберная) (тело и большие рога) висцеральных дуг.

Точки окостенения в теле и больших рогах появляются перед рождением (8—10 мес), а в малых рогах — на 1—2-м году жизни ребенка; срастание костных частей в одну кость происходит в 25—30 лет.

Варианты и аномалии развития костей черепа

Варианты и аномалии развития костей черепа встречаются довольно часто. Рассмотрим наиболее типичные из них.

Лобная кость. Примерно в 10 % случаев лобная кость состоит из двух частей, между ними сохраняется лобный шов, *sutú-*

ra frontális (sutura metópica). Варьирует величина лобной пазухи, очень редко пазуха отсутствует.

Клиновидная кость. Несращение передней и задней половин тела клиновидной кости ведет к образованию в центре турецкого седла узкого, так называемого черепно-глоточного канала. Овальное и остистое отверстия иногда сливаются в одно общее отверстие, может отсутствовать остистое отверстие.

Затылочная кость. Верхняя часть затылочной чешуи целиком или частично может быть отделена от остальной части затылочной кости поперечным швом. В результате выделяется особая кость треугольной формы — межтеменная кость, *os interparietále*. Изредка встречается ассимиляция атланта, т. е. полное или частичное слияние затылочных мыщелков с I шейным позвонком. Вокруг затылочной кости нередко имеются добавочные кости черепа — кости швов, *óssa suturália (óssa suturárum* — BNA). Иногда наружный затылочный выступ достигает значительных размеров. Встречается также третий затылочный мыщелок, расположенный у переднего края большого затылочного отверстия. Он образует сустав с передней дугой I шейного позвонка посредством дополнительного сустава.

Решетчатая кость. Форма и размеры ячеек решетчатой кости очень вариабельны. Нередко встречается наивысшая носовая раковина, *cóncha nasális supréma.*

Теменная кость. Вследствие того что точки окостенения не сливаются, каждая теменная кость может состоять из верхней и нижней половин.

Височная кость. Яремная вырезка височной кости может быть разделена межъяремным отростком на две части. Если имеется такой же отросток в яремной вырезке затылочной кости, образуется двойное яремное отверстие. Шиловидный отросток височной кости может отсутствовать, но чаще бывает длинным, даже может достигать подъязычной кости в случае окостенения шилоподъязычной связки.

Верхняя челюсть. Наиболее часто отмечаются различные число и форма зубных альвеол и нередко — непарная резцовая кость, присущая млекопитающим. На нижней поверхности костного неба по средней линии иногда образуется валик. Весьма варьируют по величине и форме резцовый канал и пазуха верхней челюсти. Самым тяжелым пороком развития верхней челюсти является расщепление твердого неба — волчья пасть, точнее несращение небных отростков верхнечелюстных костей и горизонтальных пластинок небных костей (palátum fissum).

Скуловая кость. Горизонтальный шов может делить кость пополам. Наблюдается также различное число каналов, пронизывающих кость.

Носовая кость. Форма и величина индивидуальны, иногда кость отсутствует, замещаясь лобным отростком верхней челюсти. Нередко носовые кости расположены симметрично или срастаются и образуют одну общую носовую кость.

Слезная кость. Величина и форма непостоянны, иногда отсутствие этой кости восполняется увеличенным лобным отростком верхней челюсти или глазничной пластинкой решетчатой кости.

Нижняя носовая раковина. Кость часто варьирует по форме и величине, особенно ее отростки.

Сошник. Может быть искривлен вправо или влево.

Нижняя челюсть. Правая и левая половины тела нередко асимметричны. Размеры угла между телом нижней челюсти и ее ветвью индивидуальны. Встречается удвоение подбородочного отверстия и отверстия нижней челюсти, а также канала нижней челюсти.

Подъязычная кость. Величина тела подъязычной кости, больших и малых рогов непостоянна.

Вопросы для повторения

1. Какие кости развиваются из хрящей первой и второй висцеральных дуг?
2. В каком возрасте начинают формироваться придаточные пазухи в воздухоносных костях черепа?
3. Назовите аномалии развития костей черепа.

СКЕЛЕТ КОНЕЧНОСТЕЙ

Скелет конечностей в процессе эволюции человека претерпел существенные изменения. Верхние конечности стали органами труда, а нижние, сохранив функции опоры и передвижения, удерживают тело человека в вертикальном положении.

Верхняя конечность как орган труда в процессе филогенеза приобрела значительную подвижность. Наличие у человека ключицы — единственной кости, соединяющей верхнюю конечность с костями туловища, дает возможность производить более обширные движения. Помимо этого, кости свободной части верхней конечности подвижно сочленяются друг с другом, особенно в области предплечья и кисти, приспособленной к различным сложным видам труда.

Нижняя конечность как орган опоры и перемещения тела в пространстве состоит из более толстых и массивных костей, подвижность которых друг относительно друга менее значительна, чем у верхней конечности.

В скелете верхней и нижней конечностей человека выделяют пояс и свободную часть.

Пояс верхней конечности (грудной пояс), *cíngulum mémbri superióris (cingulum pectorale)*, состоит из двух костей — ключицы и лопатки.

Свободная часть верхней конечности, *pars líbera mémbri superióris,* делится на три отдела: 1) проксимальный — плечевая

кость; средний — кости предплечья, состоит из двух костей: лучевой и локтевой; 3) скелет дистальной части конечности — кости кисти, в свою очередь делится на кости запястья, пястные кости (I—V) и кости пальцев (фаланги).

Пояс нижней конечности (тазовый пояс), *cíngulum mémbri inferióris (cíngulum pelvicum)*, образован парной тазовой костью. Тазовые кости сзади сочленяются с крестцом, спереди — друг с другом и с проксимальной костью (бедренной) свободной части нижней конечности.

Скелет свободной части нижней конечности, *párs libera mémbri inferióris*, сходен по плану строения со скелетом верхней конечности и также состоит из трех частей: 1) проксимальной — бедренная кость (бедро); 2) средней — кости голени: большеберцовая и малоберцовая. В области коленного сустава находится большая сесамовидная кость — надколенник; 3) дистальная часть нижней конечности — стопа — также делится на три части: кости предплюсны, плюсневые кости (I—V) и кости пальцев (фаланги).

КОСТИ ВЕРХНЕЙ КОНЕЧНОСТИ

ПОЯС ВЕРХНЕЙ КОНЕЧНОСТИ

Лопатка, *scápula*, — плоская кость треугольной формы (рис. 60). Лопатка прилежит к грудной клетке с ее заднелатеральной стороны, располагаясь на уровне от II до VII ребра (при опущенной свободной части верхней конечности). В лопатке различают **три угла:** нижний угол, *ángulus inférior*, латеральный угол, *angulus lateralis*, и верхний угол, *angulus superior*. Соответственно имеется **три края:** медиальный край, *margo medialis*, обращенный к позвоночному столбу; латеральный край, *márgo laterális*, направленный кнаружи и несколько вниз, и самый короткий верхний край, *márgo supérior*, имеющий вырезку лопатки, *incisúra scápulae*, для прохождения сосудов и нервов.

Реберная поверхность (передняя), *fácies costális*, вогнутая, образует слабо выраженную подлопаточную ямку, *fóssa subscapuláris*, в которой лежит одноименная мышца. Задняя поверхность, *fácies postérior*, выпуклая, на ней имеется сильно выступающий кзади ориентированный поперечно гребень — ость лопатки, *spina scápulae*. Над гребнем находится надостная ямка, *fóssa supraspináta*, под ним — подостная ямка, *fóssa infraspináta;* в этих ямках расположены одноименные мышцы. Ость лопатки постепенно возвышается по направлению к латеральному углу лопатки и заканчивается широким и плоским плечевым отростком — акромионом, *acrómion*. На верхушке акромиона имеется плоская суставная поверхность, *fácies articuláris acrómii*, для сочленения с ключицей. Латеральный угол лопатки

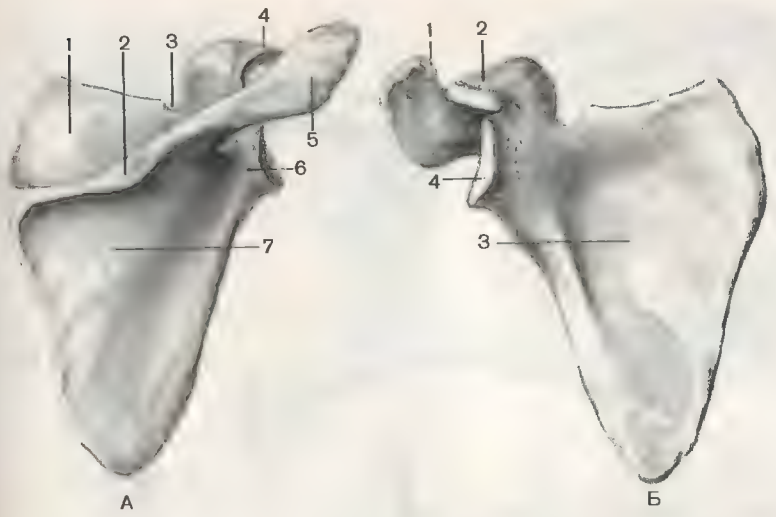

Рис. 60. Лопатка, *scapula*, правая.

А — вид сзади (дорсальная поверхность): 1 — fossa supraspinata; 2 — spina scapulae; 3 — incisura scapulae; 4 — processus coracoideus; 5 — acromion; 6 — collum scapulae; 7 — fossa infraspinata. Б — вид спереди (реберная поверхность): 1 — facies articularis acromii; 2 — processus coracoideus; 3 — fossa subscapularis; 4 — cavitas glenoidalis.

утолщен, уплощен и образует суставную впадину, *cávitas glenoidális*, для сочленения с головкой плечевой кости. Кверху и книзу суставная впадина суживается и образует бугорки: надсуставной бугорок, *tubérculum supraglenoidále*, и подсуставной бугорок, *tubérculum infraglenoidále*, от которых начинаются длинные головки двуглавой и трехглавой мышц плеча. Тотчас за суставной впадиной находится шейка лопатки, *cóllum scápulae*. От верхнего края лопатки, между шейкой и вырезкой лопатки, отходит слегка загнутый вверх, кпереди и кнаружи клювовидный отросток, *procéssus coracoídeus*.

Ключица, *clavícula*, представляет собой длинную S-образно изогнутую трубчатую кость, расположенную между ключичной вырезкой грудины и акромиальным отростком лопатки (рис. 61). В ключице различают округлое тело, *córpus claviculae*, и **два конца:** грудинный конец, *extrémitas sternális*, и акромиальный конец, *extrémitas acromiális*. Медиальный грудинный конец ключицы вместе с частью тела изогнут кпереди и значительно утолщен. На этом конце имеется седловидная грудинная суставная поверхность, *fácies articuláris sternális*, для сочленения с грудиной. Акромиальный конец ключицы шире и тоньше медиального. Этот конец уплощен в вертикальном направлении и вместе с частью тела ключицы изогнут

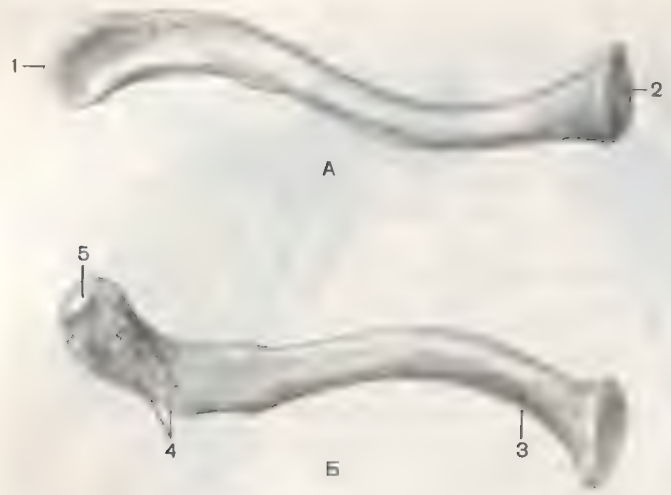

Рис. 61. Ключица, *clavicula*, правая.

А — вид сверху. Б — вид снизу. 1 — extremitas acromialis; 2 — extremitas sternalis; 3 — impressio lig. costoclavicularis; 4 — tuberculum conoideum et linea trapezoidea; 5 — facies articularis acromialis.

кзади. Акромиальный конец ключицы снабжен небольшой плоской суставной поверхностью для сочленения с соответствующей суставной поверхностью акромиона. Верхняя поверхность ключицы гладкая, а на нижней имеется **два бугорка:** конусовидный бугорок, *tubérculum conoídeum,* и вытянутый — трапециевидная линия, *línea trapezoídea.* К этим бугоркам прикрепляются связки.

СКЕЛЕТ СВОБОДНОЙ ЧАСТИ ВЕРХНЕЙ КОНЕЧНОСТИ

ПЛЕЧЕВАЯ КОСТЬ

Плечевая кость, *húmerus,* относится к типичным длинным трубчатым костям (рис. 62). Различают тело плечевой кости, *córpus húmeri,* и два конца — верхний (проксимальный) и нижний (дистальный). Верхний конец утолщен и образует головку плечевой кости, *cáput húmeri.* Головка шарообразная, обращена медиально и немного назад. По ее краю проходит неглубокая бороздка — анатомическая шейка, *cóllum anatómicum.* Сразу же за анатомической шейкой расположены два бугорка: большой бугорок, *tubérculum május,* лежит латерально, имеет три площадки для прикрепления мышц; малый бугорок, *tubérculum mínus,* расположен кпереди от большого. От каждого бугорка книзу идет по гребню: гребень большого бугорка,

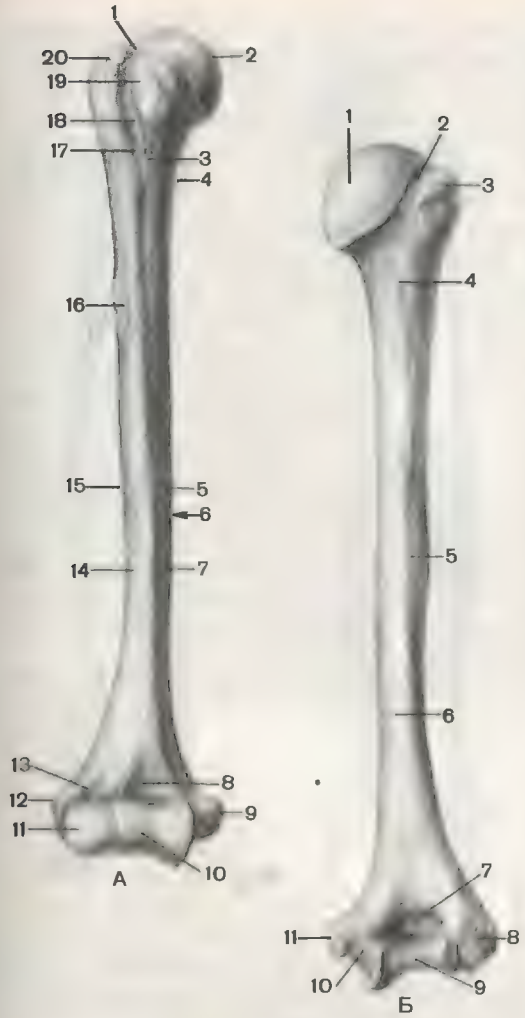

Рис. 62. Плечевая кость, *humerus,* правая.

А — вид спереди; 1 — collum anatomicum; 2 — caput humeri; 3 — crista tuberculi minoris; 4 — collum chirurgicum; 5 — for. nutricium; 6 — margo medialis; 7 — facies anterior medialis; 8 — fossa coronoidea; 9 — epicondylus medialis; 10 — throchlea; 11 — capitulum humeri; 12 — epicondylus lateralis; 13 — fossa radialis; 14 — facies anterior lateralis; 15 — margo lateralis; 16 — tuberositas deltoidea; 17 — crista tuberculi majoris; 18 — sul. intertubercularis; 19 — tuberculum minus; 20 — tuberculum majus. Б — вид сзади: 1 — caput humeri; 2 — collum anatomicum; 3 — tuberculum majus; 4 — collum chirurgicum; 5 — sul. nervi radialis; 6 — facies posterior; 7 — fossa olecrani; 8 — epicondylus lateralis; 9 — trochlea; 10 — sul. nervi ulnaris; 11 — epicondylus medialis.

crista tubérculi majóris, и гребень малого бугорка, *crista tubérculi minóris.* Между бугорками и книзу между гребнями проходит межбугорковая борозда, *súlcus intertuberculáris,* предназначенная для сухожилия длинной головки двуглавой мышцы плеча.

Ниже бугорков кость становится тоньше. Наиболее узкое место — между головкой плечевой кости и ее телом — это хирургическая шейка, *cóllum chirúrgicum;* здесь иногда случается перелом кости. Тело плечевой кости несколько скручено вдоль своей оси. В верхнем отделе оно имеет форму цилиндра, книзу становится трехгранным. На этом уровне различают заднюю поверхность, *fácies postérior,* медиальную переднюю поверхность, *fácies antérior mediális,* и ла-

теральную переднюю поверхность, *fácies antérior laterális*. Несколько выше середины тела кости на латеральной передней поверхности находится дельтовидная бугристость, *tuberósitas deltoídea*, к которой прикрепляется дельтовидная мышца. Ниже дельтовидной бугристости по задней поверхности плечевой кости проходит спиральная борозда лучевого нерва, *súlcus nérvi radiális*. Она начинается у медиального края кости, огибает кость сзади и заканчивается у латерального края внизу. Нижний конец плечевой кости расширен, немного загнут кпереди и заканчивается мыщелком плечевой кости, *cóndylus húmeri*. Медиальная часть мыщелка образует блок плечевой кости, *tróchlea húmeri*, для сочленения с локтевой костью предплечья. Латеральнее блока находится головка мыщелка плечевой кости, *capítulum húmeri*, для сочленения с лучевой костью. Спереди над блоком кости видна венечная ямка, *fóssa coronoídea*, куда входит при сгибании в локтевом суставе венечный отросток локтевой кости. Над головкой мыщелка плечевой кости также имеется ямка, но меньшего размера — лучевая ямка, *fóssa radiális*. Сзади над блоком плечевой кости находится большая ямка локтевого отростка, *fóssa olecráni*. Костная перегородка между ямкой локтевого отростка и венечной ямкой тонкая, иногда имеет отверстие.

С медиальной и латеральной сторон над мыщелком плечевой кости видны возвышения — надмыщелки: медиальный надмыщелок, *epicóndylus mediális*, и латеральный надмыщелок, *epicóndylus laterális*. На задней поверхности медиального надмыщелка проходит борозда локтевого нерва, *súlcus nérvi ulnáris*. Кверху этот надмыщелок переходит в медиальный надмыщелковый гребень, *crista supracondylária mediális*, который в области тела плечевой кости образует ее медиальный край, *márgo mediális*. Латеральный надмыщелок меньше медиального. Продолжением его вверх является латеральный надмыщелковый гребень, *crista supracondylária laterális*, составляющий на теле плечевой кости ее латеральный край, *márgo laterális*.

КОСТИ ПРЕДПЛЕЧЬЯ

Предплечье, *anterbráchium*, включает две кости: медиально расположенную локтевую кость и находящуюся латерально лучевую кость. Эти кости изогнуты таким образом, что, несмотря на их почти параллельное положение, они соприкасаются друг с другом только своими концами, а между телами образуется межкостное пространство предплечья (рис. 63). Каждая кость состоит из тела и двух концов. Тела костей на большем протяжении трехгранной формы, имеют три поверхности и три края: одна поверхность обращена назад (*fácies poste-*

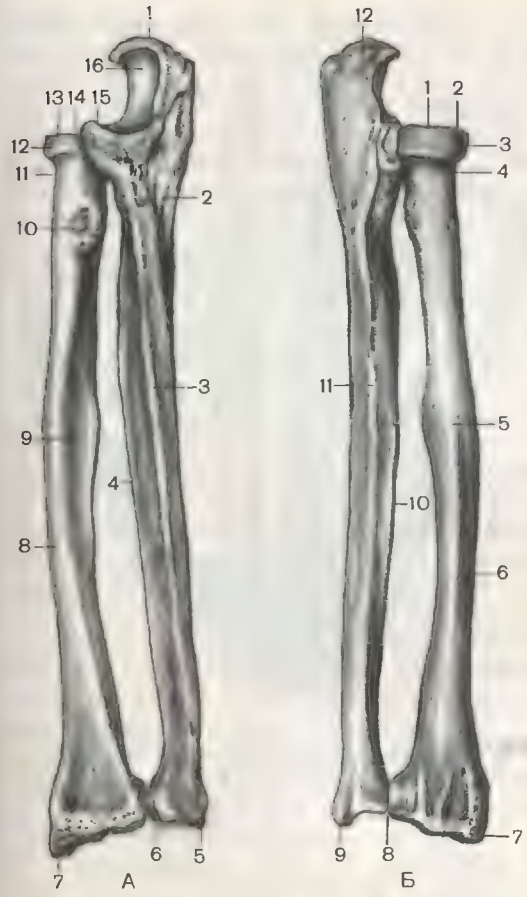

Рис. 63. Локтевая, *ulna*, и лучевая, *radius*, кости, правые.

А — вид спереди: 1 — olecranon; 2 — tuberositas ulnae; 3 — margo anterior ulnae; 4 — margo interosseus ulnae; 5 — processus styloideus ulnae; 6 — circumferentia articularis ulnae; 7 — processus styloideus radii; 8 — facies lateralis radii; 9 — facies anterior radii; 10 — tuberositas radii; 11 — collum radii; 12 — circumferentia articularis radii; 13 — caput radii; 14 — fovea articularis capitis radii; 15 — processus coronoideus; 16 — incisura trochlearis. Б — вид сзади: 1 — fovea articularis capitis radii; 2 — caput radii; 3 — circumferentia articularis radii; 4 — collum radii; 5 — margo posterior radii; 6 — facies posterior; 7 — processus styloideus radii; 8 — incisura ulnaris radii; 9 — processus styloideus ulnae; 10 — margo interossea; 11 — margo posterior ulnae; 12 — olecranon.

rior), другая — вперед (*fácies antérior*), третья — у лучевой кости латерально (*fácies laterális*), у локтевой — медиально (*fácies mediális*). Из трех краев один острый, отделяет переднюю поверхность от задней и обращен в межкостное пространство. Это межкостный край, *márgo interósseus*. Кроме общих признаков, каждая кость имеет характерные особенности.

Локтевая кость, *úlna* (см. рис. 63). Верхний (проксимальный) конец кости утолщен, на нем находится блоковидная вырезка, *incisúra trochleáris*, предназначенная для сочленения с блоком плечевой кости. Блоковидная вырезка заканчивается двумя отростками: более массивным задним — это локтевой отросток, *olécranon*, и небольшого размера передним венечным отростком, *procéssus coronoídeus*. На венечном отростке с лучевой (латеральной) стороны заметна небольшая лучевая вырезка, *incisúra radiális*, с которой сочленяется головка лучевой кости. Несколько ниже венечного отростка на-

ходится бугристость локтевой кости, *tuberósitas úlnae*. На передней стороне тела кости, примерно в средней его части, имеется крупное питательное отверстие. Нижний (дистальный) конец локтевой кости тоньше верхнего и заканчивается головкой локтевой кости, *cáput úlnae*, от которой с медиальной стороны отходит шиловидный отросток, *procéssus styloídeus*. Головка имеет суставную окружность, *circumferéntia articuláris*, для сочленения с лучевой костью. Нижняя поверхность головки плоская.

Лучевая кость, *rádius* (см. рис. 63). На проксимальном, менее объемистом конце кости находится головка лучевой кости, *cáput rádii*, с плоским углублением — суставной ямкой, *fóvea articuláris*, для сочленения с головкой мыщелка плечевой кости. Большую часть головки занимает суставная окружность, *circumferéntia articuláris*. Ниже головки хорошо обозначается шейка лучевой кости, *cóllum rádii*. Тотчас за шейкой на переднемедиальной стороне кости располагается бугристость лучевой кости, *tuberósitas rádii*, — место прикрепления двуглавой мышцы плеча. На расширенном дистальном конце лучевой кости с медиальной стороны имеется локтевая вырезка, *incisúra ulnáris*, в которую входит головка локтевой кости. С латеральной стороны кости от ее головки отходит книзу шиловидный отросток, *procéssus styloídeus*. На нижней поверхности дистального конца лучевой кости находится вогнутая запястная суставная поверхность, *fácies articuláris carpális*, разделенная на две части — для ладьевидной кости и для полулунной, а на задней поверхности хорошо вырисовываются бороздки, к которым прилежат сухожилия мышц.

КОСТИ КИСТИ

Кисть, *mánus*, имеет скелет, подразделяющийся на **кости запястья,** *óssa cárpi*, **пястные кости,** *óssa metacárpi*, и **кости пальцев (фаланги),** *ossa digitórum (phalánges)* (рис. 64).

Кости запястья

Запястье, *cárpus*, имеет восемь коротких (губчатых) костей, расположенных в два ряда. В первом верхнем (проксимальном) ряду, если рассматривать в медиальном направлении, находятся следующие кости: ладьевидная, полулунная, трехгранная и гороховидная. Нижний (дистальный) ряд составляют следующие кости: кость-трапеция, трапециевидная, головчатая и крючковидная. Названия костей отражают их форму. На поверхностях каждой из них имеются суставные площадки для сочленения с соседними костями.

Ладьевидная кость, *os scaphoídeum*, — самая крупная из костей первого ряда, имеет выпуклую поверхность. Латеральный

Рис. 64. Кости кисти, *ossa manus*, правой, тыльная поверхность.

1 — tuberositas phalangis distalis; 2 — corpus phalangis; 3 — basis phalangis; 4 — trochlea phalangis; 5 — ossa metacarpi II—V; 6 — basis metacarpalis; 7 — os hamatum; 8 — os pisiforme; 9 — os triquetrum; 10 — os lunatum; 11 — os scaphoideum; 12 — os capitatum; 13 — os trapezoideum; 14 — os trapezium; 15 — processus styloideus ossis metacarpi III; 16 — os metacarpale I; 17 — capitulum; 18 — phalanx proximalis; 19 — phalanx media; 20 — phalanx distalis.

конец кости образует направленный в сторону ладони бугорок ладьевидной кости, *tubérculum óssis scaphoídei*.

Полулунная кость, *os lunátum*, имеет также выпуклую проксимальную поверхность; дистальная ее поверхность вогнутая.

Трехгранная кость, *os triquétrum*, имеет небольшую плоскую суставную поверхность для сочленения с гороховидной костью.

Гороховидная кость, *os pisifórme*, — самая маленькая из всех костей запястья. По форме она напоминает горошину. Эта косточка находится в толще сухожилия локтевого сгибателя запястья и является сесамовидной костью.

Три кости первого ряда своими верхними (проксимальными) поверхностями обращены к костям предплечья и образуют эллипсоидной формы суставную головку. Дистальные поверхности этих костей направлены в сторону четырех костей запястья второго ряда.

Кость-трапеция, *os trapézium*, имеет большую седловидную суставную поверхность для сочленения с основанием I пястной кости. На ладонной поверхности этой кости находится борозда, которую с латеральной стороны ограничивает бугорок кости-трапеции, *tubérculum óssis trapézii*. **Трапециевидная кость,** *os trapezoídeum*, небольшого размера, по форме напоминает кость-трапецию. **Головчатая кость,** *os capitátum*, — самая большая из костей запястья. Характерным признаком этой кости

является наличие головки, направленной проксимально и несколько кнаружи. **Крючковидная кость,** *os hamátum,* имеет на ладонной поверхности у локтевого края загнутый в лучевую сторону крючок, *hámulus óssis hamáti*.

Кости запястья лежат в два ряда и образуют костный свод, выпуклая сторона которого обращена кзади, а вогнутая — кпереди (в сторону ладони). В результате на ладонной поверхности образуется борозда запястья, *súlcus cárpi,* ограниченная с лучевой стороны бугорком ладьевидной кости и бугорком кости-трапеции, а с локтевой стороны — крючком крючковидной кости и гороховидной костью.

Пястные кости

Пястные кости, *ossa metacarpi* (I—V), представляют собой короткие трубчатые кости. Счет ведется от большого пальца (I) к мизинцу (V). Каждая пястная кость состоит из основания, *básis metacarpális,* тела, *córpus metacarpále* и головки, *cáput metacarpále*. Тела пястных костей приблизительно трехгранной формы, концы каждой пястной кости утолщены, поэтому при соединении костей друг с другом между телами остаются межкостные промежутки. С ладонной стороны тела пястных костей слегка вогнуты, с тыльной — немного выпуклы. Основания II—V пястных костей снабжены на проксимальных концах плоскими суставными поверхностями для сочленения с костями второго ряда запястья, причем у II пястной кости суставная поверхность разделена выемкой на две части.

I пястная кость, *os metacarpále I,* короче и шире остальных, в основании ее имеется седловидная поверхность для сочленения с костью-трапецией. Самая длинная II пястная кость, затем по направлению к V пястной кости длина костей постепенно уменьшается. Основание пястных костей со II по V имеют боковые суставные поверхности, предназначенные для сочленения друг с другом. Головки пястных костей имеют форму полушария и заканчиваются выпуклой суставной поверхностью для сочленения с проксимальными фалангами пальцев. Головка I пястной кости несколько меньше, чем головки остальных пястных костей.

Кости пальцев

В кисти различают самый короткий и самый толстый из пальцев — **большой палец (I палец),** *póllex (dígitus prímus);* затем следуют **указательный палец (II палец),** *índex (dígitus secundus),* **средний палец (III палец),** *dígitus medius (tértius),* — самый длинный, **безымянный палец (IV палец),** *dígitus anuláris (quártus),* **мизинец (V палец),** *dígitus mínimus (quíntus).*

Кости пальцев, или **фаланги,** *ossa digitórum (phalánges),* представляют собой короткие трубчатой формы кости. У каждого пальца, кроме I (большого), имеется **три фаланги:** проксимальная, *phálanx proximális,* средняя, *phálanx média,* и дистальная, *phálanx distális*. Большой палец имеет только две фаланги — проксимальную и дистальную. Проксимальные фаланги самые длинные, дистальные — самые короткие. Наиболее длинные фаланги у среднего пальца.

Различают основание фаланги, *básis phalángis,* тело фаланги, *córpus phalángis,* и головку фаланги, *cáput phalángis*. Тела проксимальных и средних фаланг выпуклые в тыльную сторону и слабо вогнуты с ладонной стороны. На основании проксимальных фаланг имеется суставная ямка для сочленения с соответствующими пястными костями. Основания средних и дистальных фаланг также снабжены суставными поверхностями блоковидной формы для сочленения с головкой проксимально расположенной фаланги. Конец каждой дистальной (ногтевой) фаланги уплощен и образует бугристость дистальной фаланги, *tuberósitas phalángis distális*.

В костях верхней конечности, так же как и в других костях, имеются большие и малые питательные отверстия. Через эти отверстия проникают сосуды, питающие кость.

Вопросы для повторения

1. Назовите наиболее выступающие части костей верхней конечности: отростки, гребни, бугры (бугристости).
2. Назовите суставные поверхности на костях верхней конечности. Для чего предназначена каждая такая поверхность?
3. Сколько костей входит в состав кисти? Как называется каждая из этих костей?
4. Какими костными образованиями ограничена с медиальной и латеральной сторон борозда запястья?

КОСТИ НИЖНЕЙ КОНЕЧНОСТИ

ПОЯС НИЖНЕЙ КОНЕЧНОСТИ

Тазовая кость, *os cóxae,* как целая кость имеется у взрослых людей (рис. 65). До 14—16 лет эта кость состоит из соединенных хрящом трех отдельных костей: подвздошной, лобковой и седалищной. Тела этих костей на наружной их поверхности образуют вертлужную впадину, *acetábulum,* являющуюся суставной ямкой для головки бедренной кости. Вертлужная впадина глубокая, ограничена по окружности высоким краем, который на ее медиальной стороне прерывается вырезкой вертлужной впадины, *incisúra acetábuli*. Для сочленения с головкой бедренной кости в вертлужной впадине имеется полулунная поверхность, *fácies lunáta,* которая занимает периферическую часть вертлужной впадины. Центр вертлужной впадины — ямка вертлужной впадины, *fóssa acetábuli,* — шероховатый и несколько углубленный.

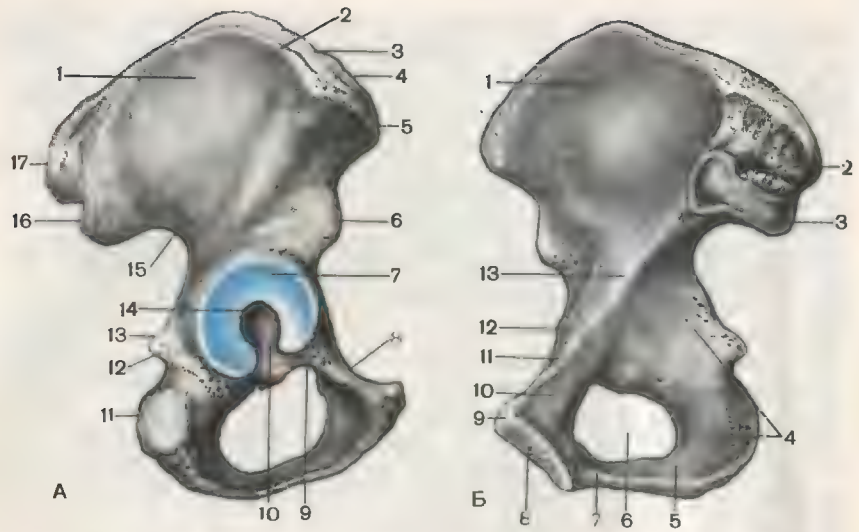

Рис. 65. Тазовая кость, *os coxae*, правая.

А — наружная поверхность: 1 — os ilium [ilii]; 2 — labium externum; 3 — linea intermedia; 4 — labium internum; 5 — spina iliaca anterior superior; 6 — spina iliaca anterior inferior; 7 — facies lunata; 8 — crista obturatoria; 9 — sul. obturatorius; 10 — incisura acetabuli; 11 — tuber ischiadicum; 12 — incisura ischiadica minor; 13 — spina ischiadica; 14 — fossa acetabuli; 15 — incisura ischiadica major; 16 — spina iliaca posterior inferior; 17 — spina iliaca posterior superior. Б — внутренняя поверхность: 1 — fossa iliaca; 2 — tuberositas iliaca; 3 — facies auricularis; 4 — corpus ossis ischii; 5 — ramus ossis ischii; 6 — for. obturatum; 7 — ramus inferior ossis pubis; 8 — facies symphysialis; 9 — tuberculum pubicum; 10 — ramus superior ossis pubis; 11 — pecten ossis pubis; 12 — eminentia iliopubica; 13 — linea arcuata.

Подвздошная кость, *os ílium (ílii)*, состоит из двух отделов: нижний утолщенный отдел — тело подвздошной кости, *córpus óssis ílli*, участвует в образовании вертлужной впадины; верхний, расширенный отдел — крыло подвздошной кости, *ála óssis ílii*. Крыло подвздошной кости представляет собой широкую изогнутую пластинку, истонченную в центре. К периферии костная пластинка утолщается, веерообразно расширяясь кверху, и заканчивается выпуклым краем — подвздошным гребнем, *crista iliaca*. На подвздошном гребне хорошо вырисовываются три шероховатые линии для прикрепления широких мышц живота: наружная губа, *lábium extérnum*, внутренняя губа, *lábium intérnum*, и промежуточная линия, *línea intermédia*. Подвздошный гребень спереди и сзади имеет костные выступы — верхние и нижние подвздошные ости. Спереди находится верхняя передняя подвздошная ость, *spína ilíaca antérior supérior*. Ниже ее, отделенная вырезкой, располагается нижняя передняя подвздошная ость, *spína ilíaca antérior inférior*.

На заднем конце гребня виден выступ — верхняя задняя подвздошная ость, *spína ilíaca postérior supérior*, а несколько ниже ее — нижняя задняя подвздошная ость, *spína ilíaca postérior inférior*.

На наружной поверхности крыла подвздошной кости заметны слабо выраженные три шероховатые линии. Из них лучше видна передняя ягодичная линия, *línea gluteális antérior*. Она самая длинная, начинается от верхней передней подвздошной ости, идет дугообразно по направлению к большой седалищной вырезке седалищной кости. Задняя ягодичная линия, *línea gluteális postérior*, значительно короче, расположена ниже предыдущей и ориентирована почти вертикально. Нижняя ягодичная линия, *línea gluteális inférior*, короче других линий, начинается между верхней и передней нижней подвздошными остями и идет пологой дугой над вертлужной впадиной до большой седалищной вырезки.

На внутренней вогнутой гладкой поверхности крыла подвздошной кости имеется пологое углубление — подвздошная ямка, *fóssa ilíaca*. Нижней границей подвздошной ямки является дугообразная линия, *línea arcuáta*. Началом этой линии является ушковидная поверхность, *fácies auriculáris*, ее передний край. Эта поверхность служит для сочленения с такой же поверхностью крестца. Дугообразная линия продолжается кпереди в подвздошно-лобковое возвышение. Над ушковидной поверхностью находится подвздошная бугристость, *tuberósitas ilíaca*, для прикрепления межкостных связок.

Лобковая кость, *os púbis*, имеет расширенную часть — тело и две ветви (см. рис. 65). Тело лобковой кости, *córpus óssis púbis*, образует передний отдел вертлужной впадины. От него вперед направляется верхняя ветвь лобковой кости, *rámus supérior óssis púbis*, несущая на себе подвздошно-лобковое возвышение, *eminéntia iliopúbica*, расположенное по линии сращения лобковой кости с подвздошной. Передняя часть верхней ветви резко изгибается книзу и рассматривается как нижняя ветвь лобковой кости, *rámus inférior óssis púbis*. В том месте, где верхняя ветвь переходит в нижнюю, в области медиального края находится овальная симфизиальная поверхность, *fácies symphysiális*, служащая для соединения с лобковой костью противоположной стороны. На верхней ветви лобковой кости, отступя от медиального конца примерно на 2 см, имеется лобковый бугорок, *tubérculum púbicum*, от которого латерально по заднему краю верхней ветви направляется лобковый гребень, *crista púbica*, продолжающийся далее кзади в подвздошно-лобковое возвышение на нижней поверхности верхней ветви лобковой кости. В направлении сзади наперед и медиально проходит запирательная борозда, *súlcus obturatórius*, для одноименных сосудов и нерва.

Седалищная кость, *os íschii* (ischium) (см. рис. 65), имеет утолщенное тело, *córpus óssis íschii,* которое дополняет снизу вертлужную впадину и переходит в ветвь седалищной кости, *rámus óssis íschii.* Тело седалищной кости составляет с ветвью угол, открытый кпереди. В области угла кость образует утолщение — седалищный бугор, *túber ischiádicum.* Выше этого бугра от заднего края тела отходит седалищная ость, *spina ischiádica,* которой разделяются две вырезки: нижняя — малая седалищная вырезка, *incisúra ischiádica mínor,* и большая седалищная вырезка, *incisúra ischiádica májor,* находящаяся на уровне верхнего края вертлужной впадины. Ветвь седалищной кости соединяется с нижней ветвью лобковой кости, замыкая, таким образом, снизу овальное запирательное отверстие, *forámen obturátum,* тазовой кости.

СКЕЛЕТ СВОБОДНОЙ ЧАСТИ НИЖНЕЙ КОНЕЧНОСТИ

БЕДРЕННАЯ КОСТЬ

Бедренная кость, *fémur (os femoris),* — самая большая и длинная трубчатая кость в организме человека (рис. 66). Как все длинные трубчатые кости, она имеет тело и два конца; на верхнем проксимальном конце располагается головка бедренной кости, *cáput óssis fémoris,* для соединения с тазовой костью. Суставная поверхность головки направлена медиально и вверх. На середине ее находится ямка головки бедренной кости, *fóvea cápitis fémoris,* — место прикрепления связки головки бедренной кости. Шейка бедренной кости, *cóllum fémoris,* соединяет головку с телом и образует с ним угол около 130°. На границе шейки и тела имеется два мощных костных бугра, называемых вертелами. Большой вертел, *trochánter májor,* расположен вверху и латерально, на его медиальной поверхности, обращенной к шейке, находится вертельная ямка, *fóssa trochantérica.* Малый вертел, *trochánter mínor,* находится у нижнего края шейки, медиально и сзади. Спереди оба вертела соединяет между собой межвертельная линия, *línea intertrochantérica,* сзади — межвертельный гребень, *crísta intertrochantérica.*

Тело бедренной кости, *córpus fémoris,* примерно цилиндрической формы, изогнуто выпуклостью кпереди и как бы скручено вокруг продольной оси. Тело кости гладкое, на задней поверхности имеется шероховатая линия, *línea áspera,* которая делится на медиальную и латеральную губы, *lábium mediále et lábium laterale.* На середине бедренной кости губы вплотную прилежат друг к другу, а по направлению кверху и книзу они расходятся. Кверху губы направля-

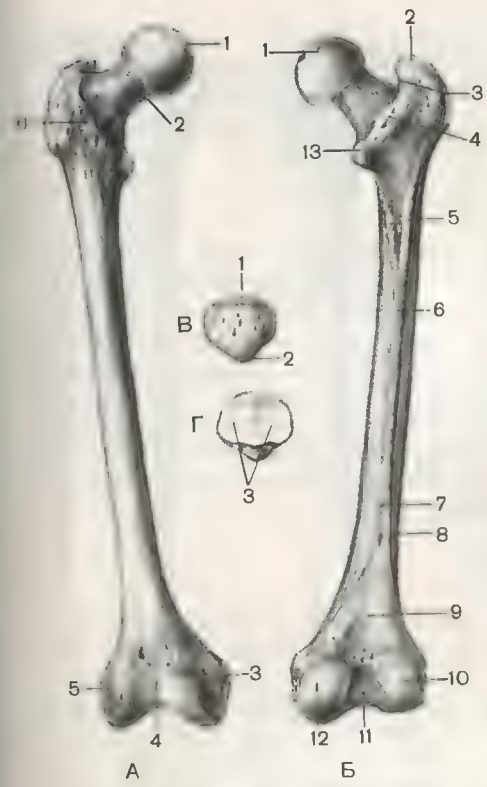

Рис. 66. Бедренная кость, *os femoris,* правая.

А — вид спереди: 1 — fovea capitis femoris; 2 — collum femoris; 3 — epicondylus medialis; 4 — facies patellaris; 5 — epicondylus lateralis; 6 — linea intertrochanterica. Б — вид сзади: 1 — caput femoris; 2 — trochanter major; 3 — fossa trochanterica; 4 — crista intertrochanterica; 5 — tuberositas glutea; 6 — linea aspera; 7 — labium mediale; 8 — labium laterale; 9 — facies poplitea; 10 — condylus lateralis; 11 — fossa intercondylaris; 12 — condylus medialis; 13 — trochanter minor. В и Г — надколенник: вид спереди (В) и вид сзади (Г): 1 — basis patellae; 2 — apex patellae; 3 — facies articularis.

ются к большому и малому вертелам бедренной кости. Латеральная губа значительно расширяется и утолщается, переходя в ягодичную бугристость, *tuberósitas glútea,* — место прикрепления большой ягодичной мышцы. Иногда ягодичная бугристость выступает как третий вертел, *trochánter tértius.* Медиальная губа продолжается в шероховатую гребенчатую линию, *línea pectínea.* У нижнего конца бедренной кости обе губы постепенно отдаляются одна от другой, ограничивая треугольной формы подколенную поверхность, *fácies poplítea.*

Дистальный конец бедренной кости расширен и образует два крупных округлых мыщелка, которые отличаются по величине и степени кривизны суставных поверхностей. Медиальный мыщелок, *cóndylus mediális,* больше, чем латеральный, *cóndylus laterális.* Располагаются они на одном уровне, так как бедренная кость в естественном положении наклонена так, что ее нижний конец находится ближе к срединной линии, чем верхний. Оба мыщелка с задней стороны отделяет друг от друга глубокая межмыщелковая ямка, *fóssa intercondylária.* Над суставной поверхностью медиального мыщелка находится медиальный надмыщелок, *epicóndylus mediális.* На латеральной стороне одноименного мыщелка

имеется меньших размеров латеральный надмыщелок, *epicóndylus laterális*. Спереди суставные поверхности мыщелков переходят друг в друга, образуя вогнутую надколенниковую поверхность, *fácies patelláris*, к которой прилежит своей задней стороной надколенник.

НАДКОЛЕННИК

Надколенник, *patélla,* представляет собой большую сесамовидную кость, заключенную в сухожилии четырехглавой мышцы бедра (см. рис. 66). Надколенник уплощен в переднезаднем направлении. Выделяют основание надколенника, *básis patéllae*, направленное кверху, и обращенную вниз верхушку надколенника, *ápex patéllae*. Суставная поверхность, *fácies articuláris*, надколенника сочленяется с надколенниковой поверхностью бедренной кости, передняя поверхность, *fácies antérior*, шероховатая и легко прощупывается через кожу.

КОСТИ ГОЛЕНИ

Голень, *crus,* состоит из двух костей: медиально расположенной большеберцовой кости и находящейся латерально малоберцовой кости (рис. 67). Обе относятся к длинным трубчатым костям; в каждой из них различают тело и два конца. Концы костей утолщены и несут на себе поверхности для соединения с бедренной костью вверху (большеберцовая кость) и с костями стопы внизу. Между костями находится межкостное пространство голени, *spátium interósseum crúris*.

Большеберцовая кость, *tíbia*. По длине эта кость занимает второе место в скелете человека и является наиболее толстой костью голени. Проксимальный конец кости значительно утолщен и имеет медиальный и латеральный мыщелки, *cóndylus mediális et cóndylus laterális*. Верхняя суставная поверхность, *fácies articuláris supérior*, обращена вверх и сочленяется с мыщелками бедренной кости. Суставные поверхности мыщелков большеберцовой кости отделены межмыщелковым возвышением, *eminéntia intercondyláris*, которое состоит из двух бугорков: медиального межмыщелкового бугорка, *tubérculum intercondyláre mediále*, и латерального межмыщелкового бугорка, *tubérculum intercondyláre laterále*. Впереди межмыщелкового возвышения расположено переднее межмыщелковое поле, *área intercondyláris antérior*, сзади — заднее межмыщелковое поле, *área intercondyláris postérior*. Ниже латерального мыщелка с латеральной его стороны и несколько кзади находится малоберцовая суставная поверхность, *fácies articuláris fibulares*, для сочленения с малоберцовой костью.

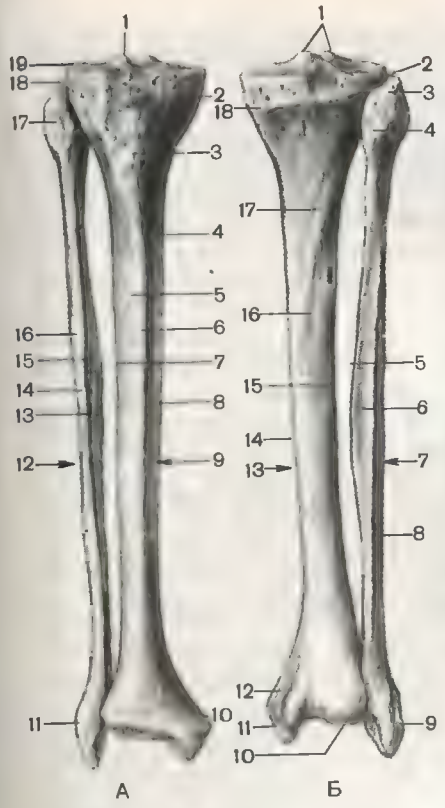

Рис. 67. Большеберцовая, *tibia*, и малоберцовая, *fibula*, кости, правые.

А — вид спереди: 1 — eminentia intercondylaris; 2 — condylus medialis; 3 — tuberositas tibiae; 4 — facies medialis; 5 — facies lateralis; 6 — margo anterior tibiae; 7 — margo interosseus tibiae; 8 — margo medialis; 9 — tibia; 10 — malleolus medialis; 11 — malleolus lateralis; 12 — fibula; 13 — margo interosseus fibulae; 14 — margo anterior fibulae; 15 — facies medialis; 16 — facies lateralis; 17 — caput fibulae; 18 — apex; 19 — condylus lateralis. Б — вид сзади: 1 — tubercula intercondyloidea laterale et mediale; 2 — condylus lateralis; 3 — apex; 4 — caput fibulae; 5 — margo interosseus fibulae; 6 — facies posterior; 7 — fibula; 8 — facies lateralis; 9 — malleolus lateralis; 10 — facies articularis malleoli; 11 — malleolus medialis; 12 — sul. malleolaris; 13 — tibia; 14 — margo medialis; 15 — margo interosseus tibiae; 16 — facies posterior; 17 — linea m. solei; 18 — condylus medialis.

Тело большеберцовой кости, *córpus tíbiae*, трехгранное. Передний край, *márgo antérior*, наиболее острый, хорошо прощупывается через кожу, вверху утолщается и образует бугристость большеберцовой кости, *tuberósitas tíbiae*, к которой прикрепляется четырехглавая мышца бедра. Латеральный край также острый и обращен в сторону малоберцовой кости, поэтому он известен как межкостный край, *márgo interósseus*. Медиальный край, *márgo mediális*, несколько закруглен. Кроме краев, в теле большеберцовой кости выделяют **три поверхности.** Медиальная поверхность, *fácies mediális*, гладкая, лежит непосредственно под кожей. Латеральная поверхность, *fácies laterális*, и задняя поверхность, *fácies postérior*, покрыты мышцами. На задней поверхности кости видна шероховатая линия камбаловидной мышцы, *línea músculi sólei*, которая идет от заднего края латерального мыщелка косо вниз и медиально; здесь начинается одноименная мышца. Ниже этой линии находится большое питательное отверстие, ведущее в канал, направленный дистально.

Дистальный конец большеберцовой кости расширен и имеет приблизительно четырехугольную форму. На латеральном крае

дистального конца большеберцовой кости находится малоберцовая вырезка, *incisúra fibuláris*, для соединения с малоберцовой костью. С медиальной стороны от большеберцовой кости книзу отходит медиальная лодыжка, *malleólus mediális*. Позади нее находится неглубокая лодыжковая борозда, *sulcus malleolaris*, для проходящего здесь сухожилия задней большеберцовой мышцы. На латеральной стороне медиальной лодыжки находится суставная поверхность лодыжки, *fácies articuláris malléoli*, которая под углом переходит в нижнюю суставную поверхность, *fácies articuláris inférior*, большеберцовой кости. Эти поверхности вместе с суставной поверхностью малоберцовой кости сочленяются с таранной костью предплюсны (стопы).

Малоберцовая кость, *fíbula*. Эта кость значительно тоньше большеберцовой и почти одинаковой с ней длины (см. рис. 67). На проксимальном утолщенном конце находится головка малоберцовой кости, *cáput fíbulae*. На ней выделяется направленная вверх верхушка головки малоберцовой кости, *ápex cápitis fíbulae*, а с медиальной стороны расположена суставная поверхность головки малоберцовой кости, *fácies articuláris cápitis fíbulae*, для сочленения с большеберцовой костью. Книзу головка суживается и при помощи шейки малоберцовой кости, *cóllum fíbulae*, переходит в тело кости.

Тело малоберцовой кости, *córpus fíbulae*, трехгранное, несколько скручено по своей продольной оси, в верхней части слегка искривлено в медиальном направлении. В теле различают передний край, *márgo antérior*, задний край, *márgo postérior*, и медиальный острый межкостный край, *márgo interósseus*. Этими краями ограничиваются **три поверхности:** латеральная поверхность, *fácies laterális*, задняя поверхность, *fácies postérior*, и медиальная поверхность, *fácies mediális*.

Нижний дистальный конец малоберцовой кости утолщен и образует латеральную лодыжку, *malléolus laterális*, которая длиннее, чем медиальная лодыжка большеберцовой кости. На медиальной поверхности латеральной лодыжки выделяется гладкая суставная поверхность лодыжки, *fácies articuláris malléoli*, для соединения с таранной костью. Позади суставной поверхности лодыжки находится ямка латеральной лодыжки, *fóssa malléoli laterális*, к которой прилежат сухожилия малоберцовых мышц.

КОСТИ СТОПЫ

Кости стопы, *óssa pédis*, так же как и кости кисти, подразделяются на три отдела: **кости предплюсны,** *óssa társi*, **плюсневые кости,** *óssa metatársi*, и **кости пальцев (фаланги),** *óssa digitórum (phalánges)* (рис. 68).

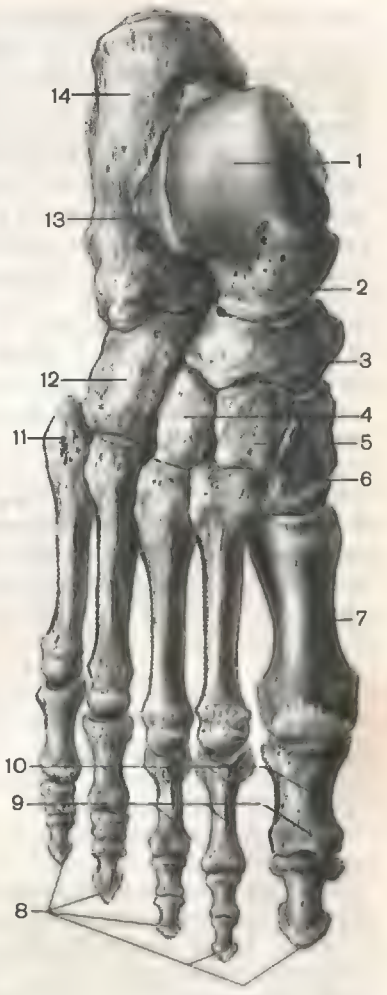

Рис. 68. Кости стопы, *ossa pedis*; вид сверху.

1 — talus; 2 — caput tali; 3 — os naviculare; 4 — os cuneiforme laterale; 5 — os cuneiforme intermedium; 6 — os cuneiforme mediale; 7 — os metatarsi I; 8 — phalanges distales; 9 — phalanges media; 10 — phalanges proximales; 11 — tuberositas ossis metatarsalis V; 12 — os cuboideum; 13 — processus lateralis tali; 14 — calcaneus.

Кости предплюсны

Кости предплюсны, *óssa társi*, включают семь губчатых костей, расположенных в два ряда. Проксимальный (задний) ряд составляют две крупные кости: таранная и пяточная; остальные пять костей предплюсны образуют дистальный (передний) ряд.

Таранная кость, *tálus*, имеет тело, *córpus táli*, головку, *cáput táli*, и узкую соединяющую их часть — шейку, *cóllum táli*. Тело таранной кости представляет собой наиболее крупную часть кости. Верхняя ее часть является блоком таранной кости, *tróchlea táli*, с тремя суставными поверхностями. Верхняя поверхность, *fácies supérior*, предназначена для сочленения с нижней суставной поверхностью большеберцовой кости.

Две другие суставные поверхности, лежащие по бокам блока: медиальная лодыжковая поверхность, *fácies malleoláris mediális*, и латеральная лодыжковая поверхность, *fácies malleoláris laterális*, сочленяются с соответствующими суставными поверхностями лодыжек большеберцовой и малоберцовой костей. Латеральная лодыжковая поверхность значительно больше медиальной и достигает латерального отростка таранной кости, *procéssus laterális táli*.

Позади блока от тела таранной кости отходит задний отросток таранной кости, *procéssus postérior táli*. Борозда сухожилия длинного сгибателя большого пальца стопы, *súlcus tendinis musculi fle-*

xoris hallucis longi, делит этот отросток на медиальный бугорок, *tubérculum mediále,* и латеральный бугорок, *tubérculum laterále.* На нижней стороне таранной кости находятся три суставные поверхности для сочленения с пяточной костью: передняя пяточная суставная поверхность, *fácies articuláris calcánea antérior;* средняя пяточная суставная поверхность, *fácies articuláris calcánea média,* и задняя пяточная суставная поверхность, *fácies articuláris calcánea postérior.* Между средней и задней суставными поверхностями находится борозда таранной кости, *súlcus táli.* Головка таранной кости направлена вперед и медиально. Для сочленения ее с ладьевидной костью служит закругленная ладьевидная суставная поверхность, *fácies articularis naviculáris.*

Пяточная кость, *calcáneus,* — самая большая кость стопы (см. рис. 68). Она располагается под таранной костью и значительно выступает из-под нее. Сзади тело пяточной кости имеет наклоненный книзу бугорок пяточной кости, *túber calcánei.* На верхней стороне тела пяточной кости выделяются три суставные поверхности: передняя таранная суставная поверхность, *fácies articuláris taláris antérior,* средняя таранная суставная поверхность, *fácies articuláris taláris média,* и задняя таранная суставная поверхность, *fácies articuláris taláris postérior.* Эти суставные поверхности соответствуют пяточным суставным поверхностям таранной кости. Между средней и задней суставными поверхностями видна борозда пяточной кости, *súlcus calcánei,* которая вместе с соответствующей бороздой на таранной кости образует пазуху предплюсны, *sínus társi,* вход в которую находится на тыле стопы с латеральной стороны.

От передневерхнего края пяточной кости с медиальной стороны отходит короткий и толстый отросток — опора таранной кости, *sustentáculum táli.* На латеральной поверхности пяточной кости проходит борозда сухожилия длинной малоберцовой мышцы, *súlcus tendínis musculi perónei (fibuláris) lóngi.* На дистальном (переднем) конце пяточной кости для сочленения с кубовидной костью имеется кубовидная суставная поверхность, *fácies articuláris cuboídea.*

Ладьевидная кость, *os naviculáre,* располагается медиально, между таранной костью и тремя клиновидными костями. Проксимальной вогнутой поверхностью она сочленяется с головкой таранной кости. Дистальная поверхность ладьевидной кости больше проксимальной; на ней имеются три суставные площадки для соединения с клиновидными костями. У медиального края заметна бугристость ладьевидной кости, *tuberósitas óssis naviculáris* (место прикрепления задней большеберцовой мышцы). На латеральной стороне ладьевидной кости

может быть непостоянная суставная поверхность для сочленения с кубовидной костью.

Клиновидные кости, *óssa cuneifórmia* (медиальная, промежуточная и латеральная), находятся кпереди от ладьевидной кости и располагаются в медиальной части стопы. Из всех костей медиальная клиновидная кость, *os cuneifórme mediále,* самая большая, сочленяется с основанием I плюсневой кости; промежуточная клиновидная кость, *os cuneifórme intermédium,* — со II плюсневой костью; латеральная клиновидная кость, *os cuneifórme laterále,* — с III плюсневой костью.

Кубовидная кость, *os cuboídeum,* находится с латеральной стороны стопы между пяточной костью и двумя последними плюсневыми костями. В местах соединения этих костей имеются суставные поверхности. Кроме того, на медиальной стороне кубовидной кости расположена суставная площадка для латеральной клиновидной кости, а несколько кзади и меньших размеров — для сочленения с ладьевидной костью. На нижней (подошвенной) стороне имеется бугристость кубовидной кости, *tuberósitas óssis cuboídea,* впереди которой проходит борозда сухожилия длинной малоберцовой мышцы, *súlcus tendínis musculi perónei (fibuláris) lóngi.*

Плюсневые кости

Плюсневые кости, *óssa metatársi,* представляют собой пять (см. рис. 68) трубчатых коротких костей. Самая короткая и толстая — I плюсневая кость, самая длинная — II. Как и в пястных костях, выделяют тело плюсневой кости, — *córpus metatarsale,* головку, *cáput metatarsále,* и основание, *básis metatrsális.* Тела плюсневых костей имеют призматическую форму с выпуклостью, обращенной в тыльную сторону. Основания снабжены суставными поверхностями для сочленения с костями предплюсны. Головка I плюсневой кости с подошвенной стороны разделена на две площадки, к которым прилежат сесамовидные кости. Основание I плюсневой кости образует сустав с медиальной клиновидной костью. Основания II и III костей сочленяются с промежуточной и латеральной клиновидными костями, а основания IV и V плюсневых костей — с кубовидной костью. На латеральной стороне V плюсневой кости находится бугристость V плюсневой кости, *tuberósitas óssis metatarsális V,* для прикрепления короткой малоберцовой мышцы.

Кости пальцев

Кости пальцев (фаланги), *óssa digitórum (phalánges),* стопы отличаются от костей пальцев кисти своими размерами: они значительно короче. У пальцев стопы, так же как и на кисти,

имеются проксимальная фаланга, *phálanx proximális,* средняя фаланга, *phálanx média,* и дистальная фаланга, *phálanx distális.* Исключение составляет большой палец (I палец), *hállux (digitus primus),* скелет которого состоит из двух фаланг: проксимальной и дистальной. Фаланги являются трубчатыми костями. Различают тело фаланги, *córpus phalángis,* головку фаланги, *cáput phalángis,* основание фаланги, *básis phalángis,* и два конца. Тела проксимальных и средних фаланг несколько выпуклы в тыльную сторону. Основание каждой проксимальной фаланги имеет уплощенную ямку, которая служит для образования сустава с головкой соответствующей плюсневой кости. На основании средних и дистальных фаланг имеется по две плоские ямки, разделенные гребешком для сочленения с головкой фаланги, расположенной более проксимально. Каждая дистальная (ногтевая) фаланга заканчивается бугорком, *tuberósitas phalángis distális.*

Кости предплюсны и плюсны не лежат в одной плоскости. Таранная кость расположена на пяточной, а ладьевидная — выше пяточной и кубовидной. Кости медиального края предплюсны приподняты по сравнению с ее латеральным краем. При таком взаиморасположении костей стопы формируются ее своды, которые обеспечивают пружинящую опору для нижней конечности. Свод стопы имеет выпуклость, обращенную кверху. Фактически стопа опирается на землю только в нескольких точках: сзади — это бугор пяточной кости, спереди — головки плюсневых костей, преимущественно II и V. Фаланги только слегка касаются земли.

Вопросы для повторения

1. Назовите выступы (бугры, линии) на тазовой, бедренной костях и костях голени, служащие местом начала и прикрепления мышц.
2. Назовите суставные поверхности на костях нижней конечности. Для чего предназначена каждая из них?
3. Сколько костей входит в состав стопы? Назовите их.
4. Какие кости стопы имеют борозды — места прилегания сухожилий мышц? Как называются эти борозды?

Кости скелета конечностей в фило- и онтогенезе

Две пары конечностей типичны почти для всех позвоночных. Так, у рыб имеются парные грудные и брюшные плавники, которые развиваются из мезенхимы боковых кожных складок.

В связи с выходом позвоночных из водной среды на сушу изменились условия их существования, что привело к значительной перестройке организма, в том числе и органов перемещения тела в пространстве. Плавники рыб являются простым гибким рычагом, приспособленным к движениям в жидкой среде. У наземных животных сформировались передние и задние конечности, скелет которых построен по типу костных рычагов, состоящих из нескольких звеньев и позволяющих передвигаться по земле.

Скелет конечностей состоит из поясов (плечевого и тазового) и свободных частей. Пояса в зачаточном виде имеются уже у рыб, но наибольшего своего развития они достигают у наземных видов, начиная с амфибий. Посредством поясов конечности соединяются с туловищем. Самую примитивную форму скелета плечевого пояса можно наблюдать у акуловых рыб. У них он состоит из дорсальной и вентральной хрящевых дужек, которые срастаются друг с другом ближе к брюшной стороне тела. От места сращения дужек с каждой стороны отходит свободная часть плавника. Из дорсальной хрящевой дужки примитивного плечевого пояса как у высших рыб, так и у наземных позвоночных в дальнейшем образуется лопатка. У лопатки формируется суставная ямка для сочленения со скелетом свободной части конечности. Из вентральной хрящевой дужки возникает кость — коракоид, который у амфибий, рептилий и птиц срастается с грудиной. У живородящих млекопитающих коракоид частично редуцируется и прирастает к лопатке в виде клювовидного отростка. Из этого же зачатка развивается еще один отросток, получивший название «прокоракоид», на основе которого затем образуется покровная кость — ключица. Ключица своим медиальным концом соединяется с грудиной, а латеральным — с лопаткой. Эти кости развиты у млекопитающих, у которых свободная часть конечности может совершать движения вокруг всех осей (грызуны, рукокрылые, обезьяны и человек). У животных, у которых движения конечностей (ног) при беге и плавании совершаются только вокруг одной оси (копытные, хищные и китообразные), ключицы редуцируются.

Тазовый пояс рыб находится в зачаточном состоянии и с позвоночным столбом не соединяется, так как рыбы крестца не имеют. У акуловых рыб тазовый пояс представлен дорсальной и вентральной хрящевыми дужками; от места их сращения между собой отходят задние плавники. Дорсальная хрящевая дужка тазового пояса гомологична дорсальной части плечевого пояса и у наземных животных развивается в подвздошную кость. Из вентральной хрящевой дужки происходят седалищная и лобковая кости, соответствующие коракоиду и прекоракоиду плечевого пояса. Эти три зачатка тазовой кости соединены друг с другом в том месте, где образуется суставная ямка для сочленения со свободным отделом задней конечности. У млекопитающих с возрастом все три кости сливаются в одну тазовую кость, а хрящ между ними полностью исчезает. Обе тазовые кости у высших позвоночных, особенно у обезьян и человека, соединяются вентральными концами, а с дорсальной стороны между ними вклинивается крестец. Таким образом формируется костное кольцо — таз. Таз у животных является опорой для

задних конечностей, а у человека — для нижних в связи с его вертикальным положением. У человека подвздошные кости значительно расширяются в латеральные стороны, принимая на себя функцию поддерживания внутренних органов брюшной полости.

Скелет свободной части конечностей у рыб состоит из ряда хрящевых или костных сегментов, расположенных в виде лучей и создающих твердую основу для плавников. В скелете конечностей наземных позвоночных произошла значительная перестройка и число лучей сократилось до пяти. Скелет передних и задних конечностей у животных, верхних и нижних конечностей у человека имеет общий план строения и представлен идущими друг за другом тремя звеньями: проксимальное звено (плечевая и бедренная кости), среднее звено (лучевая и локтевая кости, большеберцовая и малоберцовая кости) и дистальное звено (кости кисти и стопы). Проксимальные части кисти и стопы состоят из мелких костей, а дистальные части представляют собой пять свободных лучей, получивших название пальцев. Все указанные костные фрагменты гомологичны на обеих конечностях.

История развития дистального звена конечностей очень сложна. В связи с условиями существования наземных позвоночных в этом звене произошли значительные изменения: отдельные костные элементы срослись в одну кость или подверглись редукции. Реже наблюдается развитие дополнительных косточек, большинство из которых относится к сесамовидным (надколенник, гороховидная кость и др.). У наземных животных изменялась не только анатомия конечностей, видоизменялась и их постановка. Так, у амфибий и рептилий проксимальное звено свободных частей обеих пар конечностей расположено под прямым углом к туловищу, а изгиб между проксимальным звеном и средним также образует угол, открытый в медиальную сторону. У высших форм позвоночных свободный отдел располагается в сагиттальной плоскости по отношению к туловищу, причем проксимальное звено передней конечности поворачивается кзади, а проксимальное звено задней конечности — кпереди, в результате чего локтевой сустав обращен назад, а коленный сустав нижней конечности направлен вперед.

В процессе дальнейшего развития позвоночных передние конечности начали приспосабливаться к более сложной функции, чем задние. В связи с этим изменилось и их строение. Примером может служить крыло у птиц как летательный орган. У лазающих млекопитающих развилась хватательная конечность с противопоставлением большого пальца остальным. Этой функцией обладают все четыре конечности обезьяны.

Человек, единственный из всех позвоночных, приобрел вертикальное положение, стал опираться только на задние (нижние) конечности. Передние конечности человека, ставшие в связи с вертикальным положением верхними, полностью освободились от функции передвижения тела в пространстве, что дало им возможность совершать подчас очень тонкие движения. В связи с этим кости руки от костей ноги отличаются большей легкостью и тонким строением. Они соединяются между собой подвижно. Свобода движений верхней конечности у человека зависит также от наличия ключицы, которая отставляет свободную верхнюю конечность в сторону. Кисть человека особенно приспособилась к трудовой деятельности, а именно: кости запястья мелкие, подвижно соединенные друг с другом; пальцы удлинились и стали подвижными; большой палец расположен почти под прямым углом к пястным костям, очень подвижен и противопоставляется всем остальным пальцам, что обеспечивает хватательную функцию руки при выполнении сложной работы в процессе трудовой деятельности. Ф. Энгельс писал: «Рука, таким образом, является не только органом труда, она также и продукт его»[1].

Нижняя конечность человека выполняет функцию опоры, удерживания тела в вертикальном положении и перемещения его в пространстве. В связи с этим кости нижней конечности массивные, суставы между отдельными звеньями менее подвижны, чем в верхней конечности. Различная функция верхних и нижних конечностей у человека больше всего сказалась на дистальном звене — кисти и стопе.

Кисть развивается и совершенствуется как орган труда; стопа служит для опоры тела, на нее приходится вся его тяжесть. Пальцы стопы не играют значительной роли в опоре, они сильно укоротились. Большой палец расположен в одном ряду с другими пальцами и не отличается особой подвижностью.

Стопа представляет собой сложное в механическом отношении сводчатое образование, благодаря чему она служит пружинящей опорой, от которой зависит сглаживание толчков и сотрясений при ходьбе, беге и прыжках.

В онтогенезе у человека зачатки конечностей появляются на 3-й неделе эмбриональной жизни в виде скопления мезенхимных клеток в боковых складках тела зародыша, напоминающих собой плавники рыб. Складки расширяются и образуют пластинки, дающие начало кистям и несколько позже стопам. В этих зачатках нельзя еще различить пальцы; последние формируются позже в виде 5 лучей. Последовательность дальнейшего развития элементов будущих конечностей наблюдается в направлении от дистального звена к проксимальному как на верхней, так и на нижней конечности.

Все кости конечностей, за исключением ключиц, которые развиваются на основе соединительной ткани, минуя стадию хряща, проходят три стадии развития. При этом диафизы всех костей окостеневают в утробном периоде, а эпифизы и апофизы — после рождения (табл. 6). Лишь некоторые эпифизы на-

[1] *Маркс К., Энгельс Ф.* Соч., 2-е изд., т. 20, с. 488.

Таблица 6. **Точки окостенения в костях конечностей, появляющиеся после рождения**

Кость	Место появления точки окостенения	Срок появления	Срок сращения с телом кости, годы
Лопатка	Шейка лопатки	Конец 2-го месяца	3—7
	Клювовидный отросток	1 год	15—17
	Акромион	15—18 лет	18—19
	Медиальный край	15—19 »	20—21
Ключица (тело минует хрящевую стадию)	Грудной конец	16—18 »	20—25
Плечевая кость	Головка	1 год (7 мес внутриутробного развития — 2 года)	3—7
	Большой бугорок	1—5 лет	3—7
	Малый бугорок	1—5 »	15—25
	Головка мыщелка	1—5 »	13—21
	Латеральный надмыщелок	4—18 »	13—21
	Медиальный надмыщелок	4—11 »	13—21
	Блок	7—16 »	13—21
Локтевая кость	Проксимальный эпифиз	7—14 лет	13—20
	Дистальный эпифиз	3—14 »	15—25
Лучевая кость	Проксимальный эпифиз	2,5—10 »	13—21
	Дистальный эпифиз	4—9 »	15—25
Запястье	Головчатая кость	1 год	
	Крючковидная »	1 »	
	Трехгранная »	6 мес — 7,5 года	
	Полулунная »	6 » — 9,5 »	
	Ладьевидная »	2,5—9 лет	
	Кость-трапеция	1,5—10 »	
	Трапециевидная кость	2,5—9 »	
	Гороховидная »	6,5—16,5 года	
Пястные кости	Эпифизы	10 мес — 7 лет	15—25
Фаланги	Эпифизы	5 » — 7 »	14—21
Тазовая кость	Гребень, ости, седалищный бугор, лобковый бугор	13—15 »	20—25
Бедренная кость	Головка	1—2 »	15—22
	Большой вертел	1,5—9 »	14—25
	Малый вертел	6—14 »	14—22
	Нижний эпифиз	6 мес внутриутробного развития — 3 мес 1-го года жизни	15—24
Надколенник		2—6 лет	
Большеберцовая кость	Проксимальный эпифиз	7 мес внутриутробного развития — 4 года	16—25
	Бугристость	6—16 лет	17—24
	Дистальный эпифиз	1—2 года	14—24
Малоберцовая кость	Проксимальный эпифиз	2—6 лет	17—25
	Дистальный эпифиз	3 мес — 3 года	15—25

Продолжение

Кость	Место появления точки окостенения	Срок появления	Срок сращения с телом кости, годы
Предплюсна	Пяточная, таранная, кубовидная кости	5—6 мес внутриутробного развития — 1 год	
	Бугор пяточной кости	5—12 лет	12—22
	Латеральная клиновидная кость	9 мес внутриутробного развития — 3—5 года	
	Медиальная клиновидная кость	9 мес внутриутробного развития — 4 года	
	Промежуточная клиновидная кость	9 мес внутриутробного развития — 5 лет	
	Ладьевидная кость	3 мес внутриутробного развития — 5 лет	
Плюсневые кости	Эпифизы	1,5—7 лет	13—22
Фаланги	Эпифизы	1,5—7,5 года	11—22

чинают окостеневать незадолго до рождения. В каждой части закладывается определенное число точек окостенения, которые появляются в известном порядке. В диафизах трубчатых костей первичная точка окостенения появляется на II — в начале III мес внутриутробной жизни и растет в направлении проксимального и дистального эпифизов. Эпифизы этих костей у новорожденных еще хрящевые, и вторичные точки окостенения в них образуются после рождения, в течение первых 5—10 лет. Прирастают костные эпифизы к диафизам после 15—17 и даже после 20 лет.

Развитие отдельных костей верхней и нижней конечностей

Лопатка. В области шейки будущей лопатки в конце II мес внутриутробной жизни закладывается первичная точка окостенения. Из этой точки окостеневают тело и ость лопатки. В конце 1-го года жизни ребенка самостоятельная точка окостенения закладывается в клювовидном отростке, а в 15—18 лет — в акромионе. Сращение клювовидного отростка с лопаткой происходит на 15—19-м году. Добавочные точки окостенения, возникающие в лопатке вблизи ее медиального края в 15—19 лет, сливаются с основными на 20—21-м году.

Ключица. Окостеневает рано. Точка окостенения появляется на 6—7-й неделе развития в середине соединительнотканного зачатка (эндесмальное окостенение). Из этой точки формируются тело и акромиальный конец ключицы, которая у новорож-

денного уже почти полностью построена из костной ткани. В грудинном конце ключицы образуется хрящ, в котором ядро окостенения появляется лишь на 16—18-м году и срастается с телом кости к 20—25 годам.

Плечевая кость. В проксимальном эпифизе образуются три вторичные точки окостенения: в головке чаще на 1-м году жизни ребенка, в большом бугорке на 1—5-м году и в малом бугорке на 1—5-м году. Срастаются эти точки окостенения к 3—7 годам, а присоединяются к диафизу в 13—25 лет. В головке мыщелка плечевой кости (дистальный эпифиз) точка окостенения закладывается от периода новорожденности до 5 лет, в латеральном надмыщелке — в 4—6 лет, в медиальном — в 4—11 лет; срастаются все части с диафизом кости к 13—21 году.

Локтевая кость. Точка окостенения в проксимальном эпифизе закладывается в 7—14 лет. Из нее возникает локтевой отросток с блоковидной вырезкой. В дистальном эпифизе точки окостенения появляются в 3—14 лет, костная ткань разрастается и образует головку и шиловидный отросток. С диафизом проксимальный эпифиз срастается в 13—20 лет, а дистальный — на 15—25-м году.

Лучевая кость. В проксимальном эпифизе точка окостенения закладывается в 2,5 –10 лет, а прирастает он к диафизу в 13—25 лет.

Запястье. Окостенение хрящей, из которых развиваются кости запястья, начинается после рождения. На 1—2-м году жизни ребенка точка окостенения появляется в головчатой и крючковидной костях, на 3-м (6 мес — 7,5 года) — в трехгранной, на 4-м (6 мес — 9,5 года) — в полулунной, на 5-м (2,5—9 лет) — в ладьевидной, на 6—7-м (1,5—10 лет) — в кости-трапеции и трапециевидной кости и на 8-м (6,5– 16,5 года) — в гороховидной кости. (В скобках показана вариабельность периода окостенения.)

Пястные кости. Закладка пястных костей происходит значительно раньше, чем запястных. В диафизах пястных костей точки окостенения закладываются на 9—10-й неделе внутриутробной жизни, кроме I пястной кости, в которой точка окостенения появляется на 10—11-й неделе. Эпифизарные точки окостенения появляются в пястных костях (в их головках) от 10 мес до 7 лет. Срастается эпифиз (головка) с диафизом пястной кости в 15—25 лет.

Фаланги. Точки окостенения в диафизах дистальных фаланг появляются в середине II месяца внутриутробной жизни, в проксимальных фалангах — в начале III месяца и в средних — в конце III месяца. В основании фаланг точки окостенения закладываются в возрасте от 5 мес до 7 лет, а прирастают к телу на 14—21-м году. В сесамовидных костях I пальца кисти точки окостенения определяются на 12—15-м году.

Тазовая кость. Хрящевая закладка тазовой кости окостеневает из трех первичных точек окостенения и нескольких дополнительных. Раньше всего, на IV месяце внутриутробной жизни, появляется точка окостенения в теле седалищной кости, на V месяце — в теле лобковой кости и на VI месяце — в теле подвздошной кости. Хрящевые прослойки между костями в области вертлужной впадины сохраняются до 13—16 лет. В 13—15 лет появляются вторичные точки окостенения в гребне, остях, в хряще вблизи ушковидной поверхности, в седалищном бугре и лобковом бугорке. С тазовой костью они срастаются к 20 –25 годам.

Бедренная кость. В дистальном эпифизе точка окостенения закладывается незадолго до рождения или вскоре после рождения (до 3 мес). В проксимальном эпифизе на 1-м году появляется точка окостенения в головке бедренной кости (от новорожденности до 2 лет), в 1,5—9 лет — в большом вертеле, в 6—14 лет — в малом вертеле. Синостоз диафиза с эпифизами и апофизами бедренной кости происходит в период от 14 до 22 лет.

Надколенник. Окостеневает из нескольких точек, появляющихся в 2—6 лет после рождения и сливающихся в одну кость к 7 годам жизни ребенка.

Большеберцовая кость. В проксимальном эпифизе точка окостенения закладывается незадолго до рождения или после рождения (до 4 лет). В дистальном эпифизе она появляется до 2-го года жизни. С диафизом дистальный эпифиз срастается в 14—24 года, а проксимальный эпифиз — в возрасте от 16 до 25 лет.

Малоберцовая кость. Точка окостенения в дистальном эпифизе закладывается до 3-го года жизни ребенка, в проксимальном — на 2—6-м году. Дистальный эпифиз срастается с диафизом в 15—25 лет, проксимальный — в 17—25 лет.

Кости предплюсны. У новорожденного уже имеется три точки окостенения: в пяточной, таранной и кубовидной костях. Точки окостенения появляются в таком порядке: в пяточной кости — на VI месяце внутриутробной жизни, в таранной — на VII—VIII, в кубовидной — на IX месяце. Остальные хрящевые закладки костей окостеневают после рождения. В латеральной клиновидной кости точка окостенения образуется в 9 мес — 3,5 года, в медиальной клиновидной — в 9 мес — 4 года, в промежуточной клиновидной — в 9 мес — 5 лет; ладьевидная окостеневает в период от III месяца внутриутробной жизни до 5 лет. Добавочная точка окостенения в бугре пяточной кости закладывается на 5—12-м году и срастается с пяточной костью в 12—22 года.

Плюсневые кости. Точки окостенения в эпифизах возникают в 1,5—7 лет, срастаются эпифизы с диафизами после 13—22 лет.

Фаланги. Диафизы начинают окостеневать на III месяце внутриутробной жизни, точки окостенения в основании фаланг появляются в 1,5—7,5 года, прирастают эпифизы к диафизам в 11—22 года.

Варианты и аномалии развития скелета конечностей

Варианты и аномалии развития скелета конечностей многочисленны.

Лопатка. Глубина вырезки лопатки варьирует, иногда ее края срастаются и вместо вырезки образуется отверстие. В редких случаях точка окостенения в акромионе не прирастает к ости лопатки. В результате между акромионом и остью в течение всей жизни сохраняется хрящевая прослойка.

Ключица. Изгибы ее могут варьировать. Конусовидный бугорок и трапециевидная линия на ключице не всегда определяются.

Плечевая кость. Над медиальным надмыщелком может быть отросток — *procéssus supracondyláris*. Иногда он очень длинный и, загибаясь, образует отверстие.

Локтевая и лучевая кости. Локтевой отросток не срастается с телом локтевой кости. Лучевая кость может отсутствовать (редкая аномалия).

Кости кисти. В редких случаях развиваются добавочные кости запястья, в частности центральная кость, *os centrále*. Возможно развитие добавочных пальцев (полидактилия). Добавочный палец обычно располагается со стороны мизинца, реже со стороны большого пальца.

Тазовая кость. В центре подвздошной ямки может быть отверстие. В отдельных случаях подвздошные ости сильно удлинены.

Бедренная кость. Ягодичная бугристость сильно выражена, на ее месте образуется бугор — третий вертел, *trochánter tértius*.

Кости голени. Тело большеберцовой кости может быть не трехгранным, а уплощенным.

Кости стопы. Возможно развитие добавочных костей предплюсны. Так, задний отросток таранной кости превращается в самостоятельную треугольную кость *(os trigónum)*; медиальная клиновидная кость разделяется на две самостоятельные кости и др.

На стопе, как и на кисти, могут быть добавочные пальцы.

Вопросы для повторения

1. Все ли кости конечностей проходят в своем развитии хрящевую стадию?
2. Почему у человека локтевой сустав обращен назад, а гомологичный ему вперед?
3. В каких хрящевых закладках костей точки окостенения появляются до рождения?
4. В каком порядке появляются точки окостенения в костях запястья и предплюсны?
5. Назовите варианты и аномалии развития костей конечностей.

УЧЕНИЕ О СОЕДИНЕНИЯХ КОСТЕЙ — АРТРОЛОГИЯ (ARTROLOGIA)

Раздел анатомии, посвященный учению о соединениях костей, называется артрологией *(arthrológia,* от греч. *arthron* — сустав).

Соединения костей объединяют кости скелета в единое целое. Они удерживают их друг возле друга и обеспечивают им бóльшую или меньшую подвижность. Соединения костей имеют различное строение и обладают такими физическими свойствами, как прочность, упругость, подвижность, что связано с выполняемой ими функцией.

КЛАССИФИКАЦИЯ СОЕДИНЕНИЙ КОСТЕЙ

Выделяют три вида соединений костей (рис. 69).

1. Непрерывные соединения, в которых между костями имеется прослойка соединительной ткани или хряща. Щель или полость между соединяющимися костями отсутствует.

2. Прерывные соединения, или суставы (синовиальные соединения), характеризуются наличием между костями полости и синовиальной мембраны, выстилающей изнутри суставную капсулу.

3. Симфизы, или полусуставы, имеют небольшую щель в хрящевой или соединительнотканной прослойке между соединяющимися костями (переходная форма от непрерывных соединений к прерывным).

НЕПРЕРЫВНЫЕ СОЕДИНЕНИЯ КОСТЕЙ

Непрерывные соединения имеют большую упругость, прочность и, как правило, ограниченную подвижность. В зависимости от вида ткани, соединяющей кости, выделяют три вида непрерывных соединений: 1) фиброзные соединения, 2) синхондрозы (хрящевые соединения) и 3) костные соединения.

Фиброзные соединения, *articulatiónes fibrósae,* являются прочными соединениями костей при помощи плотной волокнистой соединительной ткани. Выделено три вида фиброзных соединений: синдесмозы, швы и вколачивание.

Синдесмоз, *syndesmósis,* образован соединительной тканью, коллагеновые волокна которой срастаются с надкостницей соединяющихся костей и переходят в нее без четкой гра-

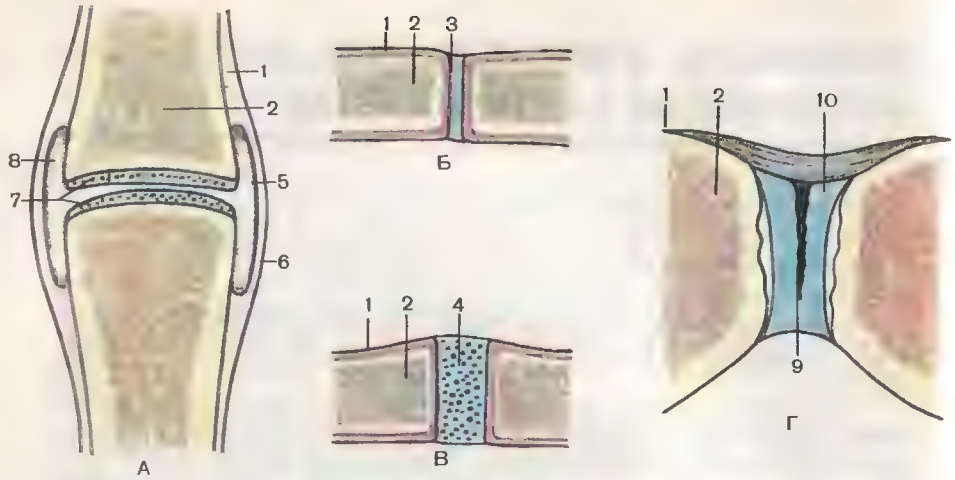

Рис. 69. Виды соединений костей (схема).

А — сустав. Б — синдесмоз. В — синхондроз. Г — симфиз (гемиартроз). 1 — надкостница; 2 — кость; 3 — волокнистая соединительная ткань; 4 — хрящ; 5 — синовиальная мембрана; 6 — фиброзная мембрана; 7 — суставной хрящ; 8 — суставная полость; 9 — щель в межлобковом диске; 10 — межлобковый диск

ницы. К синдесмозам относятся связки и межкостные перепонки. *Связки, ligaménta,* представляют собой толстые пучки или пластины, образованные плотной волокнистой соединительной тканью. В большинстве своем связки перекидываются от одной кости к другой и подкрепляют прерывные соединения (суставы) или являются тормозом, ограничивающим их движения. В позвоночном столбе встречаются связки, образованные эластической соединительной тканью, имеющей желтоватый цвет. Поэтому такие связки получили название *желтых, ligaménta fláva.* Желтые связки натянуты между дугами позвонков. Они растягиваются при сгибании позвоночного столба вперед (сгибание позвоночника) и в силу своих эластических свойств вновь укорачиваются, способствуя разгибанию позвоночного столба.

Межкостные перепонки, membránae interósseae, натянуты между диафизами длинных трубчатых костей. Нередко межкостные перепонки, связки служат местом начала мышц.

Ш о в, *sutúra,* — разновидность фиброзного соединения, в котором между краями соединяющихся костей имеется узкая соединительнотканная прослойка. Соединение костей швами встречается только в черепе. В зависимости от конфигурации краев соединяющихся костей выделяют *зубчатый шов, sutúra serráta; чешуйчатый шов, sutúra squamósa,* и *плоский шов, sutúra plána.* У зубчатого шва зазубренные края одной кости входят в промежутки между зубцами края другой кости, а прослойкой между ними является соединительная ткань. Если соединяющиеся края плоских костей имеют косо срезанные по-

верхности и накладываются друг на друга в виде чешуи, то образуется чешуйчатый шов. В плоских швах с помощью тонкой соединительнотканной прослойки соединяются между собой ровные края двух костей.

Особым видом фиброзного соединения является в к о л а ч и в а н и е, *gomphósis* (например, *зубоальвеолярное соединение, articulátio dentoalveoláris*). Этим термином обозначают соединение зуба с костной тканью зубной альвеолы. Между зубом и костью имеется тонкая прослойка соединительной ткани — п е р и о д о н т, *periodóntum.*

Синхондрозы, *synchondróses,* представляют собой соединения костей с помощью хрящевой ткани. Такие соединения характеризуются прочностью, малой подвижностью, упругостью вследствие эластических свойств хряща. Степень подвижности костей и амплитуда пружинящих движений в таком соединении зависят от толщины и строения хрящевой прослойки между костями. Если хрящ между соединяющимися костями существует в течение всей жизни, то такие синхондрозы являются постоянными. В тех случаях, когда хрящевая прослойка между костями сохраняется до определенного возраста (например, клиновидно-затылочный синхондроз), это временное соединение, хрящ которого замещается костной тканью. Такое замещенное костной тканью соединение называют костным соединением — **синостозом,** *synostósis* (BNA).

ПРЕРЫВНЫЕ, ИЛИ СИНОВИАЛЬНЫЕ, СОЕДИНЕНИЯ КОСТЕЙ (СУСТАВЫ)

Синовиальные соединения (суставы), *articulatiónes synoviáles,* являются наиболее совершенными видами соединения костей. Они отличаются большой подвижностью, разнообразием движений. В каждый сустав входят суставные поверхности костей, покрытые хрящом, суставная капсула, суставная полость с небольшим количеством синовиальной жидкости. В некоторых суставах есть еще вспомогательные образования в виде суставных дисков, менисков и суставной губы.

С у с т а в н ы е п о в е р х н о с т и, *fácies articuláres,* в большинстве случаев у сочленяющихся костей соответствуют друг другу — они конгруэнтные (от лат. cóngruens — соответствующий, совпадающий). Если одна суставная поверхность выпуклая (суставная головка), то вторая, сочленяющаяся с ней, в равной мере вогнутая (суставная впадина). В некоторых суставах эти поверхности не соответствуют друг другу либо по форме, либо по величине (инконгруэнтны).

С у с т а в н о й х р я щ, *cartilágo articularis,* как правило, гиалиновый, у отдельных суставов (височно-нижнечелюстной) — волокнистый, имеет толщину 0,2—6,0 мм. Он состоит из трех слоев (зон): *поверхностного, zóna superficiális; промежуточного, zóna intermédia,* и *глубокого, zóna profúnda.* Хрящ сглаживает

неровности суставных поверхностей костей, при движении амортизирует толчки. Чем большую нагрузку испытывает сустав под действием силы тяжести, тем больше толщина суставных хрящей на сочленяющихся поверхностях. Суставной хрящ, как правило, ровный, гладкий; постоянно увлажнен синовиальной жидкостью, которая облегчает движения в суставах. В суставном хряще нет кровеносных и лимфатических сосудов, его питание осуществляется за счет синовиальной жидкости.

Суставная капсула, *cápsula articuláris,* прикрепляется к сочленяющимся костям вблизи краев суставных поверхностей или отступя на некоторое расстояние от них; она прочно срастается с надкостницей, образуя замкнутую суставную полость. Капсула имеет два слоя: наружный — *фиброзная мембрана, membrána fibrósa (strátum fibrósum),* и внутренний — *синовиальная мембрана, membrána synoviális (strátum synoviále).* Фиброзная мембрана толще и прочнее синовиальной и состоит из плотной волокнистой соединительной ткани с преимущественным продольным направлением волокон. Местами фиброзная мембрана образует утолщения — *связки, ligaménta,* укрепляющие суставную сумку. Это *капсульные связки, ligg. capsulária,* если они располагаются в толще фиброзной мембраны капсулы. Связки могут располагаться вне капсулы (не срастаясь с ней), тогда это *внекапсульные связки, ligg. extracapsulária.* Встречаются также связки, расположенные в толще капсулы сустава между ее фиброзной и синовиальной мембранами, — *внутрикапсульные связки, ligg. intracapsulária.* Внутрикапсульные связки со стороны полости сустава всегда покрыты синовиальной мембраной. Толщина и форма связок зависит от особенностей строения сустава и действующей на него силы тяжести. Связки выполняют также функцию пассивных тормозов, ограничивая движеня в суставе.

Синовиальная мембрана тонкая, покрыта плоскими клетками. Она изнутри выстилает фиброзную мембрану и продолжается на поверхность кости, не покрытую суставным хрящом. Синовиальная мембрана имеет небольшие выросты, обращенные в полость сустава, — *синовиальные ворсинки, villi synoviáles,* которые очень богаты кровеносными сосудами. Эти ворсинки значительно увеличивают поверхность мембраны. В местах, где сочленяющиеся поверхности инкогруэнтны, синовиальная мембрана обычно образует *синовиальные складки, plicae synovialis,* большей или меньшей величины. Наиболее крупные синовиальные складки (например, в коленном суставе) имеют выраженные скопления жировой ткани. Внутренняя поверхность суставной капсулы (синовиальная мембрана) всегда увлажнена *синовиальной жидкостью, synóvia,* которая выделяется синовиальной мембраной и вместе со слущивающимися хрящевыми и плоскими соединительнотканными клетками образует слизеподобное вещество, смачивающее покрытые хрящом суставные поверхности и устраняющее их трение друг о друга.

Суставная полость, *cávum articuláre,* представляет собой щелевидное пространство между покрытыми хрящом суставными поверхностями. Она ограничена синовиальной мембраной суставной капсулы, содержит небольшое количество синовиальной жидкости. Форма суставной полости зависит от формы сочленяющихся поверхностей, наличия или отсутствия внутри сустава вспомогательных образований (суставной диск или мениск) либо внутрикапсульных связок.

Суставные диски и мениски, *disci et menisci articuláres,* — это различной формы хрящевые пластинки, которые располагаются между не полностью соответствующими друг другу (инконгруэнтными) суставными поверхностями. Диск представляет собой обычно сплошную пластинку, сращенную по наружному краю с суставной капсулой (см. «Височно-нижнечелюстной сустав»), и, как правило, разделяет суставную полость на две камеры (два этажа). Мениски — это несплошные хрящевые или соединительнотканные пластинки полулунной формы, которые вклиниваются между суставными поверхностями (см. «Коленный сустав»).

Диски и мениски способны смещаться при движениях. Они как бы сглаживают неровности сочленяющихся поверхностей, делают их конгруэнтными, амортизируют сотрясения и толчки при передвижении.

Суставная губа, *lábrum articuláre,* расположена по краю вогнутой суставной поверхности, дополняет и углубляет ее (например, в плечевом суставе). Она прикреплена своим основанием к краю суставной поверхности, а внутренней вогнутой поверхностью обращена в полость сустава.

Синовиальные сумки, *búrsae synoviáles,* представляют собой выпячивания синовиальной мембраны в истонченных участках фиброзной мембраны сустава (см. «Коленный сустав»). Размеры и форма синовиальных сумок различны. Как правило, синовиальные сумки располагаются между поверхностью кости и движущимися возле нее сухожилиями отдельных мышц. Сумки устраняют трение друг о друга соприкасающихся сухожилий и костей.

БИОМЕХАНИКА СУСТАВОВ

В суставах в зависимости от строения сочленяющихся поверхностей (форма, изогнутость, размер) движения могут совершаться вокруг различных осей. В биомеханике суставов выделяют следующие оси вращения: фронтальную, сагиттальную и продольную (вдоль сочленяющихся костей). Вокруг указанных осей возможны различные виды движений.

Вокруг фронтальной оси выполняются **сгибание,** *flexio,* и **разгибание,** *extensio.* При сгибании один из костных рычагов движется относительно другого вокруг оси в таком направлении, что угол между сочленяющимися костями уменьшается (напри

мер, при сгибании в локтевом суставе уменьшается угол между плечом и предплечьем). Во время разгибания движение происходит в обратном направлении: угол в суставе между костями увеличивается (до 180°) и происходит выпрямление (конечности или туловища). Вокруг сагиттальной оси осуществляется **приведение,** *addúctio,* и **отведение,** *abdúctio.* В случае приведения одна из сочленяющихся костей приближается к срединной плоскости, при отведении — удаляется от нее. При **вращении,** *rotátio,* кость вращается в ту или иную сторону вокруг своей продольной оси. **Круговое движение,** *circumdúctio,* — это последовательное движение вокруг всех осей, при котором свободный конец движущейся кости или конечности, например кисть руки, описывает окружность.

Размах (объем) движений в суставах зависит прежде всего от разности угловых величин (выражают в угловых градусах) сочленяющихся поверхностей. Чем больше эта разность, тем больше размах движений. При почти равной протяженности суставных поверхностей объем движений в суставах незначителен. На величину объема движений в суставах влияют также количество и расположение связок, укрепляющих сустав, положение и степень растяжимости мышц, окружающих сустав.

КЛАССИФИКАЦИЯ СУСТАВОВ

Суставы отличаются друг от друга числом сочленяющихся костей, т. е. числом суставных поверхностей, и формой этих поверхностей. В зависимости от числа суставных поверхностей выделяют **простой сустав,** *articulátio símplex,* образованный только двумя суставными поверхностями, и **сложный сустав,** *articulátio compósita,* образованный тремя и более суставными поверхностями.

Кроме того, различают **комплексный** и **комбинированный суставы.** Комплексный сустав характеризуется наличием между сочленяющимися поверхностями суставного диска для мениска, который делит полость сустава на два этажа. Комбинированный сустав представлен двумя анатомическими изолированными суставами, действующими совместно (например, правый и левый височно-нижнечелюстные суставы).

Формы суставных поверхностей напоминают отрезки поверхностей различных геометрических тел: цилиндра, эллипса, шара (рис. 70). Соответственно этому различают суставы по форме суставных поверхностей: цилиндрический, эллипсоидный и шаровидный. Встречаются и варианты указанных форм суставов. Например, разновидностью цилиндрического сустава будет блоковидный сустав, шаровидного — чашеобразный и плоский суставы.

Форма суставных поверхностей определяет число осей, вокруг которых происходит движение в данном суставе. Так, цилиндрическая форма суставных поверхностей позволяет производить

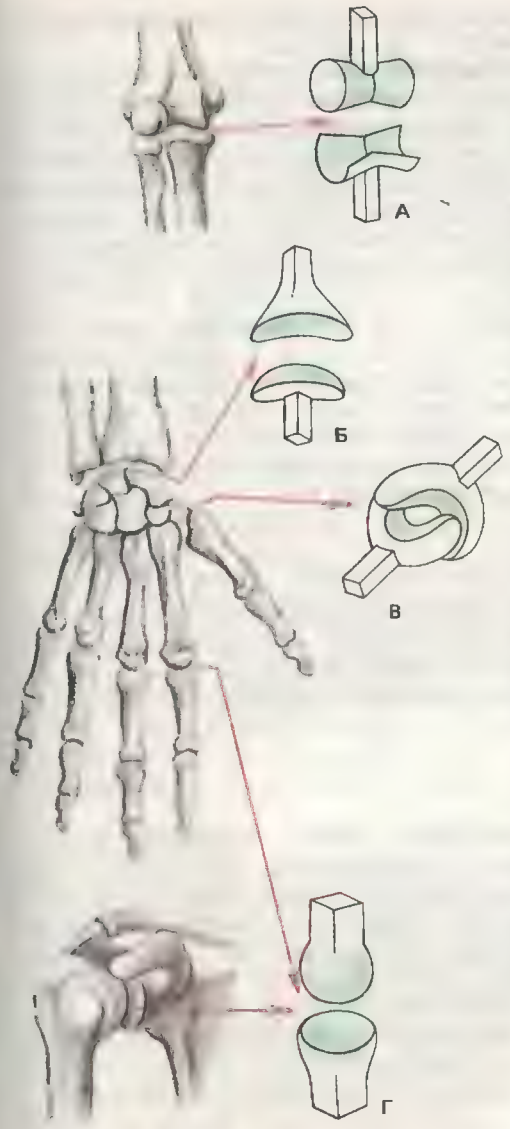

Рис. 70. Формы суставных поверхностей (схемы).

А — блоковидный; Б — эллипсоидный; В — седловидный; Г — шаровидный.

движение лишь вокруг одной оси, а эллипсоидная — вокруг двух осей. В суставах с шаровидными суставными поверхностями движения возможны вокруг трех и более взаимно перпендикулярных осей.

Таким образом, между формой сочленяющихся поверхностей и числом осей движения имеется определенная взаимозависимость. Поэтому существует также анатомо-физиологическая (биомеханическая) классификация суставов:

1) суставы с одной осью движения (одноосные);

2) суставы с двумя осями движения (двуосные);

3) суставы с многими осями движения, из которых три основные (многоосные, или трехосные).

ОДНООСНЫЕ СУСТАВЫ

Цилиндрический сустав, *articulátio trochoidea.* Выпуклая суставная поверхность представляет собой отрезок поверхности цилиндра. Сочленяющаяся с ней суставная поверхность другой кости имеет суставную впадину такой же формы.

Ось цилиндрического сустава совпадает с длинной осью сочленяющихся поверхностей (сочленение атланта с зубом осевого позвонка, проксимальный и дистальный лучелоктевые суставы).

Поскольку движение в названных суставах происходит вокруг продольной оси, оно называется вращением.

Блоковидный сустав, *ginglymus.* На суставной поверхности цилиндрической формы имеется костный гребешок, а на соответствующей суставной впадине — направляющая бороздка. Блоковидная поверхность располагается поперечно по отношению к длиннику костей, образующих сустав. Это, например, межфаланговые суставы кисти и стопы. Движение в блоковидном суставе происходит вокруг поперечной оси, расположенной во фронтальной плоскости. Вокруг нее возможны сгибание и разгибание.

Разновидностью блоковидного сустава является винтообразный сустав. В нем гребешок и бороздка суставных поверхностей располагаются под углом к оси вращения сустава. Движения в винтообразном суставе осуществляются вокруг поперечной оси (аналогичны движениям в блоковидном суставе), но с некоторым винтообразным смещением сочленяющихся поверхностей (например, локтевой сустав).

ДВУОСНЫЕ СУСТАВЫ

Эллипсовидный сустав, *articulatio ellipsoidea.* Суставные поверхности по форме представляют собой отрезки эллипса в виде головки и соответствующей ей ямки. Движения в суставе возможны вокруг двух взаимно перпендикулярных осей. Примером может служить лучезапястный сустав, имеющий две оси — фронтальную и сагиттальную. Вокруг фронтальной оси происходят сгибание и разгибание, а вокруг сагиттальной — приведение и отведение.

Седловидный сустав, *articulatio sellaris.* Образован взаимозахватывающими суставными поверхностями седловидной формы. Выпуклость одной поверхности соответствует вогнутости другой. Движения аналогичны движениям в эллипсоидном суставе и осуществляются вокруг двух взаимно перпендикулярных осей. Пример — сустав между пястной костью I пальца кисти и костью-трапецией запястья (*art. carpometacárpea póllicis*).

Мыщелковый сустав, *articulatio bicondylaris.* Выпуклая суставная поверхность всегда располагается на выступающем округлом отростке, называемом мыщелком, *cóndylus.* Этот сустав представляет собой как бы переходную форму от блоковидного к эллипсоидному, однако в блоковидном суставе меньше разность в величине и форме сочленяющихся поверхностей, чем в мыщелковом. Последний от эллипсоидного отличается количеством суставных головок: в эллипсоидном — одна, в мыщелковом — две.

В мыщелковом суставе возможны движения вокруг двух осей. Пример – коленный сустав: вокруг фронтальной оси происходят сгибание и разгибание, вокруг продольной – вращение.

МНОГООСНЫЕ СУСТАВЫ (С ТРЕМЯ ОСЯМИ ДВИЖЕНИЯ)

Шаровидный сустав, *articulatio spheroidea.* Выпуклая суставная поверхность (головка) имеет форму шара, а вогнутая — форму соответствующей ей впадины. Суставная впадина имеет меньшие размеры, чем головка, поэтому движения в таком суставе могут совершаться свободно и вокруг множества осей. В шаровидных суставах возможны различные движения: сгибание и разгибание (вокруг фронтальной оси), приведение и отведение (вокруг сагиттальной оси) и вращение (вокруг продольной оси). Вследствие большой разницы в размерах сочленяющихся поверхностей шаровидный сустав является самым подвижным из всех суставов. Пример — плечевой сустав.

Чашеобразный сустав, *articulatio cotylica.* Это разновидность шаровидного сустава, разница лишь в глубине суставной ямки. Последняя охватывает головку больше чем наполовину. Следовательно, разность угловых размеров суставных поверхностей головки и впадины невелика, что в значительной степени ограничивает объем (размах) движений в этом суставе. Пример — тазобедренный сустав.

Плоский сустав, *articulatio plana.* Суставные поверхности сустава изогнуты мало и напоминают отрезки (участки) поверхности шара большого диаметра. Движения в суставе могут совершаться вокруг трех осей, но объем их ограничен вследствие незначительной разницы кривизны и размеров суставных поверхностей.

СИМФИЗ

К **симфизам,** *sýmphysis,* — переходным соединениям — относятся фиброзные или хрящевые соединения, в толще которых имеется небольших размеров полость в виде узкой щели. Такое соединение снаружи не покрыто капсулой, а внутренняя поверхность щели не выстлана синовиальной оболочкой. Переходные соединения могут быть укреплены (усилены) межкостными связками. В этих соединениях возможны небольшие смещения сочленяющихся костей относительно друг друга. Симфизы встречаются в грудине — **симфиз рукоятки грудины,** в позвоночном столбе — **межпозвоночные симфизы** и в тазу — **лобковый симфиз.**

Вопросы для повторения

1. Какие бывают виды соединений костей? Дайте их характеристику.
2. Что представляют собой синовиальные соединения костей?
3. Расскажите анатомическую и биомеханическую классификацию суставов.
4. Что представляют собой синдесмозы? Как они построены? Приведите примеры.
5. Что такое синовиальная сумка? Ее значение и расположение.

6 Зак. 3999 М. Р. Сапин

СОЕДИНЕНИЯ КОСТЕЙ ЧЕРЕПА

Кости, образующие череп, соединены между собой при помощи непрерывных соединений. Исключение составляет соединение нижней челюсти с височной костью с образованием височно-нижнечелюстного сустава.

Непрерывные соединения между костями черепа представлены главным образом фиброзными соединениями в виде **швов** у взрослых и межкостных перепонок (синдесмозы) у новорожденных. На уровне основания черепа имеются хрящевые соединения — синхондрозы (см. табл. I приложения).

Кости крыши черепа соединяются между собой при помощи зубчатого и чешуйчатого швов. Так, медиальные края теменных костей соединяет зубчатый **сагиттальный шов,** *sutúra sagittális,* лобную и теменную кости — зубчатый **венечный шов,** *sutúra coronális,* а теменные и затылочную кости — зубчатый **ламбдовидный шов,** *sutúra lambdoidea.* Чешуя височной кости соединяется с теменной костью и большим крылом клиновидной кости при помощи чешуйчатого шва. Между костями лицевого черепа имеются плоские (гармоничные) швы. Названия отдельных швов на черепе образованы от названий двух соединяющихся костей, например: лобно-решетчатый шов, *sutúra frontoethmoidális,* височно-скуловой шов, *sutúra temporozygomática,* и др.

Встречаются также непостоянные швы, образующиеся в результате несращения отдельных точек окостенения.

Хрящевые соединения — **синхондрозы** — в области основания черепа образованы волокнистым хрящом. Это соединения между телом клиновидной кости и базилярной частью затылочной кости — клиновидно-затылочный синхондроз, *synchondrósis sphenooccipitális,* между пирамидой височной кости и базилярной частью затылочной кости — каменисто-затылочный синхондроз, *synchondrósis petrooccipitális,* и др. Обычно с возрастом у человека наблюдается замещение хрящевой ткани костной. На месте клиновидно-затылочного синхондроза образуется синостоз (к 20 годам).

СИНОВИАЛЬНЫЕ СОЕДИНЕНИЯ ЧЕРЕПА (СУСТАВЫ ЧЕРЕПА)

ВИСОЧНО-НИЖНЕЧЕЛЮСТНОЙ СУСТАВ

Височно-нижнечелюстной сустав, *articulátio temporomandibuláris* (рис. 71), парный, комплексный по строению, эллипсоидный. Его суставными поверхностями служат головка нижней челюсти, *cáput mandíbulae,* и нижнечелюстная ямка, *fóssa mandibuláris,* височной кости. Волокнистый суставной хрящ покрывает нижнечелюстную ямку только кпереди от

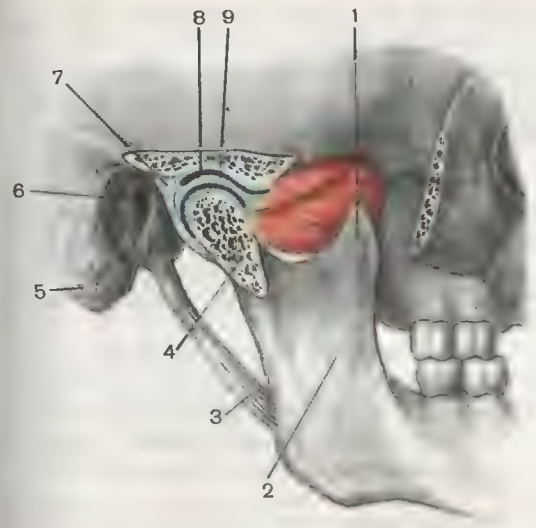

Рис. 71. Височно-нижнечелюстной сустав, *art. temporomandibularis*; вид справа. (Распил в сагиттальной плоскости.)

1 — processus coronoideus; 2 — r. mandibulae; 3 — lig. stylomandibulare; 4 — caput mandibulae; 5 — processus mastoideus; 6 — porus acusticus externus; 7 — capsula articularis; 8 — fossa mandibularis; 9 — discus articularis.

каменисто-барабанной щели и весь суставной бугорок. Головка нижней челюсти покрыта суставным хрящом только в передневерхней своей части.

Конгруэнтность суставных поверхностей достигается за счет суставного диска, *discus articuláris,* имеющего форму округлой двояковогнутой линзы. Центральная часть диска тоньше, чем периферическая.

Суставная капсула конусовидная, ее широкое основание обращено кверху. Здесь на височной кости она прикрепляется кпереди от суставного бугорка, а сзади — на уровне каменисто-барабанной щели. На мыщелковом отростке капсула спереди прикрепляется по краю головки, а сзади — на 0,5 см ниже заднего края головки нижней челюсти. Спереди суставная капсула более тонкая, чем сзади, и сращена по всей окружности с суставным диском таким образом, что суставная полость оказывается разделенной на два этажа, изолированных друг от друга. В верхнем этаже суставная поверхность височной кости сочленяется с верхней поверхностью суставного диска. Верхняя синовиальная мембрана, *membrána synoviális supérior,* покрывает внутреннюю поверхность капсулы и прикрепляется по краю суставного хряща. В нижнем этаже сочленяются головка нижней челюсти и нижняя поверхность суставного диска. Нижняя синовиальная мембрана, *membrána synoviális inférior,* покрывает не только капсулу, но и заднюю поверхность шейки мыщелкового отростка, находящуюся внутри капсулы.

С латеральной стороны капсулу укрепляет латеральная связка, *lig. laterále.* Она веерообразная и начинается от основания скулового отростка височной кости. Волокна этой связки идут кзади и книзу и прикрепляются на заднелатеральной поверхности шейки мыщелкового отростка.

Латеральная связка тормозит движение суставной головки кзади.

Вспомогательными связками височно-нижнечелюстного сустава являются также утолщенные фасциальные тяжи, находящиеся медиально, за пределами сустава. Это клиновидно-нижнечелюстная связка, *lig. sphenomandibuláre,* и шилонижнечелюстная связка, *lig. stylomandibuláre.* Первая начинается в виде тонкого фиброзного тяжа от ости клиновидной кости и прикрепляется к язычку нижней челюсти; вторая перекидывается от шиловидного отростка к внутренней поверхности заднего края ветви нижней челюсти (вблизи угла нижней челюсти).

Движение в правом и левом височно-нижнечелюстных суставах происходит совместно, поэтому функционально они образуют единый комбинированный сустав. В суставе возможны следующие виды движений: 1) опускание и поднимание нижней челюсти, соответствующие открыванию и закрыванию рта; 2) смещение нижней челюсти вперед (выдвижение) и назад (возвращение в исходное положение); 3) движения челюсти вправо и влево (боковые движения).

При опускании нижней челюсти подбородочный выступ движется книзу и несколько кзади, описывая дугу, обращенную вогнутостью кзади и кверху. В этом движении можно выделить три фазы. В первой фазе (незначительное опускание нижней челюсти) движение вокруг фронтальной оси происходит в нижнем этаже сустава, суставной диск остается в суставной ямке. Во второй фазе (значительное опускание нижней челюсти) на фоне продолжающегося шарнирного движения суставных головок в нижнем этаже сустава хрящевой диск вместе с головкой суставного отростка скользит вперед и выходит на суставной бугорок. Мыщелковый отросток нижней челюсти перемещается кпереди приблизительно на 12 мм. В третьей фазе (максимальное опускание челюсти) движение происходит только в нижнем этаже сустава вокруг фронтальной оси. Суставной диск в это время находится на суставном бугорке.

При значительном открывании рта возможны соскальзывание головки нижней челюсти с суставного бугорка кпереди, в подвисочную ямку, и вывих сустава. Механизм поднятия нижней челюсти повторяет в обратном порядке этапы ее опускания.

Если нижняя челюсть смещается вперед, движение происходит только в верхнем этаже сустава. Суставные отростки вместе с суставными дисками скользят вперед и выходят на бугорок как в правом, так и в левом височно-нижнечелюстном суставе.

При боковом смещении нижней челюсти движения в правом и левом височно-нижнечелюстных суставах неодинаковы: при движении нижней челюсти вправо в левом височно-нижнечелюстном суставе суставная головка вместе с диском скользит кпереди и выходит на суставной бугорок, т. е. происходит скольжение в верхнем этаже сустава. В это время в суставе правой стороны суставная головка вращается вокруг вертикальной оси, проходящей через шейку мыщелкового отростка. При движении нижней челюсти влево скольжение головки вместе с суставным диском вперед происходит в правом суставе, а вращение вокруг вертикальной оси — в левом.

На рентгеновском снимке височно-нижнечелюстного сустава (в боковой проекции) при закрытой полости рта нижнечелюстная ямка височной кости имеет вид углубления с четким контуром и выступающим суставным бугорком. Головка нижней челюсти имеет форму полуовала, очертания ее плавно переходят в контуры шейки. Между головкой нижней челюсти и нижнечелюстной ямкой видна рентгеновская суставная щель, более широкая посредине, чем по краям. При опущенной нижней челюсти головка нижней челюсти находится на суставном бугорке, а нижнечелюстная ямка остается свободной.

Вопросы для повторения

1. Назовите швы между костями черепа. Какие признаки отличают каждый из них?
2. Какие синхондрозы в основании черепа?
3. Перечислите особенности в строении височно-нижнечелюстного сустава
4. Какие движения возможны в височно-нижнечелюстном суставе?

СОЕДИНЕНИЯ КОСТЕЙ ТУЛОВИЩА

СОЕДИНЕНИЯ ПОЗВОНКОВ

Соединения позвонков, *articulatiónes vertebráles*, представлены соединениями между телами позвонков, соединениями дуг и отростков позвонков (рис. 72).

Тела двух соседних позвонков соединяются при помощи **межпозвоночных дисков,** *disci intervertebráles*, и **межпозвоночных симфизов,** *symphysis intervertebrales*. Первый межпозвоночный диск расположен между телом осевого и III шейного позвонков, последний — между телами V поясничного и I крестцового позвонков.

Каждый межпозвоночный диск имеет форму двояковыпуклой линзы, в которой выделяют две части: периферическую и центральную. Периферическая часть представлена волокнистым хрящом, волокна которого образуют фиброзное кольцо, *ánulus fibrósus*.

Центральная часть диска состоит из эластического вещества (остатки спинной струны), получившего название студенистого ядра, *núcleus pulpósus*. Именно при помощи волокон фиброзного кольца соседние позвонки соединяются друг с другом. Эластичное студенистое ядро, находящееся внут-

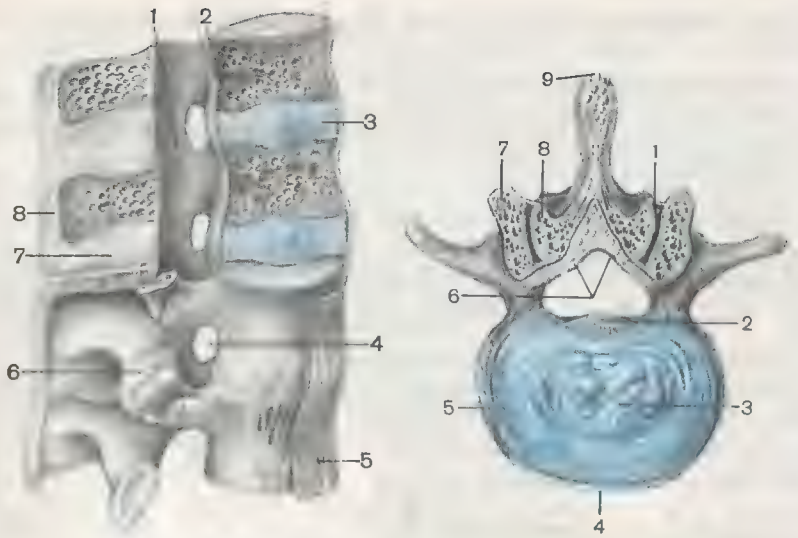

Рис. 72. Соединения позвонков. (Поясничный отдел, часть позвоночного канала вскрыта.)

1 — lig. flavum; 2 — lig. longitudinale posterius; 3 — discus intervertebralis; 4 — for. intervertebrale; 5 — lig. longitudinale anterius; 6 — articulatio zygapophysialis (articulatio intervertebralis — BNA); 7 — lig. interspinale; 8 — lig. supraspinale.

Рис. 73. Межпозвоночный диск и дугоотростчатые (межпозвоночные) суставы. Горизонтальный распил между III и IV поясничными позвонками; вид сверху.

1 — articulatio zygapophysialis (вскрыт); 2 — lig. longitudinale posterius; 3 — nucleus pulposus; 4 — lig. longitudinale anterius; 5 — anulus fibrosus; 6 — lig. flavum (разрезана); 7 — processus articularis inferior vertebrae lumbalis III; 8 — processus articularis superior vertebrae lumbalis IV; 9 — lig. supraspinale.

ри фиброзного кольца и сдавленное телами двух соединяющихся позвонков, выполняет роль амортизатора. Внутри студенистого ядра часто имеется щель, что превращает это соединение в переходное, полусустав, т. е. в **межпозвоночный симфиз,** *sýmphysis intervertebrális.* Диаметр межпозвоночного диска больше, чем диаметр тел соединяемых позвонков, поэтому межпозвоночные диски выступают в виде валиков за пределы краев тел соседних позвонков. Толщина межпозвоночных дисков зависит от уровня расположения и от подвижности соответствующего отдела позвоночного столба. В грудном отделе толщина межпозвоночного диска 3—4 мм, в поясничном — 10—12 мм, а в шейном отделе равна 5—6 мм.

Соединения тел позвонков при помощи межпозвоночных дисков подкрепляются двумя продольными связками: передней и задней. Передняя продольная связка, *lig. longitudinále antérius,* простирается от глоточного бугорка затылочной кости и переднего бугорка передней дуги атланта до 2—3-й поперечной линии тазовой поверхности крестца. Эта связка рыхло соединяется с передней поверхностью тел позвонков и прочно сращена с межпозвоночными дисками. Задняя продольная связка, *lig. longitudinále postérius,* начинается на задней поверхности тела II шейного позвонка, тянется по задней (дорсальной) поверхности тел позвонков вниз (внутри позвоночного канала) и заканчивается в крестцовом канале на задней поверхности тел крестцовых позвонков или на I копчиковом позвонке. На уровне межпозвоночных дисков эта связка расширяется и срастается с хрящом. С телами позвонков связка соединена непрочно. На уровне срединного атлантоосевого сустава задняя продольная связка срастается с пучками крестообразной связки атланта, которая расположена кпереди от нее, а кверху продолжается в покровную мембрану.

Соединения дуг позвонков. Для соединения дуг позвонков между собой служат желтые связки, *ligg. fláva,* которые выполняют промежутки между дугами. Они состоят из эластической соединительной ткани и поэтому имеют желтый цвет и большую прочность.

Соединения отростков позвонков. Суставные отростки смежных позвонков образуют **дугоотростчатые, или межпозвоночные, суставы,** *articulatiónes zygapophysiáles, seu articulatiónes intervertebrales* (BNA) (рис. 73). Покрытые хрящом поверхности суставных отростков соседних позвонков обращены друг к другу. При этом плоскости суставных щелей в шейном, грудном и поясничном отделах ориентированы соответственно направлению суставных отростков и их суставных поверхностей. Суставная капсула прикреплена по периферии суставного хряща и усилена тонкими пучками соединительнотканных волокон. Дугоотростчатые суставы относятся к плоским многоосным малоподвижным соединениям. Суставы, образованные нижними суставными отростками последнего поясничного позвонка и верхними суставными отростками крестца, выделяются особо — это пояснично-крестцовые суставы, *articulatiónes lumbosacráles.*

Остистые отростки соединяются между собой при помощи межостистых связок, *ligg. interspinália,* и надостистой связки, *lig. supraspinále.* Межостистые связки представляют собой соединительнотканные пластинки, расположенные между остистыми отростками. Они очень тонкие в шейном отделе позвоночного столба и значительно толще в поясничном.

Надостистая связка — это длинный фиброзный тяж. Пучки тяжа прикрепляются к верхушкам остистых отростков всех позвонков. В шейном отделе позвоночного столба надостистая связка выражена очень хорошо и получила название выйной связки, *lig. núchae.* Она представляет собой прочную соеди-

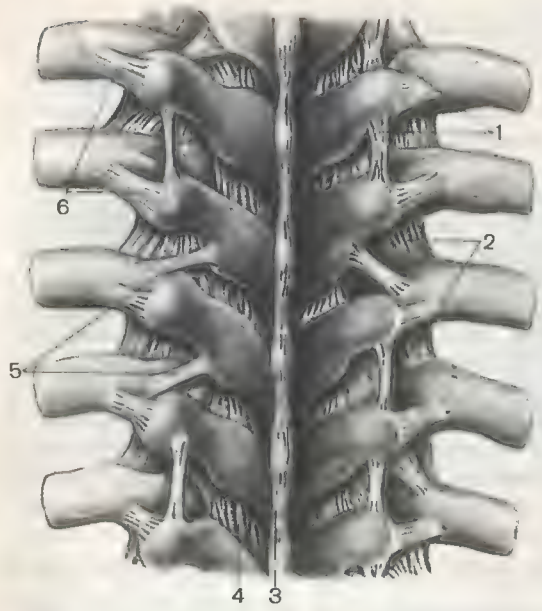

Рис. 74. Связки грудного отдела позвоночного столба; вид сзади. (Сохранены задние концы ребер.)

1 — ligg. intertransversaria; 2 — ligg. costotransversaria; 3 — lig. supraspinale; 4 — lig. flavum; 5 — lig. costotransversarium superius; 6 — lig. costotransversarium laterale.

нительнотканную пластинку треугольной формы, расположенную в сагиттальной плоскости. Эта связка прикрепляется вверху к наружному гребню затылочной кости, спереди — к остистым отросткам шейных позвонков; задний край ее свободен и натянут между наружным затылочным выступом затылочной кости и остистым отростком выступающего позвонка. Книзу выйная связка суживается и на уровне VII шейного позвонка переходит в надостистую связку.

Сильно развитая у некоторых позвоночных животных выйная связка играет важную роль в поддержании головы. В связи с прямохождением у человека эта связка развита слабее.

Соединения поперечных отростков осуществляются при помощи межпоперечных связок, *ligg. intertransversália* (рис. 74). Они соединяют верхушки поперечных отростков рядом расположенных позвонков. В шейном отделе позвоночного столба эти связки отсутствуют.

СОЕДИНЕНИЯ КРЕСТЦА С КОПЧИКОМ

Крестцово-копчиковый сустав, *articulátio sacrococcýgea,* представляет собой соединение между верхушкой крестца и I копчиковым позвонком. Это соединение аналогично соединениям тел позвонков. В межпозвоночном диске этого сустава почти всегда имеется щель, которая нередко зарастает у людей старше 50 лет. Соединение укрепляется при помощи связок, из которых парная латеральная крестцово-копчиковая связка, *lig. sacrococcýgeum laterále,* простирается от нижнего края латерального крестцового гребня к рудименту поперечного отростка I копчикового позвонка (аналог межпоперечных связок); вентральная крестцово-копчиковая связка, *lig. sacrococcýgeum ventrále,* расположена на передней поверхности соединения и представляет собой продолжение передней продольной связки. Поверхностная задняя (дорсальная) крестцово-копчиковая связка, *lig. sacrococcýgeum posterius (dorsále) superficiále,* начавшись от краев щели крестцового канала, заканчивается на задней поверхности копчика. Эта связка соответствует надостистой и желтой связкам. Она почти полностью закрывает отверстие крестцовой щели. Глубокая задняя (дорсальная) крестцово-копчиковая связка, *lig. sacrococcýgeum posterius (dorsále) profúndum* (аналогична задней продольной связке), расположена на задней поверхности тел I копчикового и V крестцового позвонков. Крестцовые рога и копчиковые рога соединены при помощи соединительной ткани (синдесмоз).

Подвижность в крестцово-копчиковом суставе варьирует. В молодом возрасте в этом соединении имеется щелевидная полость, больше выраженная у женщин (особенно при беременности), что позволяет копчику отклоняться кзади при акте родов.

СОЕДИНЕНИЯ ПОЗВОНОЧНОГО СТОЛБА С ЧЕРЕПОМ

В соединении позвоночника с черепом принимают участие две кости: затылочная и атлант. Именно между этими костями образуется прерывное соединение между костями черепа и позвоночного столба. Однако в движениях головы участвуют также соединения между атлантом и осевым позвонком. Суставы между затылочной костью, атлантом и осевым позвонком характеризуются большой подвижностью, прочностью и сложностью строения (см. табл. II приложения).

Атлантозатылочный сустав, ***articulátio atlantooccipitális.*** Это комбинированный сустав. Он состоит из двух мыщелковых суставов, симметрично расположенных справа и слева от большого затылочного отверстия книзу от затылочной кости. Суставные поверхности каждого из мыщелковых суставов образованы мыщелком затылочной кости и верхней суставной ямкой I шейного позвонка. Каждый сустав заключен в суставную капсулу, а вместе они укреплены передней и задней атлантозатылочными мембранами. Передняя атлантозатылочная мембрана, *membrána atlantooccipitális anterior,* натянута между базилярной частью затылочной кости и верхним краем передней дуги атланта. Задняя атлантозатылочная мембрана, *membrána atlantooccipitális postérior,* тонкая, но более широкая, чем передняя, натянута между задней полу-

окружностью большого затылочного отверстия и верхним краем задней дуги атланта.

В обоих сочленениях движение происходит вокруг двух осей: фронтальной и сагиттальной. Вокруг фронтальной оси совершаются сгибание и разгибание, т. е. наклоны головы вперед и назад (кивательные движения). В норме возможно сгибание на 20° и разгибание на 30°. Вокруг сагиттальной оси совершаются отведение головы от срединной линии и приведение к ней. Амплитуда движения 15—20°.

Срединный атлантоосевой сустав, *articulátio atlantoaxiális mediána* (рис. 75), образован передней и задней суставными поверхностями зуба осевого позвонка, ямкой зуба атланта и суставной поверхностью поперечной связки атланта. Передняя суставная поверхность зуба осевого позвонка сочленяется с ямкой зуба на задней поверхности передней дуги атланта. Задняя суставная поверхность осевого позвонка сочленяется с суставной ямкой на передней поверхности поперечной связки атланта, *lig. transvérsum atlántis*. Эта связка натянута позади зуба осевого позвонка между внутренними поверхностями латеральных масс атланта.

Таким образом, зуб осевого позвонка находится в костно-фиброзном кольце, образованном спереди передней дугой атланта, а сзади — поперечной связкой атланта, и участвует в образовании двух суставов одновременно. Срединный атлантоосевой сустав имеет две суставные полости (впереди и позади зуба) и ограничивающие их суставные капсулы.

Срединный атлантоосевой сустав по форме является цилиндрическим, поэтому в нем возможно движение только вокруг вертикальной оси (вращение), проходящей вдоль продольной оси зуба. Повороты атланта вокруг зуба совершаются вместе с черепом на 30—40° в каждую сторону.

Латеральный атлантоосевой сустав, *articulátio atlantoaxiális laterális*. Правый и левый латеральные атлантоосевые суставы вместе составляют комбинированный сустав. Каждый сустав образован суставной ямкой, *fóvea articuláris inférior*, на латеральной массе атланта и верхней суставной поверхностью на теле осевого позвонка. Правый и левый атлантоосевые суставы имеют отдельные суставные капсулы.

Срединный и парный латеральный атлантоосевые суставы укреплены несколькими связками (рис. 76). Связка верхушки зуба, *ligg. ápicis déntis,* непарная, тонкая, натянута между задним краем передней окружности большого затылочного отверстия и верхушкой зуба. Имеются две крыловидные связки, *ligg. alária*. Каждая из этих связок начинается от боковой поверхности зуба и идет косо вверх, кнаружи и прикрепляется к внутренней поверхности мыщелка затылочной кости. Крыловидные связки отличаются большой прочностью. Именно эти связки ограничивают чрезмерное вращение головы вправо и влево в срединном атлантоосевом суставе. Кзади от

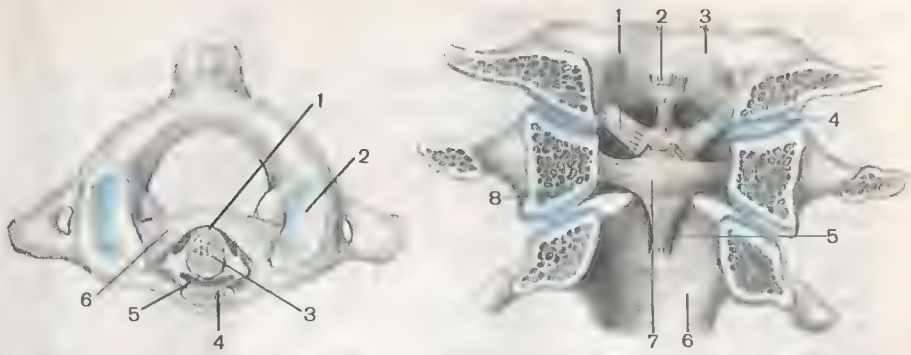

Рис. 75. Соединения атланта с зубом осевого позвонка; вид сверху.

1 — facies articularis posterior; 2 — fovea articularis superior atlantis; 3 — dens (горизонтальный распил); 4 — fovea dentis; 5 — facies articularis anterior; 6 — lig. transversum atlantis

Рис. 76. Связки срединного атлантоосевого сустава; вид сзади (полусхема). (Срез во фронтальной плоскости на уровне боковых масс атланта.)

1 — lig. alare; 2, 5 — fascc. longitudinales; 3 — os occipitale; 4 — lig. apicis dentis; 6 — axis; 7 — lig. transversum atlantis; 8 — massa lateralis atlantis (распил).

этих связок располагается крестообразная связка атланта, *ligg. cruciförme atlántis*. Она образована поперечной связкой атланта и фиброзными продольными пучками, *fasciculi longitudináles*. Эти пучки идут кверху и книзу от поперечной связки атланта и являются отделившимися пучками задней продольной связки позвоночного столба. Верхний пучок заканчивается на передней полуокружности большого затылочного отверстия, нижний — на задней поверхности тела осевого позвонка. Сзади, со стороны позвоночного канала, срединный и латеральный атлантоосевые суставы с их связками покрыты широкой прочной фиброзной пластинкой — покровной мембраной, *membrána tectória*. Эта мембрана на уровне тела осевого позвонка продолжается в заднюю продольную связку, а вверху перекидывается через передний край большого затылочного отверстия и заканчивается на внутренней поверхности базилярной части затылочной кости (в области ската).

Движения в правом и левом латеральных атлантоосевых суставах осуществляются совместно с движением в срединном атлантоосевом суставе. Одновременно с вращением в срединном атлантоосевом суставе в латеральных суставах происходит только скольжение со смещением суставных поверхностей относительно друг друга. Зуб осевого позвонка во время вращения удерживается прочными связками: связкой верхушки зуба, крыловидными связками, крестообразной связкой атланта.

ПОЗВОНОЧНЫЙ СТОЛБ

Позвоночный столб (позвоночник), *colúmna vertebrális*, образован последовательно накладывающимися друг на друга позвонками, которые соединены между собой при помощи межпозвоночных дисков, связок и суставов (рис. 77). Формируя осевой скелет, позвоночный столб выполняет опорную функцию, служит гибкой осью туловища, участвует в образовании задней стенки грудной и брюшной полостей и таза и является вместилищем для спинного мозга. В позвоночном канале, *canális vertebrális,* находится спинной мозг. Таким образом, позвоночник принимает участие в защите спинного мозга и внутренних органов от повреждений. В вертикальном положении позвоночный столб образует опору для головы, органов грудной и брюшной полостей. Сила тяжести, воспринимаемая позвоночным столбом, увеличивается сверху вниз, поэтому размеры образующих его сегментов (позвонков) в нижнем отделе столба больше, чем в верхних. В позвоночном столбе выделяют пять отделов: шейный, грудной, поясничный, крестцовый и копчиковый. Только крестцовый отдел позвоночного столба является неподвижным, остальные его отделы обладают различной степенью подвижности.

Отдельные позвонки, образующие позвоночный столб, соединены между собой с помощью всех видов соединений — суставов, непрерывных соединений и полусуставов. При сокращении мышц, прикрепляющихся к позвонкам, происходит изменение положения позвоночного столба в целом или его отдельных частей. Таким образом, отдельные позвонки играют роль костных рычагов.

Длина позвоночного столба у взрослого мужчины колеблется от 60 до 75 см, у женщин — от 60 до 65 см, что составляет около $^{2}/_{5}$ длины тела взрослого человека. В старческом возрасте длина позвоночного столба уменьшается примерно на 5 см и больше вследствие увеличения изгибов позвоночного столба и уменьшения толщины межпозвоночных дисков.

Наибольший поперечник (11—12 см) позвоночный столб имеет на уровне основания крестца. Ширина позвонков уменьшается снизу вверх, на уровне XII грудного позвонка она равна 5 см. Затем происходит постепенное увеличение ширины позвоночного столба до 8,5 см на уровне I грудного позвонка, что связано с прикреплением на этом уровне верхних конечностей. Далее снова наблюдается уменьшение ширины позвоночного столба до I шейного позвонка. От основания крестца книзу заметно уменьшение поперечника позвоночного столба в связи с уменьшением силы тяжести и передачи ее через тазовые кости на головки бедренных костей.

Позвоночный столб не занимает строго вертикальное положение. Он имеет изгибы в сагиттальной и фронтальной плоскостях (см. рис. 77). Изгибы позвоночного столба, обращенные

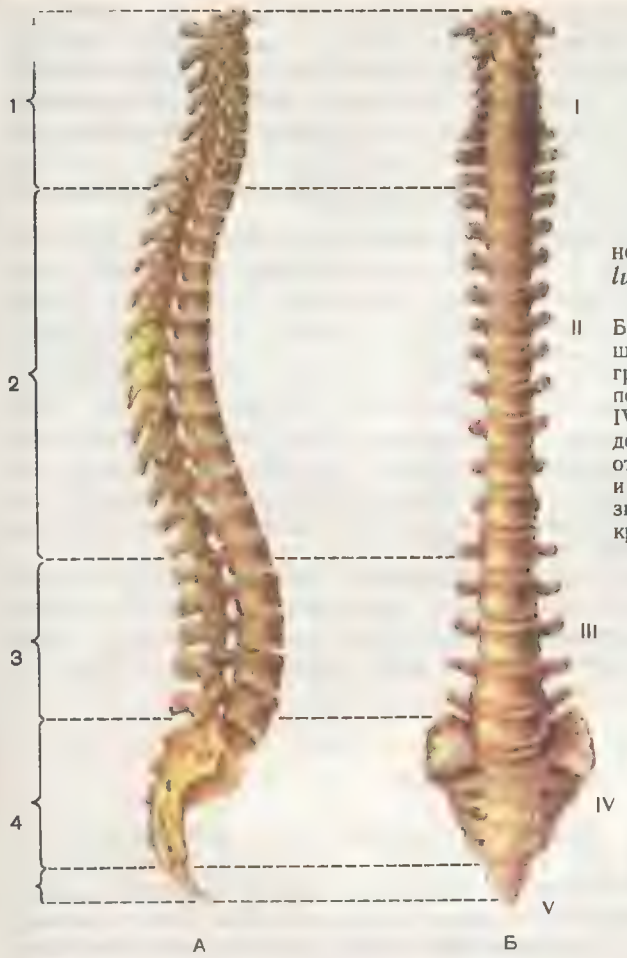

Рис. 77. Позвоночный столб, *columna vertebralis*.
А — вид сбоку. Б — вид спереди. I — шейный отдел; II — грудной отдел; III — поясничный отдел; IV — крестцовый отдел; V — копчиковый отдел; 1,3 — шейный и поясничный лордозы; 2, 4 — грудной и крестцовый кифозы.

выпуклостью назад, называются **кифозами**, выпуклостью вперед — **лордозами**, а выпуклостью вправо или влево — **сколиозами**. Выделяют физиологические изгибы позвоночного столба, наблюдаемые у здорового человека, и патологические, которые развиваются вследствие различных болезненных процессов или в результате неправильной посадки ребенка за партой в школе. Различают следующие физиологические изгибы: **шейный и поясничный лордозы, грудной и крестцовый кифозы, грудной (аортальный) сколиоз.** Физиологические лордозы и кифозы являются постоянными образованиями, аортальный сколиоз встречается в $^{1}/_{3}$ случаев, расположен на уровне III—IV и V грудных позвонков в виде небольшой выпуклости вправо и вызван прохождением на этом уровне грудного отдела аорты. Грудной кифоз и поясничный лордоз более выражены у женщин, чем у мужчин. Изгибы позвоночного столба при горизон-

тальном положении тела несколько распрямляются, при вертикальном положении выделяются резче, а при ношении тяжестей (увеличение нагрузки) заметно увеличиваются. Различные виды осанки человека вызывают изменение изгибов позвоночного столба. При вялой осанке (согнутая голова, опущенная грудь) увеличивается грудной кифоз, уменьшаются шейный и поясничный лордозы. Увеличение грудного кифоза наблюдается также в старческом возрасте (старческий горб).

Формирование изгибов позвоночного столба происходит только после рождения. У новорожденного позвоночный столб имеет вид дуги, обращенной выпуклостью назад (дорсально). Когда ребенок начинает держать голову, садиться, формируется шейный лордоз (под влиянием тонуса затылочных мышц, удерживающих голову). При стоянии и хождении у ребенка образуется поясничный лордоз как следствие приспособления тела человека к вертикальному положению. Одновременно происходит увеличение грудного и крестцового кифозов. Таким образом, изгибы позвоночного столба являются функциональными приспособлениями тела человека для сохранения равновесия при вертикальном положении.

Благодаря изгибам увеличивается эластичность позвоночного столба, смягчаются толчки и сотрясения при ходьбе, прыжках и т. д. Эластичность позвоночного столба оказывает также пружинящее противодействие силе тяжести головы, верхних конечностей и туловища.

ПОЗВОНКИ И ИХ СОЕДИНЕНИЯ В РЕНТГЕНОВСКОМ ИЗОБРАЖЕНИИ

На рентгенограммах позвоночника у тел позвонков контурируются два верхних и два нижних угла с закругленными вершинами. Тела поясничных позвонков имеют большие размеры, середина позвонков сужена («талия»). На фоне крестца, имеющего форму треугольника, проецируются его межпозвоночные отверстия. Между телами позвонков хорошо видны промежутки, занятые межпозвоночными дисками. Дуга позвонка наслаивается на изображение тела соответствующего позвонка. Корни (ножки) дуг имеют овальные или округлые очертания. Определяются поперечные отростки, расположенные во фронтальной плоскости. Остистые отростки выделяются в виде падающей капли на фоне контуров тела позвонка; более четко видны их верхушки на уровне нижнего межпозвоночного промежутка. Нижние суставные отростки позвонка накладываются на контуры верхних суставных отростков нижележащего позвонка и на его тело.

У грудных позвонков контуры головки и шейки ребра наслаиваются на поперечный отросток.

На рентгенограммах в боковых проекциях хорошо видны передняя и задняя дуги атланта, контуры атлантозатылочного

сустава, зуба осевого позвонка и латерального атлантоосевого сустава. Четко контурируются дуги позвонков с остистыми и суставными отростками. Видны межпозвоночные отверстия, рентгеновские суставные щели дугоотростчатых суставов, определяются изгибы позвоночника.

ДВИЖЕНИЯ ПОЗВОНОЧНОГО СТОЛБА

Позвонки соединяются между собой при помощи непрерывных соединений, симфизов и суставов. Движения в дугоотростчатых суставах ограничены. Наличие у позвоночного столба большого числа суставов, образованных суставными отростками соседних позвонков, межпозвоночных дисков, симфизов между телами позвонков позволяет производить разнообразные движения. Движения всего позвоночного столба являются результатом сложения отдельных, хотя и незначительных движений между позвонками. Эти движения суммируются, и позвоночный столб приобретает возможность производить обширные движения. В позвоночном столбе при действии на него скелетных мышц возможны следующие виды движений: сгибание и разгибание, отведение и приведение (наклоны в стороны), скручивание (вращение) и круговое движение. Сгибание и разгибание происходят вокруг фронтальной оси. Амплитуда этих движений равна 170—245°. При сгибании тела́ позвонков наклоняются вперед, остистые отростки удаляются друг от друга. Передняя продольная связка позвоночного столба расслабляется, а натяжение задней продольной связки, желтых связок, межостистых и надостистой связок тормозят это движение. В момент разгибания позвоночный столб отклоняется кзади, при этом расслабляются все его связки, кроме передней продольной, которая, натягиваясь, ограничивает разгибание позвоночного столба. Межпозвоночные диски при сгибании и разгибании изменяют форму. Их толщина уменьшается на стороне наклона позвоночного столба и увеличивается на противоположной стороне.

Отведение и приведение позвоночного столба совершается вокруг сагиттальной оси. Общий размах движения при наклоне вправо и влево равен 165°. Эти движения происходят в основном в поясничном отделе. При отведении позвоночного столба от срединной плоскости в ту или иную сторону натяжение желтых связок, капсул дугоотростчатых суставов и межпоперечных связок, расположенных на противоположной стороне, ограничивают это движение.

Вращение позвоночного столба (повороты вправо и влево) происходит вокруг вертикальной (продольной) оси. Общий размах вращения равен 120°. При вращении студенистые ядра межпозвоночных дисков играют роль суставной головки, а натяжение фиброзных колец межпозвоночных дисков и желтых связок тормозит это движение. Круговое движение позвоночного столба происходит также вокруг вертикальной (продольной) его оси,

при этом точка опоры находится на уровне пояснично-крестцового сустава, а верхний конец позвоночного столба свободно перемещается в пространстве, описывая окружность. Позвоночный столб при круговом движении описывает конус.

Объем и направление движений в каждом из отделов (шейный, грудной, поясничный) позвоночного столба неодинаковы. Шейный отдел позвоночного столба является наиболее подвижным в связи с большей высотой межпозвоночных дисков и расположением суставных поверхностей дугоотростчатых суставов, позволяющих производить скольжение сочленяющихся суставных поверхностей. В шейном отделе возможно сгибание на 70°, разгибание и вращение на 80°.

Грудной отдел позвоночного столба наименее подвижен, что обусловлено небольшой толщиной межпозвоночных дисков, сильным наклоном книзу дуг и остистых позвонков, фронтальным расположением суставных поверхностей в дугоотростчатых соединениях, а также соединениями с ребрами (реберно-позвоночные суставы). Амплитуда движения в грудном отделе позвоночника при сгибании равна 35°, при разгибании 50°, при вращении 20°, а отведение и приведение очень ограничены.

В поясничном отделе позвоночного столба сгибание возможно на 60°, а разгибание — на 45°. Вращение и боковые движения (отведение и приведение) также ограничены вследствие сагиттального направления сочленяющихся поверхностей суставных отростков позвонков.

СОЕДИНЕНИЕ РЕБЕР С ПОЗВОНОЧНЫМ СТОЛБОМ

Размеры грудной клетки изменяются при дыхательных движениях благодаря наличию подвижных соединений между ребрами и грудными позвонками, а также между ребрами и грудиной. С позвонками ребра соединяются при помощи **реберно-позвоночных суставов,** *articulatiónes costovertebráles* (рис. 78): сустав головки ребра и реберно-поперечный сустав. Последний отсутствует у XI и XII ребер (см. табл. III приложения).

Сустав головки ребра, ***articulátio cápitis cóstae.*** Сустав образован суставными поверхностями верхней и нижней реберных ямок (полуямок) двух соседних грудных позвонков и суставной поверхностью головки ребра. В каждом из суставов головок II—X ребер имеется внутрисуставная связка головки ребра, *lig. cápitis cóstae intraarticuláre.* Она начинается от гребешка головки ребра и прикрепляется к межпозвоночному диску, разделяющему суставные ямки выше- и нижележащего позвонков, которые образуют суставную поверхность для головки ребра. Головки I, XI, XII ребер не имеют гребешка. Они сочленяются с суставной поверхностью, расположенной на теле I, XI, XII позвонков, и, следовательно, эти суставы не имеют внутрисуставной связки головки ребра. Снаружи капсула сустава головки ребра укрепляется лучистой связкой головки ребра, *lig. cápitis cóstae radiátum.* Она начинается на передней поверхности головки ребра. Ее пучки веерообразно расходятся и прикрепляются к межпозвоночному диску и к телам прилежащих позвонков.

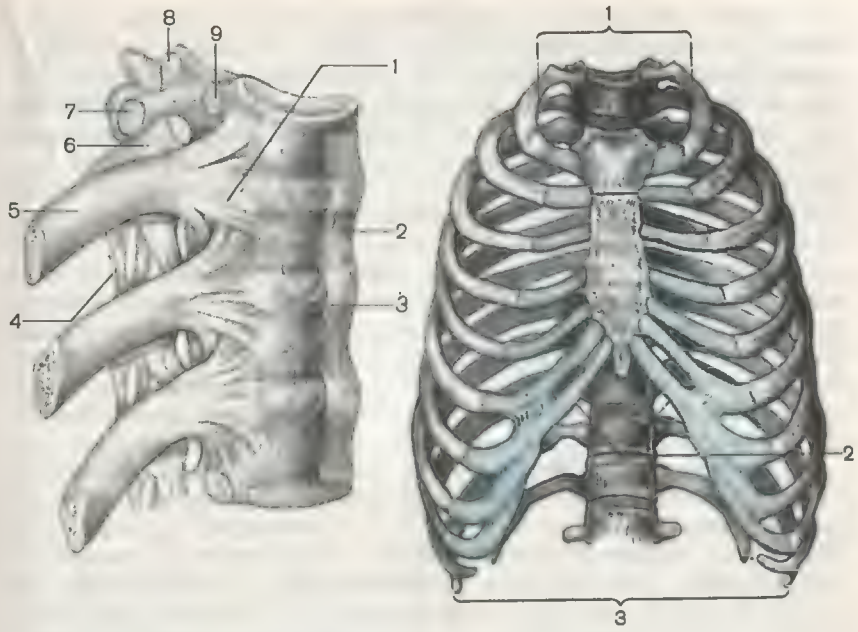

Рис. 78. Соединения ребер с позвонками.

1 — lig. capitis costae radiatum; 2 — lig. longitudinale anterius; 3 — discus intervertebralis; 4 — lig. intertransversarium; 5 — costa; 6 — lig. costotransversarium; 7 — fovea costalis processus transversus; 8 — processus articularis superior; 9 — fovea costalis superior.

Рис. 79. Грудная клетка, *compages thoracis*; вид спереди.

1 — apertura thoracis superior; 2 — angulus infrasternalis; 3 — apertura thoracis inferior.

Реберно-поперечный сустав, ***articulátio costotransversária.*** Сустав образуется сочленением суставной поверхности бугорка ребра и реберной ямки на поперечном отростке позвонка. Тонкую суставную капсулу укрепляет реберно-поперечная связка, *lig. costotransversárium.*

Реберно-позвоночные суставы в функциональном отношении являются комбинированными, так как движения в них происходят одновременно. В двух рассмотренных суставах возможно движение вокруг общей для них оси, проходящей через центры суставов. При вращении задних концов ребер вокруг такой оси происходит опускание или поднимание передних концов вместе с грудиной, с которой ребра соединяются.

Ребра с грудиной сочленяются при помощи суставов и хрящевых соединений (синхондрозы). Хрящ I ребра непосредственно срастается с грудиной, образуя синхондроз. Хрящи II—VII ребер соединяются с грудиной при помощи **грудино-реберных суставов, *articulatiónes sternocostáles,*** образованных передними концами реберных хрящей и реберными вырезками грудины. Суставные капсулы этих суставов представляют собой продолжение надхрящницы реберных хрящей, переходящей в надкостницу грудины. Лучистые грудино-реберные связки, *ligg. sternocostália radiáta,* укрепляют суставную капсулу на передней и задней поверхностях суставов. Спереди лучистые грудино-реберные связки срастаются с надкостницей грудины, образуя плотную мембрану грудины, *membrána stérni.* В суставе II ребра имеется внутрисуставная грудино-реберная связка, *lig. sternocostále intraarticuláre.*

Передние концы ложных ребер (VIII, IX, X) с грудиной непосредственно не соединяются. Хрящи этих ребер соединяются друг с другом, а хрящ VIII ребра — с лежащим выше хрящом VII ребра. Иногда между хрящами ребер имеются **межхрящевые суставы, *articulatiónes interchondráles.*** Суставной сумкой таких суставов служит надхрящница. Передние концы ребер соединены друг с другом при помощи наружной межреберной мембраны, *membrána intercostális extérna.* Волокна этой мембраны направлены сверху вниз и вперед. Между задними концами ребер натянута внутренняя межреберная мембрана, *membrána intercostális intérna,* волокна которой направлены снизу вверх и назад.

ГРУДНАЯ КЛЕТКА В ЦЕЛОМ

Грудная клетка, *compáges thorácis (skéleton thorácicus),* представляет собой костно-хрящевое образование, состоящее из 12 грудных позвонков, 12 пар ребер и грудины, соединенных между собой при помощи различных видов соединений (рис. 79). Грудная клетка является скелетом стенок грудной полости, *cávitas thorácis,* в которой находятся внутренние органы (сердце, легкие, трахея, пищевод и др.).

Грудная клетка у человека уплощена в переднезаднем направлении, имеет форму неправильного конуса со срезанной вершиной.

В грудной клетке различают четыре стенки (передняя, задняя и две латеральные) и два отверстия (верхнее и нижнее).

Передняя стенка образована грудиной и реберными хрящами, задняя — грудными позвонками и задними концами ребер, а боковые — ребрами. Ребра разделены межреберьями (межреберными промежутками), *spátia intercostália.* Верхняя апертура грудной клетки,

apertúra thorácis supérior, ограничена I грудным позвонком, внутренними краями первых ребер и верхним краем рукоятки грудины с расположенной на ней яремной вырезкой. Переднезадний размер верхней апертуры (5—6 см) в 2 раза меньше ее поперечного размера (10—12 см). Верхняя апертура грудной клетки наклонена кпереди. Передний ее край опущен книзу соответственно ходу ребер, так что яремная вырезка грудины находится на уровне межпозвоночного диска между II и III грудными позвонками.

Нижняя апертура грудной клетки, *apertúra thorácis infério,* ограничена сзади телом XII грудного позвонка, спереди — мечевидным отростком грудины, а по бокам — нижними ребрами. Нижняя апертура значительно больше по размерам, чем верхняя. Ее срединный переднезадний размер равен 13—15 см, а наибольший поперечный 25—28 см. Переднебоковой край нижней апертуры, образованный соединением 7—10 ребер, называется реберной дугой, *árcus costális.* Правая и левая реберные дуги ограничивают с боков подгрудинный угол, *ángulus infrasternális,* открытый книзу. Вершина подгрудинного угла занята мечевидным отростком и находится на уровне IX грудного позвонка.

Через верхнюю апертуру проходят трахея, пищевод, сосуды, нервы. Нижняя апертура закрыта диафрагмой, которая имеет отверстия для прохождения аорты, пищевода, нижней полой вены.

С дорсальной стороны в полость грудной клетки вдаются тела грудных позвонков, по сторонам от которых расположены легочные борозды, *súlci pulmónes,* — места прилегания задней части реберной поверхности легких.

Форма и размеры грудной клетки подвержены значительным индивидуальным колебаниям. В зависимости от типа телосложения выделяются **три формы** грудной клетки: коническая, плоская и цилиндрическая. У людей брахиморфного типа телосложения грудная клетка коническая. Нижняя часть ее значительно шире верхней, подгрудинный угол тупой, ребра мало наклонены книзу, разница между переднезадним и поперечным размерами невелика. У людей долихоморфного типа телосложения грудная клетка плоская, т. е. заметно уплощена в переднезаднем направлении, ребра сильно наклонены книзу, подгрудинный угол острый. Мезоморфный тип телосложения характеризуется тем, что грудная клетка цилиндрическая и по форме занимает промежуточное положение между плоской и конической. У женщин она короче, более округла и уже в нижнем отделе, чем у мужчин. У новорожденных переднезадний размер грудной клетки преобладает над поперечным, а у стариков грудная клетка становится более плоской и длинной вследствие снижения тонуса мускулатуры и опускания передних концов ребер.

Грудная клетка обладает большой прочностью и эластич-

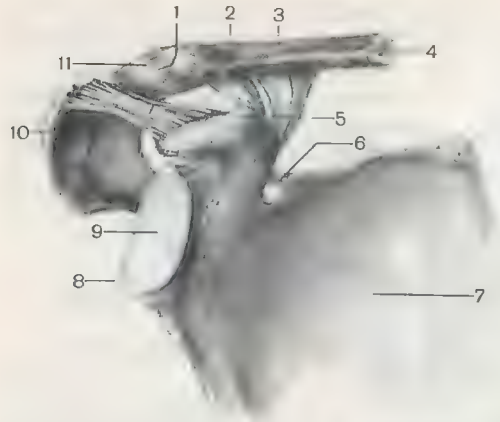

Рис. 81. Акромиально-ключичный сустав, *art. acromioclavicularis*; правый. Связки лопатки.

1 — lig. coracoacromiale; 2 — lig. trapezoideum; 3 — lig. conoideum; 4 — extremitas acromialis claviculae; 5 — processus coracoideus; 6 — lig. transversum scapulae superius; 7 — scapula; 8 — labrum glenoidale; 9 — cavitas glenoidalis; 10 — acromion; 11 — art. acromioclavicularis, видна lig. acromioclaviculare.

Акромиально-ключичный сустав, *articulátio acromioclaviculáris.* Образуют сустав суставная поверхность акромиального конца ключицы и суставная поверхность, расположенная на внутреннем крае акромиона лопатки (рис. 81). Обе суставные поверхности слегка изогнуты, и в $^1/_3$ случаев между ними располагается суставной диск, *discus articuláris,* в котором иногда может быть отверстие. Плоскость наклона обеих суставных поверхностей такова, что суставная полость образует с горизонтальной плоскостью тупой угол, открытый медиально и вверх. В связи с этим косо срезанная суставная поверхность ключицы опирается на суставную поверхность акромиона лопатки. Этим объясняется смещение ключицы кверху при вывихах в акромиально-ключичном суставе. Сверху суставную капсулу подкрепляют акромиально-ключичная связка, *lig. acromioclaviculáre.* Сустав укрепляется мощной клювовидно-ключичной связкой, *lig. coracoclaviculáre,* расположенной в стороне от сустава. Эта связка состоит из двух пучков волокон, начинающихся от основания клювовидного отростка лопатки и прикрепляющихся к конусовидному бугорку и трапециевидной линии нижней поверхности акромиального конца ключицы. Пучок, расположенный латерально и кпереди, получил название трапециевидной связки, *lig. trapezoideum,* а лежащий медиально и кзади — конической связки, *lig. conoideum.*

В акромиально-ключичном суставе возможны движения вокруг трех осей, но амплитуда их незначительная, так как связки ограничивают подвижность сустава.

Кроме этих соединений, на уровне пояса верхней конечности выделены фиброзные пучки, соединяющие различные точки лопатки, но не имеющие отношения к суставам (см. рис. 82). Это собственные связки лопатки: клювовидно-акромиальная связка, а также верхняя и нижняя поперечные связки лопатки.

Клювовидно-акромиальная связка, *lig. coracoacromiále,* имеет вид треугольной пластинки, натянутой в виде свода над плечевым суставом между вершиной акромиона и клювовидным отростком лопатки. Связка защищает плечевой сустав сверху и ограничивает движение плечевой кости кверху при отведении плеча.

Верхняя поперечная связка лопатки, *lig. transvérsum scápulae supérius,* располагается над вырезкой лопатки, превращая эту вырезку в отверстие.

Нижняя поперечная связка лопатки, *lig. transvérsum scápulae inférius,* находится на задней поверхности лопатки. Она натянута между основанием акромиона и задним краем суставной впадины лопатки.

СУСТАВЫ СВОБОДНОЙ ВЕРХНЕЙ КОНЕЧНОСТИ

Суставы свободной верхней конечности, *articulatiónes mémbri superióris líberi,* соединяют кости этой части тела друг с другом, а также с поясом верхней конечности (см. табл. IV приложения).

ПЛЕЧЕВОЙ СУСТАВ

Плечевой сустав, *articulátio húmeri* (рис. 82, 83), образован головкой плечевой кости и суставной впадиной лопатки. Суставная поверхность головки плечевой кости шаровидная, а суставная впадина лопатки представляет собой уплощенную ямку. Поверхность головки плечевой кости приблизительно в 3 раза больше поверхности суставной впадины лопатки. Последняя дополняется суставной губой, *lábrum glenoidále.* Хрящевая суставная губа на поперечном разрезе имеет форму треугольника. Прикрепляясь по краям суставной впадины, она увеличивает ее поверхность, кривизну и глубину, что повышает конгруэнтность суставных поверхностей плечевого сустава.

Суставная капсула имеет форму усеченного конуса, суженная часть которого (фиброзная мембрана) прикрепляется на наружной поверхности суставной губы и частично по краю суставной впадины лопатки. Более широкая часть капсулы прикрепляется к анатомической шейке плечевой кости, при этом большой и малый бугорки плечевой кости остаются вне полости сустава, а капсула перекидывается в виде мостика над верхней частью межбугорковой борозды. Капсула сустава тонкая и свободная. Она позволяет удаляться суставным поверхностям лопатки и плеча друг от друга на расстояние до 3 см и во время движений образует складки. Верхняя часть суставной капсулы утолщена и составляет клювовидно-плечевую связку, *lig. coracohumerále,* которая начинается у наружного края и основания клювовидного отростка лопатки и, проходя кнаружи и вниз, прикрепляется к верхней части анатомической шейки плечевой кости (см. рис. 82). Ширина связки достигает 3 см; в большинстве

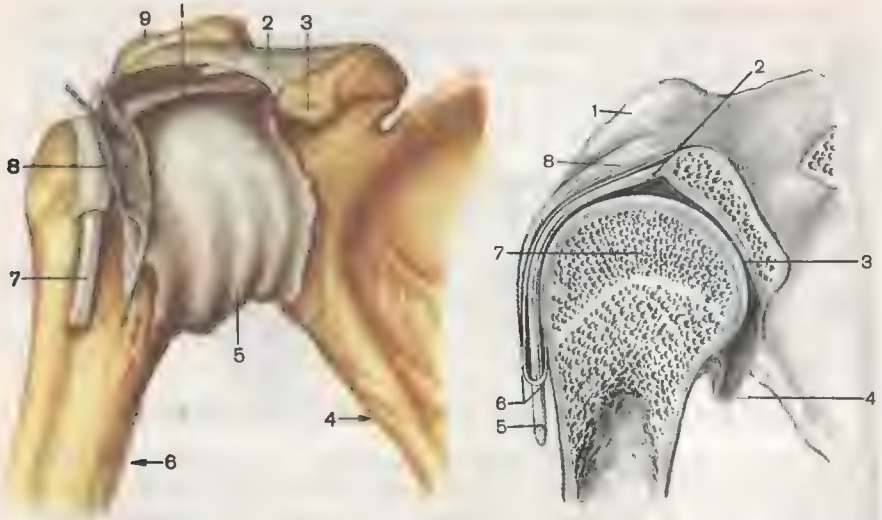

Рис. 82. Плечевой сустав, *art. humeri*; вид спереди.

1 — lig. coracohumerale; 2 — lig. coracoacromiale; 3 — processus coracoideus; 4 — scapula; 5 — capsula articularis; 6 — humerus; 7 — tendo m. bicipitis brachii (caput longum); 8 — tendo m. subscapularis; 9 — acromion.

Рис. 83. Плечевой сустав, *art. humeri*. (Распил во фронтальной плоскости.)

1 — processus coracoideus; 2, 5 — tendo m. bicipitis brachii (caput longum); 3 — cavitas glenoidalis; 4 — capsula articularis; 6 — vagina synovialis intertubercularis; 7 — caput humeri; 8 — lig. coracohumerale.

случаев она хорошо развита. Капсула плечевого сустава укрепляется также за счет вплетающихся в нее волокон сухожилий рядом расположенных мышц (*mm. supraspinátus, infraspinátus, téres minor, subscapulári*s).

Синовиальная мембрана суставной капсулы плечевого сустава образует два постоянных выпячивания: межбугорковое синовиальное влагалище и подсухожильную сумку подлопаточной мышцы.

Межбугорковое синовиальное влагалище, *vagina synoviális intertuberculáris*, имеет форму пальцевидного выроста, окутывающего сухожилие длинной головки двуглавой мышцы плеча, которое проходит через сустав над головкой плечевой кости. Подсухожильная сумка подлопаточной мышцы, *búrsa subtendínea m. subscapulári*s, располагается у основания клювовидного отростка лопатки, под сухожилием подлопаточной мышцы.

По форме суставных поверхностей плечевой сустав — типичный шаровидный сустав. Отсутствие сильно развитых связок способствует увеличению объема движений в этом суставе и в то же время является причиной частых вывихов. Увеличению подвижности плечевого сустава способствуют также просторная капсула и большая разница в величине сочленяющихся поверхностей. Движения в суставе совершаются вокруг следующих осей: сагиттальной — отведение (до горизонтального уровня) и приведение руки, фронтальной — сгибание (поднятие руки вперед) до горизонтального уровня и разгибание (сгибание назад), вертикальной — вращение плеча вместе с предплечьем и кистью кнаружи и кнутри. Отведение верхней конечности выше горизонтального уровня тормозится за счет упора большого бугорка плечевой кости в клювовидно-акромиальную связку. В плечевом суставе возможно также круговое движение.

Движение верхней конечности выше уровня плеча совершается в грудино-ключичном суставе при поднятии лопатки вместе со свободной верхней конечностью.

При рентгенологическом исследовании плечевого сустава, которое проводится в задней проекции с вытянутой вдоль туловища конечностью, отчетливо видны головка плечевой кости, суставная впадина лопатки и рентгеновская щель плечевого сустава (рис. 84). Последняя имеет вид дугообразной полосы между головкой плечевой кости и суставной впадины лопатки. В норме тень нижнемедиальной части головки наслаивается на суставную впадину лопатки и находится выше нижнего края этой впадины.

ЛОКТЕВОЙ СУСТАВ

Локтевой сустав, *articulátio cúbiti* (рис. 85, 86), образован сочленением трех костей: плечевой, локтевой и лучевой, между которыми формируется три сустава, заключенных в общую суставную капсулу: плечелоктевой, плечелучевой и проксимальный лучелоктевой. Таким образом, по своему строению локтевой сустав относится к сложным суставам.

Плечелоктевой сустав, *articulátio humeroulnáris*. Сустав образован сочленением блока плечевой кости и блоковидной вырезки локтевой кости. По форме суставных поверхностей — это блоковидный сустав. Имеющаяся выемка на блоке способствует винтовому ходу с небольшим углом отклонения от срединной линии блока.

Плечелучевой сустав, *articulátio humeroradiális*. Представляет собой сочленение головки плеча и суставной ямки головки лучевой кости. Сустав шаровидный.

Проксимальный лучелоктевой сустав, *articulátio radioulnáris proximális*. Это цилиндрический сустав. Образован сочленением суставной окружности лучевой кости и лучевой вырезки локтевой кости.

Суставная капсула локтевого сустава общая для трех суставов, относительно свободная, слабо натянутая. К плечевой кости капсула прикрепляется таким образом, что и венечная,

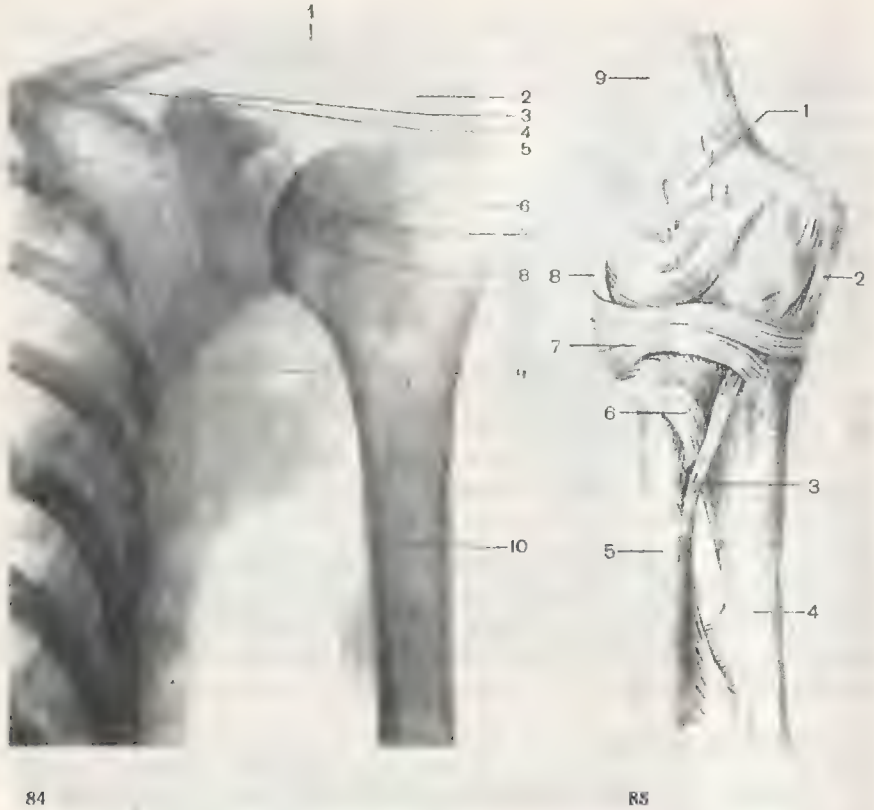

84 85

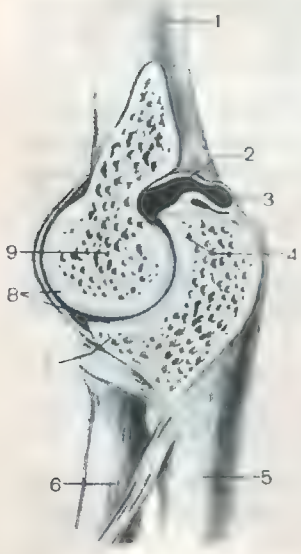

Рис. 84. Рентгенограмма плечевого сустава, левого.

1 — spina scapulae; 2 — acromion; 3 — processus coracoideus; 4 — clavicula; 5 — caput humeri; 6 — tuberculum majus; 7 — costa prima; 8 — рентгеновская суставная щель; 9 — scapula; 10 — humerus.

Рис. 85. Локтевой сустав, *art. cubitis*; вид спереди.

1 — capsula articularis; 2 — lig. collaterale ulnare; 3 — chorda obliqua; 4 — ulna; 5 — radius; 6 — tendo m. bicipitis brachii (отрезано); 7 — lig. anulare radii; 8 — lig. collaterale radiale; 9 — humerus.

Рис. 86. Локтевой сустав, *art. cubiti* (саггиттальный распил).

1 — humerus; 2 — cavitas articulare; 3 — capsula articularis; 4 — olecranon; 5 — ulna; 6 — radius; 7 — processus coronoideus; 8 — cartilago articularis; 9 — trochlea humeri.

и локтевая ямки плечевой кости находятся в полости сустава. Капсула более толстая по бокам, чем спереди и сзади. На уровне ямки локтевого отростка она особенно тонкая. Эта часть капсулы представляет наиболее слабое место капсулы сустава.

Суставная капсула локтевого сустава укреплена тремя связками. По бокам сустава в капсулу вплетаются прочные коллатеральные связки. Локтевая коллатеральная связка, *lig. collaterále ulnáre,* начинается от основания медиального надмыщелка плеча, веерообразно расширяется книзу и прикрепляется к внутреннему (медиальному) краю блоковидной вырезки локтевой кости. Лучевая коллатеральная связка, *lig. collaterále radiále,* толстая прочная, на плечевой кости начинается от латерального надмыщелка. Спускаясь к головке лучевой кости, делится на два пучка: передний и задний. Передний пучок идет впереди, а задний — позади шейки лучевой кости, охватывая ее в виде петли. Передний пучок прикрепляется у передненаружного края блоковидной вырезки локтевой кости, а задний пучок вплетается в кольцевую связку лучевой кости, *lig. anuláre rádii.* Последняя представлена пучком дугообразно изогнутых фиброзных волокон, которые охватывают шейку лучевой кости и прикрепляются у переднего и заднего краев лучевой вырезки локтевой кости. Пучки волокон, соединяющие дистальный край лучевой вырезки локтевой кости с шейкой лучевой, носят название квадратной связки, *lig. quadrátum.* Таким образом, кольцевая связка охватывает шейку лучевой кости и удерживает эту кость у латеральной поверхности локтевой кости.

В локтевом суставе возможны движения вокруг фронтальной оси и вокруг продольной оси, идущей вдоль оси лучевой кости. Фронтальная ось совпадает с осью блока плечевой кости. Вокруг фронтальной оси в локтевом суставе возможны сгибание и разгибание предплечья, при этом блоковидная вырезка локтевой кости движется вокруг блока плечевой кости. Вместе с нею движется лучевая кость, скользя по головке мыщелка плечевой кости. Вследствие наличия бороздки на блоке и гребешка на блоковидной вырезке, которые находятся под некоторым углом к поперечной оси блока, при сгибании в локтевом суставе происходит небольшое отклонение предплечья в медиальную сторону (кисть руки ложится не на плечевой сустав, а на грудь). Этому способствует также косое положение оси блока по отношению к продольной оси плеча. Размах сгибания — разгибания в локтевом суставе составляет около 170°. При максимальном разгибании локтевой отросток упирается в ямку локтевого отростка плечевой кости и плечо с предплечьем находятся почти на одной прямой. Если размер локтевого отростка небольшой и связочный аппарат слабый, возможно переразгибание в локтевом суставе (наблюдается чаще у детей и женщин).

На рентгенограмме локтевого сустава в прямой проекции суставная поверхность плечевой кости имеет вид изогнутой

линии соответственно очертаниям головки мыщелка и блока. Общая рентгеновская суставная щель плечелоктевого и плечелучевого суставов зигзагообразная, толщина полосы «просветления» равна 2—3 мм. На нее накладывается тень локтевого отростка одноименной кости и видна суставная щель проксимального лучелоктевого сустава. В боковой проекции, когда предплечье с плечом составляет угол 90°, линия суставной щели локтевого сустава ограничена мыщелком плечевой кости, а с другой стороны — блоковидной вырезкой локтевой кости и головкой лучевой кости.

СОЕДИНЕНИЯ КОСТЕЙ ПРЕДПЛЕЧЬЯ

Кости предплечья соединяются между собой при помощи непрерывных и прерывных соединений (рис. 87).

К **непрерывным соединениям** относится межкостная перепонка предплечья, *membrána interóssea antebráchii*. Она представляет собой фиброзную мембрану (синдесмоз), которая соединяет диафизы костей предплечья друг с другом. Натянута межкостная перепонка между межкостным краем лучевой и локтевой костей, заполняя межкостный промежуток. Книзу от проксимального лучелоктевого сустава, над верхним краем межкостной перепонки, между обеими костями предплечья натянут фиброзный пучок — косая хорда, *chórda obliqua*.

Прерывными соединениями костей предплечья являются проксимальный лучелоктевой сустав (входит в локтевой сустав) и дистальный лучелоктевой сустав.

Дистальный лучелоктевой сустав, articulátio radioulnáris distális, образован сочленением суставной окружности, головки локтевой кости и локтевой вырезки лучевой кости. Между локтевой вырезкой лучевой кости и шиловидным отростком локтевой кости располагается суставной диск, *discus articulári*s, в виде треугольной фиброзно-хрящевой пластинки. С одной стороны диск прикрепляется к шиловидному отростку локтевой кости, с другой — к нижнему краю локтевой вырезки лучевой кости. Этот диск отделяет дистальный лучелоктевой сустав от лучезапястного и представляет собой своеобразную суставную ямку для головки локтевой кости. Суставная капсула дистального лучелоктевого сустава свободная и прикрепляется по краю суставных поверхностей и суставного диска. Направленное проксимально выпячивание суставной капсулы этого сустава между костями предплечья образует мешкообразное углубление, *recéssus saccifórmis*.

Проксимальный и дистальный лучелоктевые суставы вместе образуют комбинированный цилиндрический (вращательный) сустав. Движение в них осуществляется одновременно вокруг длинной оси, которая проходит через головки лучевой и локтевой костей. В этих суставах лучевая кость вращается вокруг локтевой кости. При этом проксимальный эпифиз лучевой кости поворачивается на месте, так как его головка удерживается кольцевой связкой лучевой кости у лучевой вырезки. Дистальный эпифиз лучевой кости скользит по суставной окружности локтевой кости, описывая дугу вокруг головки локтевой кости, которая неподвижна. Поскольку лучевая кость сочленяется с кистью, то, вращаясь, она поворачивает и кисть. Если вращение лучевой кости происходит внутрь (пронация), кисть поворачивается ладонной поверхностью внутрь и кзади, большой палец направлен медиально. При вращении наружу (супинация) лучевая кость занимает латеральное положение, а кисть поворачивается ладонью вперед, большой палец ориентирован латерально. Максимальный размах движения предплечья в лучелоктевых суставах (супинация и пронация) достигает 180° (в среднем 140°). В дистальном своем отделе кости предплечья сочленяются с костями запястья, образуя лучезапястный сустав.

Рис. 87. Соединения костей предплечья (правого); вид спереди.

1 — ulna; 2 — processus styloideus ulnae; 3 — discus articularis; 4 — processus styloideus radii; 5 — membrana interossa antebrachii; 6 — radius; 7 — tendo m. bicipitis brachii; 8 — lig. anulare radii.

ЛУЧЕЗАПЯСТНЫЙ СУСТАВ И СОЕДИНЕНИЯ КОСТЕЙ КИСТИ

Лучезапястный сустав, *articulátio radiocarpális*. Сустав образован запястной суставной поверхностью лучевой кости, с медиальной стороны — суставным диском, *discus articuláris*, и проксимальными поверхностями первого (проксимального) ряда костей запястья: ладьевидной, полулунной, трехгранной (рис. 88).

Кости запястья, располагаясь между костями предплечья, с одной стороны, и пястными костями — с другой, выполняют важную роль связующего звена, обеспечивающего разнообразие движений наиболее сложно устроенного и важного отдела верхней конечности — кисти. Они входят в состав нескольких суставов: лучезапястного, среднезапястного, межзапястных и запястно-пястного.

По своему строению лучезапястный сустав является сложным, а по форме суставных поверхностей — эллипсоидным с двумя осями движения — фронтальной и сагиттальной.

Суставная капсула тонкая, особенно сзади, прикрепляется по краям суставных поверхностей сочленяющихся костей. С лучевой стороны суставная капсула подкрепляется лучевой коллатеральной связкой запястья, *lig. collaterále cárpi radiále*, идущей от шиловидного отростка лучевой кости к ладьевидной кости (рис. 89). Расположенная с локтевой стороны локтевая коллатеральная связка, *lig. collaterále cárpi ulnáre,* натянута между шиловидным отростком локтевой кости с одной стороны, трехгранной и гороховидной костями — с другой. На ладонной и тыльной поверхностях лучезапястного сустава находятся соответственно ладонная и тыльная лучезапястные связки.

Ладонная лучезапястная связка, *lig. radiocarpále palmáre*, начинается от переднего края суставной поверхности лучевой кости, прикрепляется отдельными пучками к костям первого ряда запястья и к головчатой кости второго (дистального) ряда. Тыльная лучезапястная связка, *lig. radiocarpále dorsale*, идет от лучевой кости исключительно к первому ряду костей запястья.

Среднезапястный сустав, *articulátio mediocarpális.* Он расположен между костями первого и второго рядов запястья и функционально связан с лучезапястным суставом. Сочленяющиеся поверхности этого сустава имеют сложную конфигурацию, а суставная щель S-образной формы. Таким образом, в суставе имеется как бы две головки, одна из которых образована ладьевидной костью, а вторая — головчатой и крючковидной костями. Первая сочленяется с костью-трапецией и трапециевидной костью, вторая — с трехгранной, полулунной и ладьевидной костями. Суставная капсула среднезапястного сустава относительно свободная и очень тонкая с тыльной стороны. Полость среднезапястного сустава продолжается между костями, образующими первый и второй ряды запястья, т. е. соединяется с полостями межзапястных суставов.

Межзапястные суставы, *articulatiónes intercarpáles.* Эти суставы расположены между отдельными костями запястья. Образованы они обращенными друг к другу поверхностями сочленяющихся костей.

Среднезапястный и межзапястные суставы укреплены ладонными и тыльными связками. На ладонной поверхности расположена лучистая связка запястья, *lig. cárpi radiátum,* представляющая собой пучки волокон, расходящиеся от головчатой кости к рядом расположенным костям. Здесь находятся также ладонные межзапястные связки, *ligg. intercárpalia palmária,* а на тыльной — тыльные межзапястные связки, *ligg. intercarpália dorsália.* Они идут от одной кости к другой, преимущественно в поперечном направлении. Отдельные кости запястья соединены между собой также внутрисуставными связками. Это межкостные межзапястные связки, *ligg. intercarpália interóssea.*

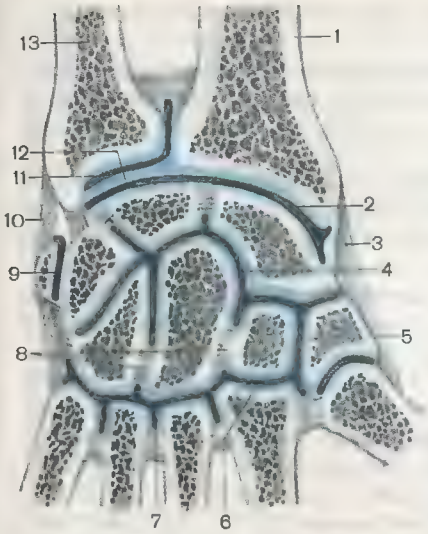

Рис. 88. Суставы и связки кисти (фронтальный распил левого лучезапястного сустава и суставов костей запястья, полусхематично); вид спереди.

1 — radius; 2 — art. radiocarpalis; 3 — lig. collaterale carpi radiale; 4 — art. mediocarpalis; 5 — art. intercarpalis; 6 — art. carpometacarpalis; 7 — art. intermetacarpalis; 8 — ligg. intercarpalia interossea; 9 — articulatio ossis pisiformis; 10 — lig. collaterale carpi ulnare; 11 — art. radioulnaris distalis; 12 — discus articularis; 13 — ulna.

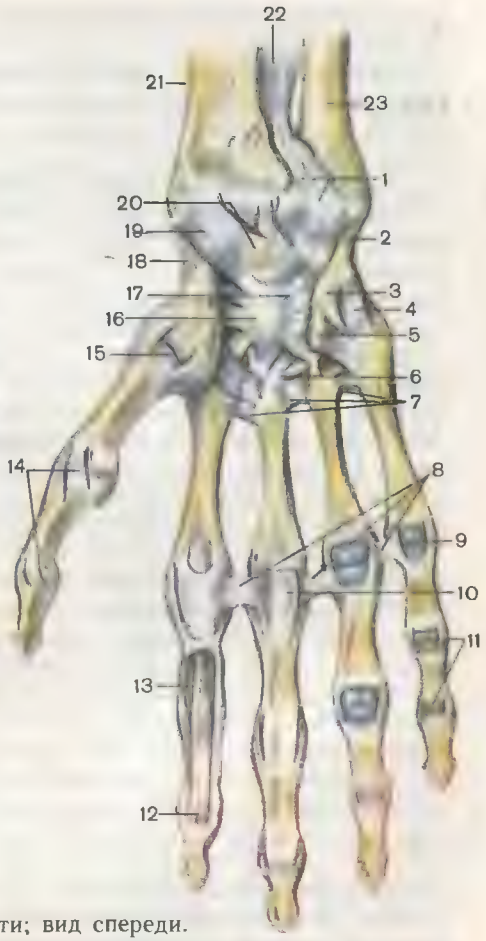

Рис. 89. Суставы и связки кисти; вид спереди.

1 — art. radioulnaris distalis; 2 — lig. collaterale carpi ulnare; 3 — lig. pisohamatum; 4 — lig. pisometacarpale; 5 — hamulus ossis hamati; 6 — ligg. carpometacarpalia palmaria; 7 — ligg. metacarpalia palmaria; 8 — ligg. metacarpalia transversa profunda; 9 — art. metacarpophalangealis (вскрыт); 10 — vagina fibrosa digitorum manus (вскрыта); 11 — art. interphalangeales (вскрыты); 12 — tendo m. flexoris digitorum profundi; 13 — tendo m. flexoris digitorum superficialis; 14 — ligg. collateralia; 15 — art. carpometacarpalis pollicis; 16 — os capitatum; 17 — lig. carpi radiatum; 18 — lig. collaterale carpi radiale; 19 — lig. radiocarpale palmare; 20 — os lunatum; 21 — radius; 22 — membrana interossea antebrachii; 23 — ulna.

К межзапястному суставу относится также и сустав между гороховидной и трехгранной костями — **сустав гороховидной кости, *articulátio óssis pisifórmis,*** подкрепленный гороховидно-крючковой связкой, *lig. pisohamátum*, и гороховидно-пястной связкой, *lig. pisometacarpále*, которая заканчивается на основании IV—V пястных костей. Обе связки

представляют собой продолжение сухожилия локтевого сгибателя кисти.

Запястно-пястные суставы, *articulatiónes carpometacárpales.* Эти суставы образованы дистальными суставными поверхностями второго ряда костей запястья и суставными поверхностями оснований пястных костей.

Запястно-пястный сустав большого пальца кисти, *articulátio carpometacarpális póllicis*, по форме отличается от остальных и является типичным седловидным суставом, а запястно-пястные суставы II—V пальцев — плоские суставы.

Запястно-пястный сустав большого пальца кисти полностью изолирован от других запястно-пястных суставов и обладает значительной подвижностью. Широкая суставная капсула и седловидные суставные поверхности позволяют производить в этом суставе движения вокруг двух осей: сагиттальной, идущей через основание I пястной кости, и фронтальной, проходящей через кость-трапецию. Фронтальная ось расположена под некоторым углом к фронтальной плоскости, т. е. не строго поперечно. Вокруг нее возможны сгибание и разгибание большого пальца вместе с пястной костью. Вследствие того что ось расположена не совсем поперечно, большой палец при сгибании смещается в сторону ладони, противопоставляясь остальным пальцам. Обратное движение большого пальца — возвращение пальца в исходное положение. Движение вокруг сагиттальной оси — приведение и отведение большого пальца к указательному (II) пальцу. В этом суставе возможно также круговое движение в результате сочетания движений вокруг двух названных осей.

Запястно-пястные суставы II—V пальцев, *articulatiónes carpometacarpáles II—V*, образуются сочленением суставных поверхностей второго ряда костей запястья с основанием II—V пястных костей. Их общая суставная щель представляет собой поперечную ломаную линию. Суставная капсула относительно тонкая, является общей для всех четырех суставов и туго натянута, а суставная полость соединяется с полостями среднезапястного и межзапястного суставов. С тыльной и ладонной сторон капсула укреплена прочными связками — это тыльные запястно-пястные связки, *ligg. carpometacarpália dorsália*, и ладонные запястно-пястные связки, *ligg. carpometacarpália palmária.*

Межпястные суставы, *articulatiónes intermetacarpáles.* Суставы образованы прилегающими друг к другу поверхностями оснований II—V пястных костей. Капсула этих суставов общая с капсулой запястно-пястных суставов и укреплена тыльными и ладонными пястными связками, *ligg. metacarpália dorsália et palmária*, которые идут поперечно и соединяют рядом расположенные пястные кости. Имеются также межкостные пястные связки, *ligg. metacarpália interóssea*, лежащие внутри суставов и соединяющие обращенные друг к другу поверхности пястных костей.

В движениях кисти относительно предплечья принимают участие лучезапястный, среднезапястный, запястно-пястные суставы, а также межзапястные и межпястные суставы. Все эти суставы, объединенные единой функцией, клиницисты нередко называют кистевым суставом. Общий объем движений кисти является суммой движений во всех этих суставах. Лучезапястный сустав — это эллипсоидный сустав, в нем возможны движения вокруг фронтальной (сгибание и разгибание кисти) и сагиттальной (отведение и приведение кисти) осей. Среднезапястный сустав, хотя и состоит из двух, как бы соединенных в один шаровидный сустав, по форме напоминает блоковидный сустав вследствие неправильной формы суставных поверхностей. В этом суставе возможно движение только вокруг фронтальной оси — сгибание и разгибание. Объем движений одновременно в лучезапястном и межзапястном суставах при сгибании равен 75—80°, при разгибании — около 45°, при отведении — 15—20°, приведении 30—40°. Круговое движение в этих суставах является результатом сложения последовательных движений вокруг сагиттальной и фронтальной осей. Концы пальцев кисти описывают при этом круг.

Запястно-пястные суставы плоские, укреплены прочными и туго натянутыми связками, имеют крайне незначительную подвижность. В межзапястных и межпястных суставах происходит только небольшое смещение костей относительно друг друга при сгибательных и разгибательных движениях кисти. Прочно соединенные между собой и со II—V пястными костями, кости второго ряда запястья в механическом отношении составляют единое целое — твердую основу кисти. При всех движениях в суставах запястья центром их можно считать головку головчатой кости, а проксимальный ряд костей запястья при этом играет роль костного мениска.

Пястно-фаланговые суставы, *articulatiónes metacarpophalangeáles.* Суставы образованы суставными поверхностями головок пястных костей и основаниями проксимальных фаланг. Суставные поверхности головок округлые, а суставные впадины проксимальных фаланг — эллипсоидные. Суставные капсулы свободны и укреплены по бокам коллатеральными связками, *ligg. collaterália.* С ладонной стороны капсула утолщена за счет пучков волокон ладонных связок, *ligg. palmária.* Кроме того, пястно-фаланговые суставы II—V пальцев укреплены поперечно идущими волокнами, расположенными между головками пястных костей и образующими глубокие поперечные пястные связки, *ligg. metacarpália transvérsa profúnda.*

В пястно-фаланговых суставах возможны движения вокруг двух осей. Вокруг фронтальной оси осуществляются сгибание и разгибание при объеме движения около 90°. Вокруг сагиттальной оси совершаются отведение и приведение пальцев (общий объем движения одного пальца равен 45—50°). В этих суставах возможны также круговые движения.

7 Зак. 3999 М. Р. Сапин

Рис. 90. Рентгенограмма костей и суставов кисти, правой.

1 — radius; 2 — processus styloideus radii; 3 — os scaphoideum; 4 — os trapezium; 5 — os trapezoideum; 6 — os metacarpale I; 7 — os sesamoideum; 8 — phalanx proximalis pollicis; 9 — phalanx distalis pollicis; 10 — phalanx proximalis; 11 — phalanx media; 12 — phalanx distalis; 13 — os metacarpale V; 14 — hamulus ossis hamati; 15 — os capitatum; 16 — os hamatum; 17 — os pisiforme; 18 — os triquetrum; 19 — os lunatum; 20 — processus styloideus ulnae; 21 — ulna.

Рентгеновская суставная щель: I — лучезапястного сустава; II — среднезапястного сустава; III — пястно-фалангового сустава; IV — межфалангового сустава.

Межфаланговые суставы кисти, ***articulatiónes interphalángeales mánus.*** В образовании сустава участвуют головка и основание соседней фаланги. Все суставы построены одинаково и по форме суставных поверхностей являются типичными блоковидными. Капсула каждого сустава свободна, по бокам ее укрепляют коллатеральные связки, *ligg. collaterália.* С ладонной стороны капсула утолщена за счет ладонных связок, *ligg. palmária.* В этих суставах возможны движения только вокруг фронтальной оси — сгибание и разгибание (общий объем движений около 90°).

РЕНТГЕНОАНАТОМИЯ СУСТАВОВ КИСТИ

При рентгеновском исследовании кисти хорошо видны сочленяющиеся кости и рентгеновские суставные щели всех суставов

(рис. 90). Рентгеновская суставная щель лучезапястного сустава расширена у медиального края за счет «прозрачности» для рентгеновского излучения суставного диска у головки локтевой кости. Только гороховидная кость накладывается на трехгранную; остальные кости запястья видны отдельно, вследствие чего суставные щели между ними четко контурируются. Рентгеновские суставные щели пястно-фаланговых, межфаланговых суставов выпуклой стороной направлены дистально.

Вопросы для повторения

1. С какими костями соединяются ключица и лопатка?
2. Назовите особенности строения плечевого сустава, позволяющие выполнять различные движения.
3. В образовании каких суставов участвуют лучевая и локтевая кости?
4. Как построен лучезапястный сустав? Какие связки его укрепляют?
5. Какие особенности строения суставов кисти позволяют противопоставлять I (большой) палец остальным пальцам?

СОЕДИНЕНИЯ КОСТЕЙ НИЖНЕЙ КОНЕЧНОСТИ

СУСТАВЫ ПОЯСА НИЖНЕЙ КОНЕЧНОСТИ

Суставы пояса нижней конечности, ***articulatiónes cínguli mémbri inferióres,*** образуются за счет соединения тазовых костей друг с другом и с крестцом (рис. 91). Задний конец каждой тазовой кости сочленяется с крестцом при помощи парного крестцово-подвздошного сустава, а спереди тазовые кости образуют лобковый симфиз (см. табл. V приложения).

Крестцово-подвздошный сустав (правый и левый), ***articulátio sacroiliaca.*** В образовании сустава участвуют ушковидные суставные поверхности тазовой кости и крестца. Толщина суставного хряща больше на ушковидной поверхности крестца, чем на такой же поверхности тазовой кости. Суставная капсула сильно натянута и очень прочная. Она срастается с надкостницей крестца и тазовой кости и со связками, укрепляющими этот сустав. Спереди капсула укреплена передними крестцово-подвздошными связками, *ligg. sacroiliaca anteriora,* идущими в поперечном и косом направлении. Они тонкие и сращены с капсулой. На задней поверхности сустава расположены межкостные крестцово-подвздошные связки, *ligg. sacroiliáca interóssea,* и задние крестцово-подвздошные связки, *ligg. sacroiliáca posteriora* (рис. 92). Межкостные связки являются самыми прочными связками крестцово-подвздошного сустава. Они срастаются с задней поверх-

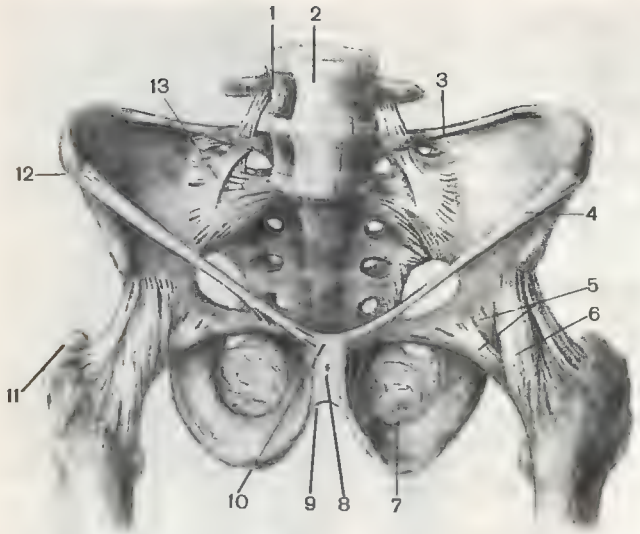

Рис. 91. Связки таза и тазобедренного сустава; вид спереди.

1 — vertebra lumbalis IV; 2 — lig. longitudinale anterius; 3 — lig. iliolumbale; 4 — lig. inguinale; 5 — capsula articularis; 6 — lig. iliofemorale; 7 — membrana obturatoria; 8 — symphisis pubica; 9 — lig. arcuatum pubis; 10 — lig. pubicum superius; 11 — trochanter major; 12 — spina iliaca anterior superior; 13 — lig. sacroiliacum ventrale.

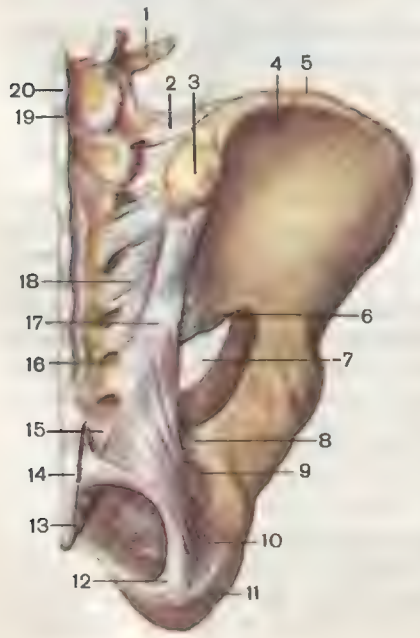

Рис. 92. Связки правой половины таза; вид сзади.

1 — processus transversus vertebrae lumbalis IV; 2 — lig. iliolumbale; 3 — spina iliaca posterior superior; 4 — ala ossis ilium; 5 — crista iliaca; 6 — lig. sacroiliacum ventrale (часть); 7 — for. ischiadicum majus; 8 — lig. sacrospinale; 9 — for. ischiadicum minus; 10 — lig. sacrotuberale; 11 — tuber ischiadicum; 12 — processus falciformis lig. sacrotuberale; 13 — os coccygeum; 14 — lig. sacrococcygeum dorsale superficiale; 15 — lig. sacrococcygeum laterale; 16 — for. sacralia posteriora; 17, 18 — ligg. sacroiliaca posteriora; 19 — lig. interspinale; 20 — processus spinosus vertebrae lumbalis V.

ностью капсулы сустава и заполняют узкую щель между крестцовой и подвздошной бугристостями, прикрепляясь к этим бугристостям. Задние крестцово-подвздошные связки начинаются от верхней и нижней задних подвздошных остей и прикрепляются к латеральному гребню крестца. Они прикрывают сзади межкостные крестцово-подвздошные связки.

Между поперечными отростками двух нижних поясничных позвонков и гребнем подвздошной кости и ее бугристостью натянута подвздошно-поясничная связка, *lig. iliolumbále*. По форме суставных поверхностей крестцово-подвздошной сустав относится к плоским суставам, но вследствие наличия прочных связок и конгруэнтности сочленяющихся поверхностей движение в нем практически невозможно.

Лобковый симфиз, *sýmphisis púbica*. Посредством симфиза соединяются правая и левая кости между собой. Симфиз относится к переходному типу соединений (полусустав). Обращенные друг к другу симфизальные поверхности лобковых костей покрыты хрящом и сращены посредством волокнисто-хрящевой пластинки — межлобкового диска, *discus interpúbicus*. В большинстве случаев внутри хряща имеется ориентированная в сагиттальной плоскости щелевидная полость.

Лобковый симфиз укреплен двумя связками, из которых одна — верхняя лобковая связка, *lig. púbicum supérius*, расположена сверху симфиза и представляет собой толстые поперечно идущие пучки волокон, соединяющие лобковые кости. Другая — дугообразная связка лобка, *lig. arcuátum púbis*, имеет вид фиброзной пластинки шириной до 10 мм, которая прилежит к симфизу снизу и занимает вершину подлобкового угла, *ángulus subpúbicus*, образованного нижними ветвями правой и левой лобковых костей. У женщин подлобковый угол более широкий, чем у мужчин, вершина его более закруглена, ограничивающие его нижние ветви лобковых костей образуют лобковую дугу, *árcus púbis*.

Среди всех соединений костей лобковый симфиз имеет наиболее выраженные половые особенности. У женщин это соединение меньше по высоте и содержит более толстый, чем у мужчин, межлобковый диск. Небольшие движения в лобковом симфизе возможны только у женщин во время родов.

Тазовые кости соединены с крестцом также с помощью связок, расположенных на определенном расстоянии от крестцово-подвздошного сустава. Это прежде всего крестцово-бугорная связка, *lig. sacrotuberále*.

Она начинается с седалищного бугра седалищной кости и, веерообразно расширяясь, прикрепляется к латеральным краям крестца и копчика. Вверху часть волокон этой связки переходит в пучки дорсальной крестцово-подвздошной связки и вместе с последней прикрепляется к нижней задней подвздошной ости. Продолжением крестцово-бугорной связки кпереди и книзу является ее серповидный отросток, *procéssus falci-*

fórmis, прикрепляющийся к ветви седалищной кости. Крестцово-остистая связка, *lig. sacrospinále,* расположена кпереди и сверху от крестцово-бугорной связки. Она начинается от седалищной ости и заканчивается внизу на латеральной части крестца и на боковой поверхности копчика.

Располагаясь между двумя тазовыми костями наподобие клина, крестец замыкает сзади тазовое кольцо, являясь как бы ключом тазового кольца. Сила тяжести туловища не может сместить основание крестца вниз и вперед в крестцово-подвздошных суставах, которые прочно укреплены межкостными крестцово-подвздошными, крестцово-бугорными и крестцово-остистыми связками.

ТАЗ В ЦЕЛОМ

Тазовые кости и крестец, соединяясь с помощью крестцово-подвздошных суставов и лобкового симфиза, образуют **таз,** *pélvis* (см. рис. 92). Таз представляет собой костное кольцо, внутри которого находится полость, содержащая внутренние органы: прямую кишку, мочевой пузырь и др. При участии костей таза происходит также соединение туловища со свободными нижними конечностями. Таз делят на два отдела: верхний и нижний. Верхний отдел — это большой таз, а нижний — малый таз. Большой таз от малого отделяет пограничная линия, которая образована мысом крестца, дугообразной линией подвздошных костей, гребнями лобковых костей и верхними краями лобкового симфиза.

Большой таз, *pélvis májor,* ограничен сзади телом V поясничного позвонка, по бокам — крыльями подвздошных костей. Спереди большой таз костных стенок не имеет. Полость большого таза является нижней частью брюшной полости.

Малый таз, *pélvis minor,* представляет собой суженный книзу костный канал (полость). Верхнее отверстие этого канала — верхняя апертура таза, *apertúra pélvis supérior,* является входом в малый таз и ограничена пограничной линией. Выход из малого таза — нижняя апертура таза, *apertúra pélvis inférior,* ограничена сзади копчиком, по бокам — крестцово-бугорными связками, седалищными буграми, ветвями седалищных костей, нижними ветвями лобковых костей, а спереди — нижними ветвями лобковых костей. Задняя стенка полости малого таза образована тазовой поверхностью крестца и передней поверхностью копчика. Передняя стенка представлена нижними и верхними ветвями лобковых костей и лобковым симфизом. С боков полость малого таза ограничена внутренней поверхностью тазовых костей ниже пограничной линии, крестцово-бугорными и крестцово-остистыми связками. Справа и слева имеются запирательные отверстия, закрытые каждое фиброзной пластинкой — запирательной мембраной, *membrána obturatória,* которая представляет собой собственную связку тазовой кости. Запирательная мембрана, перекидываясь через запирательную борозду, образует отверстие, в котором проходят сосуды и нервы из полости малого таза на бедро.

На боковой стенке малого таза находятся также большое и малое седалищные отверстия. Большое седалищное отверстие, *forámen ischiádicum május,* ограничено крестцово-остистой связкой и большой седалищной вырезкой. Малое седалищное отверстие, *forámen ischiádicum minus,* образовано крестцово-бугорной и крестцово-остистой связками и малой седалищной вырезкой. Через эти отверстия из полости таза в ягодичную область проходят мышцы, сосуды и нервы. Соединенные с помощью лобкового симфиза нижние ветви лобковых костей замыкают тазовое кольцо спереди.

При вертикальном положении тела человека верхняя апертура таза расположена не в горизонтальной плоскости, а наклонена кпереди и вниз, образуя с горизонтальной плоскостью острый угол. У женщин этот угол составляет 55—60°, у мужчин — 50—55°. Степень наклона таза варьирует у одного и того же человека в зависимости от его положения (свободное вертикальное положение тела, «военная» осанка, сидячее положение и т. д.). Так, при сидении этот угол значительно уменьшается, плоскость входа в малый таз расположена почти горизонтально, при вертикальном положении («военная» осанка), он приближается к максимальным величинам.

В строении таза взрослого человека четко выражены половые особенности. Таз у женщин ниже и шире, чем у мужчин. Расстояние между остями и гребнями подвздошных костей у женщин больше, так как крылья подвздошных костей у них более развернуты в стороны. Так, мыс у женщин выступает вперед меньше, чем у мужчин, поэтому верхняя апертура женского таза более округлая, чем мужского. У женщин крестец шире и короче, чем у мужчин, седалищные бугры развернуты в стороны, расстояние между ними больше, чем у мужчин. Угол схождения нижних ветвей лобковых костей у женщин больше 90° (лобковая дуга), а у мужчин он равен 70—75° (подлобковый угол).

Таким образом, полость малого таза у женщин больше, чем у мужчин. Хотя отдельно взятые отличительные признаки мужского и женского таза относительны, но совокупность всех признаков позволяет отличить типичный женский таз от мужского.

Для родового процесса большое значение имеют размеры и форма таза. Знание средних размеров входа и выхода из малого таза необходимо для предсказания течения родов. Прямой размер входа в малый таз — истинная, или гинекологическая, конъюгата, *conjugáta véra, seu conjugáta gynecológica* (рис. 93, 94), равный обычно 11 см, представляет собой расстояние между мысом и наиболее выступающей кзади точкой лобкового симфиза.

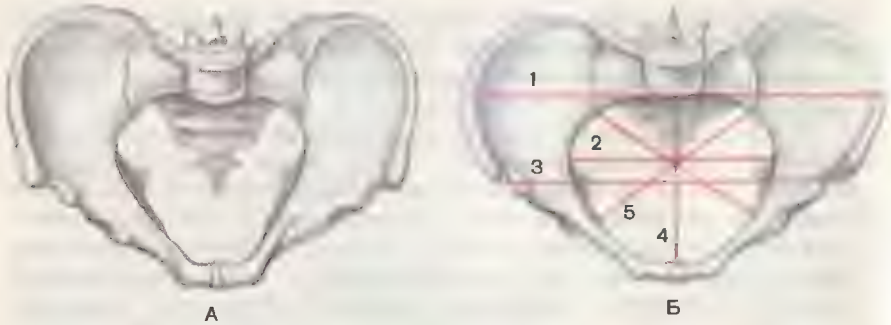

Рис. 93. Таз, *pelvis*, мужской (А) и женский (Б). Указаны линии размеров большого таза и входа в малый таз.

1 — distantia cristarum; 2 — diameter transversa; 3 — distantia spinarum; 4 — conjugata vera; 5 — diameter obliqua.

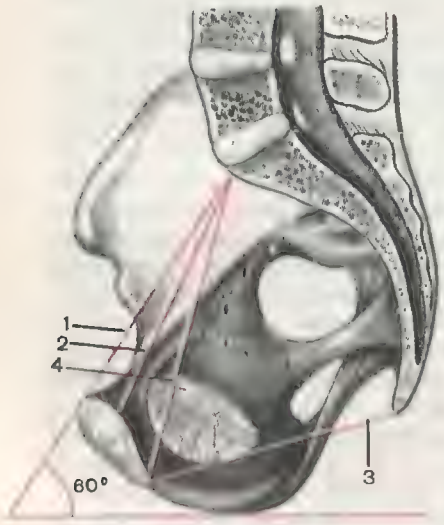

Рис. 94. Размеры женского таза. (Распил в сагиттальной плоскости.)

1 — анатомическая конъюгата; 2 — истинная (гинекологическая) конъюгата; 3 — прямой размер (выхода из таза); 4 — диагональная конъюгата; 60° — угол наклона таза.

Поперечный диаметр, *diámeter transvérsa,* входа в малый таз — это расстояние между наиболее отстоящими точками пограничной линии, отграничивающей малый таз от большого. Этот размер около 13 см. Косой диаметр, *diámeter obliqua,* входа в малый таз равен 12 см. Он является расстоянием между крестцово-подвздошным сочленением, с одной стороны, и подвздошно-лобковым возвышением — с другой.

Прямой размер выхода из полости малого таза равен расстоянию между внутренними краями седалищных бугров (11 см). Практическое значение имеют также размеры большого таза, а именно расстояние между двумя верхними передними подвздошными остями — *distántia spinárum,* которое равно 25—27 см, и расстояние между наиболее удаленными точками крыльев подвздошной кости — *distántia cristárum,* — 28—30 см.

СУСТАВЫ СВОБОДНОЙ НИЖНЕЙ КОНЕЧНОСТИ

Суставы свободной нижней конечности, *articulatiónes mémbri inferióris libéri,* имеют особенности строения. Эти особенности соответствуют функциям суставов: участие в перемещении тела в пространстве, поддержание равновесия. При этом суставы одновременно испытывают нагрузку массы тела.

ТАЗОБЕДРЕННЫЙ СУСТАВ

Тазобедренный сустав, ***articulátio cóxae*** (рис. 95, 96), образован вертлужной впадиной тазовой и головкой бедренной костей. По форме сочленяющихся поверхностей относится к шаровидным (чашеобразным). Со стороны бедренной кости в образовании сустава участвует вся поверхность головки, а со стороны вертлужной впадины — только полулунная поверхность. С краем вертлужной впадины прочно сращено волокнисто-хрящевое образование — вертлужная губа, *lábrum acetabuláre.* В результате суставная поверхность тазовой кости увеличивается. Часть вертлужной губы, перекидываясь через вырезку вертлужной впадины, образует поперечную связку вертлужной впадины, *lig. transvérsum acetábuli.*

Суставная капсула тазобедренного сустава на тазовой кости прикрепляется по окружности вертлужной впадины так, что последняя находится внутри полости сустава. На бедренной кости суставная капсула прикрепляется отступя от головки, причем спереди она прикрепляется вдоль межвертельной линии, а сзади — немного отступя кнутри от межвертельного гребня. Таким образом, значительная часть шейки бедра находится внутри суставной полости. Внутри полости тазобедренного сустава расположена также связка головки бедренной кости, *lig. cápitis fémoris.* С одной стороны она прикрепляется на ямке головки бедренной кости, с другой — к тазовой кости в области вырезки вертлужной впадины и к поперечной связке вертлужной впадины. Связка головки бедренной кости окутана синовиальной мембраной. Последняя изнутри закрывает щель между поперечной связкой и вырезкой вертлужной впадины. В период формирования тазобедренного сустава связка головки бедренной кости удерживает головку бедренной кости у вертлужной впадины.

В толще фиброзной мембраны тазобедренного сустава имеется выраженный пучок волокон, который охватывает шейку бедра в виде петли и прикрепляется к подвздошной кости под нижней передней подвздошной остью. Это круговая зона, *zóna orbiculáris,* являющаяся одной из связок тазобедренного сустава. Снаружи капсула укреплена тремя связками. Подвздошно-бедренная связка, *lig. iliofemorále,* представляет собой самую мощную связку тазобедренного сустава. Ее толщина около 1 см. На подвздошной кости эта связка на

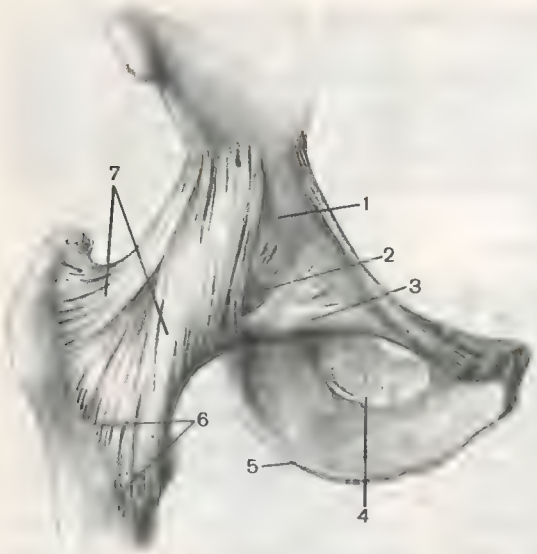

Рис. 95. Связки тазобедренного сустава, правого.

1 — место расположения подвздошно-гребенчатой сумки; 2 — тонкая часть суставной сумки; 3 — lig. pubofemorale; 4 — membrana obturatoria; 5 — tuber ischiadicum; 6 — linea intertrochanterica; 7 — lig. iliofemorale.

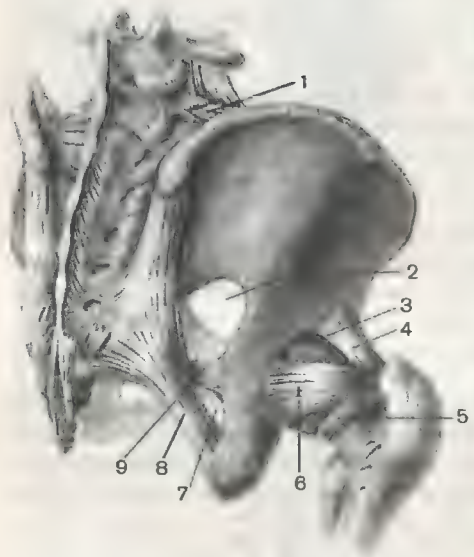

Рис. 96. Соединения костей таза и тазобедренный сустав, правый (суставная капсула частично удалена); вид сзади и сбоку.

1 — lig. iliolumbale; 2 — for. ischiadicum majus; 3 — caput ossis femoris; 4 — lig. iliofemorale; 5 — zona orbicularis; 6 — lig. ischiofemorale; 7 — for. ischiadicum minus; 8 — lig. sacrotuberale; 9 — lig. sacrospinale.

чинается на переднем крае нижней передней подвздошной ости, затем ее волокна спускаются вниз и прикрепляются к межвертельной линии. Лобково-бедренная связка, *lig. pubofemorále,* имеет форму треугольника. Ее широкое основание начинается от верхней ветви лобковой кости и тела подвздошной кости у места сращения его с лобковой костью, а своей узкой частью (вершиной) связка прикреплена у медиального

края межвертельной линии. Седалищно-бедренная связка, *lig. ischiofemorále,* расположена на задней поверхности сустава. Она более тонкая, чем две предыдущие. Начинается от тела седалищной кости, идет почти горизонтально кнаружи и прикрепляется у вертикальной ямки большого вертела. Волокна всех трех связок прочно сращены с фиброзной мембраной капсулы тазобедренного сустава и надежно укрепляют последний.

Вследствие большой глубины вертлужной впадины тазобедренный сустав относится к разновидности шаровидного — чашеобразному суставу, *articulátio cotýlica.* В нем возможны движения вокруг трех осей, однако подвижность в этом суставе меньше, чем в шаровидном (например, в плечевом), поскольку вертлужная впадина с вертлужной губой охватывает головку бедра более чем наполовину. Вокруг фронтальной оси в тазобедренном суставе возможны сгибание и разгибание. При сгибании бедро движется вперед и приближается к передней стенке живота. Наибольшее сгибание (118—121°) возможно при согнутой в коленном суставе голени. Если коленный сустав разогнут, натяжение мышц на задней поверхности бедра тормозит сгибание и угол его равняется 84—87°. При разгибании в тазобедренном суставе бедро движется назад. Это движение сильно тормозится натяжением подвздошно-бедренной связки и поэтому его размах не превышает 13°.

За счет движений вокруг сагиттальной оси в тазобедренном суставе происходит отведение и приведение нижней конечности по отношению к срединной линии (до 80—90°).

Вокруг вертикальной оси в тазобедренном суставе совершается вращение головки бедренной кости (ось вращения проходит через центр головки и середину межмыщелковой ямки). Общая величина вращения 40—50°. В суставе возможно также круговое движение. Движения в тазобедренном суставе ограничивают не только связки, но и сильные мышцы, расположенные вокруг этого сустава.

Таким образом, в связи с особым положением тазобедренного сустава, его участием в передвижении тела в пространстве, важной ролью в статике строение сустава приспособлено для выполнения движений с меньшей амплитудой по сравнению с движениями в плечевом суставе. Тазобедренный сустав укрепляют мощные связки и сильные мышцы, поэтому в нем значительно реже, чем в других суставах, бывают вывихи.

На рентгеновских снимках тазобедренного сустава (рис. 97) головка бедренной кости имеет округлую форму. У ее медиальной поверхности заметно углубление с шероховатыми краями — это ямка головки бедренной кости. Четко определяется также и рентгеновская суставная щель. В норме большой вертел бедренной кости располагается на линии, соединяющей верхнюю переднюю подвздошную ость и седалищный бугор (линия Нелатона — Розера).

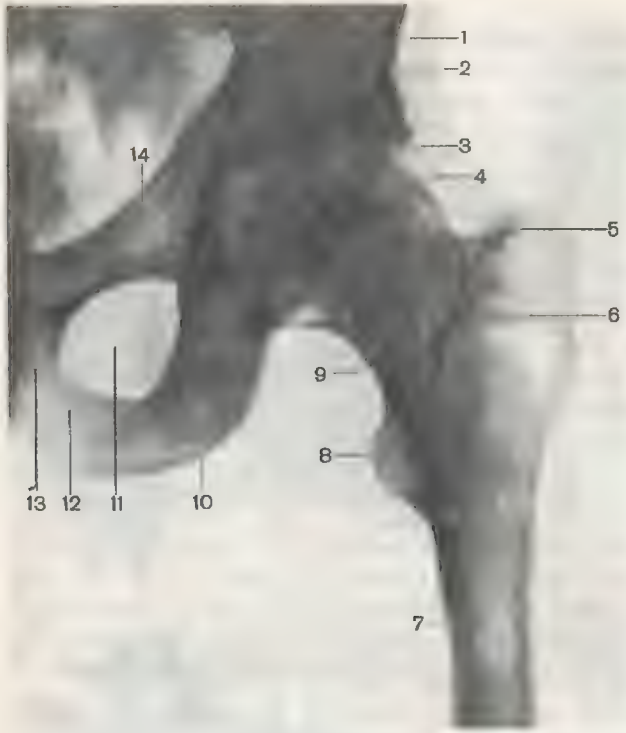

Рис. 97. Рентгенограмма тазобедренного сустава, левого.

1, 2 — os ilium; 3 — рентгеновская суставная щель; 4 — caput femoris; 5 — trochanter major; 6 — crista intertrochanterica; 7 — os femoris; 8 — trochanter minor; 9 — collum ossis femoris; 10 — tuber ischiadicum; 11 — for. obturatum; 12 — ramus ossis ischii; 13 — ramus inferior ossis pubis; 14 — ramus superior ossis pubis.

КОЛЕННЫЙ СУСТАВ

Коленный сустав, *articulátio génus* (рис. 98, 99), — это наиболее крупный сустав тела человека, сложный по строению. В образовании коленного сустава принимают участие три кости: бедренная, большеберцовая и надколенник.

Суставная поверхность на бедренной кости образована медиальным и латеральным мыщелками, имеющими эллипсоидные очертания, и надколенниковой поверхностью на передней поверхности дистального эпифиза бедра. Верхняя суставная поверхность большеберцовой кости представлена двумя овальными углублениями, которые сочленяются с мыщелками бедренной кости. Суставная поверхность надколенника, участвующая в образовании коленного сустава, расположена на его задней поверхности и сочленяется только с надколенниковой поверхностью бедренной кости.

Суставные поверхности большеберцовой кости и бедра до-

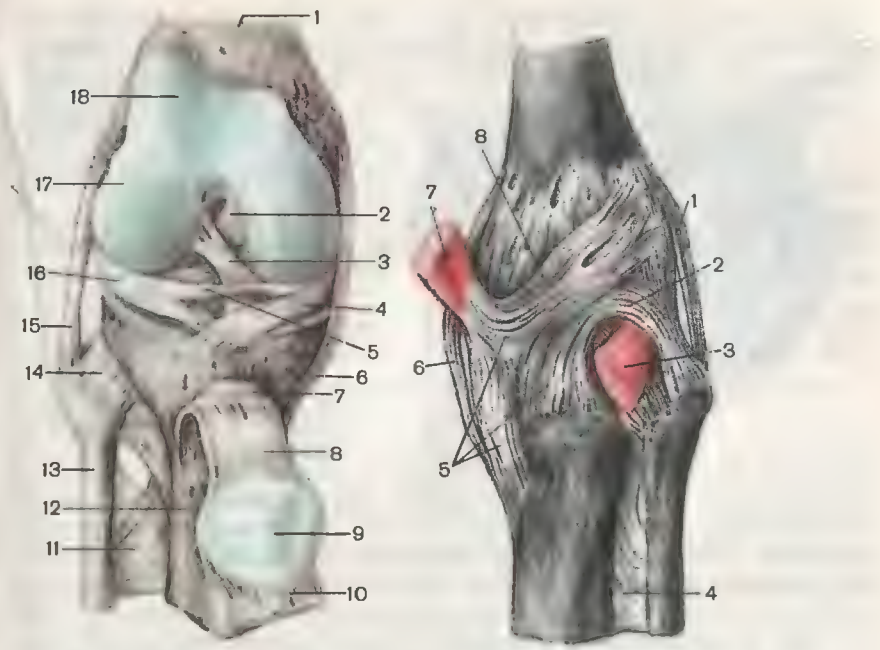

Рис. 98. Коленный сустав, *art. genus*, правый; вид спереди. (Суставная капсула удалена, надколенник с сухожилием четырехглавой мышцы бедра оттянут книзу.)

1 — os femoris; 2 — lig. cruciatum posterius; 3 — lig. cruciatum anterius; 4 — meniscus medialis; 5 — lig. transversum genus; 6 — lig. collaterale tibiale; 7 — bursa infrapatellaris profunda; 8 — lig. patellae; 9 — facies articularis patellae; 10 — tendo m. quadricipitis femoris; 11 — membrana interossea cruris; 12 — tibia; 13 — fibula; 14 — lig. capitis fibulae anterius; 15 — lig. collaterale fibulare; 16 — meniscus lateralis; 17 — condylus lateralis; 18 — facies patellaris.

Рис. 99. Коленный сустав, *art. genus*; вид сзади.

1 — lig. collaterale fibulare; 2 — lig. popliteum arcuatum; 3 — m. popliteus (частично удалена); 4 — membrana interossea cruris; 5 — глубокая гусиная лапка; 6 — lig. collaterale tibiale; 7 — tendo m. semimembranosi; 8 — lig. popliteum obliquum.

полнены внутрисуставными хрящами: медиальным и латеральным менисками (рис. 100). Они увеличивают конгруэнтность сочленяющихся поверхностей. Каждый мениск представляет собой фиброзно-хрящевую пластинку полулунной формы, имеющую на разрезе форму треугольника. Толстый край менисков обращен кнаружи и сращен с капсулой, а истонченный — внутрь сустава. Верхняя поверхность менисков вогнута и соответствует поверхности мыщелков бедренной кости, а нижняя — почти плоская, лежит на верхней суставной поверхности большеберцовой кости.

Медиальный мениск, *meniscus mediális*, узкий, полулунной формы. Латеральный мениск, *meniscus late-*

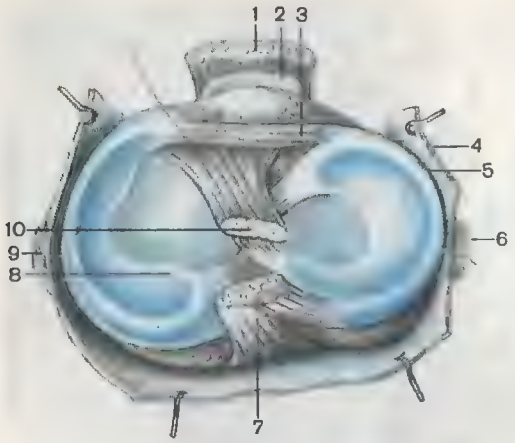

Рис. 100. Коленный сустав, *art. genus*, правый. Видны суставная капсула и крестообразные связки (обрезаны), а также проксимальный эпифиз большеберцовой кости с менисками.

1 — lig. patellare; 2 — bursa infrapatellaris profunda; 3 — lig. transversum genus; 4 — capsula articularis; 5 — meniscus lateralis; 6 — lig. collaterale fibulare (перерезана); 7 — lig. cruciatum posterius; 8 — meniscus medialis; 9 — lig. collaterale tibiale (перерезана); 10 — lig. cruciatum anterius.

rális, более широкий. Его толщина у наружного края достигает 8 мм. Концы менисков прикрепляются к межмыщелковому возвышению с помощью связок. Впереди латеральный и медиальный мениски соединены друг с другом поперечной связкой колена, *lig. transvérsum génus*. Коленный сустав относится к комплексным суставам в связи с наличием в нем менисков. Капсула сустава прикрепляется на бедренной кости, отступя на 1 см и более от края суставной поверхности; на большеберцовой кости и на надколеннике она проходит непосредственно по краю их суставных поверхностей. Капсула коленного сустава тонкая, свободная и очень обширная. Со стороны полости сустава она срастается с наружными краями обоих менисков. Синовиальная мембрана выстилает изнутри фиброзную мембрану капсулы и образует многочисленные складки. Эти складки содержат жировую клетчатку и, вдаваясь в полость сустава, заполняют только часть суставной полости, другая часть остается свободной вследствие неконгруэнтности суставных поверхностей. Наиболее развиты парные крыловидные складки, *plicae aláres*, которые начинаются книзу и по бокам от надколенника, вдаются в полость сустава между бедренной, большеберцовой костями и надколенником. От надколенника книзу, к переднему межмыщелковому полю большеберцовой кости, направляется вертикально расположенная непарная поднадколенниковая синовиальная складка, *plica synoviális infrapatelláris*.

Коленный сустав подкрепляется внутрисуставными и внесуставными связками. Крестообразные связки колена являются внутрисуставными связками, они покрыты синовиальной мембраной. Передняя крестообразая связка, *lig. cruciátum antérius*, начинается от медиальной поверхности латерального мыщелка бедра и прикрепляется к переднему межмыщелковому полю большеберцовой кости. Задняя крестообразная связка, *lig. cruciátum postérius* (см. рис. 99), берет начало на латеральной поверхности медиального мыщелка, идет кзади и книзу и прикрепляется к заднему межмыщелковому полю большеберцовой кости. Синовиальная мембрана капсулы переходит на крестообразные связки с задней стенки полости сустава. Поэтому полость коленного сустава в заднем отделе разделена на латеральную и медиальную части, которые соединяются между собой только спереди. Спереди и снизу границей между правой и левой частями полости коленного сустава является поднадколенниковая синовиальная складка.

Внесуставными связками коленного сустава служат малоберцовая и большеберцовая связки, косая и дугообразная подколенные связки, связка надколенника, медиальная и латеральная поддерживающие связки надколенника (см. рис. 100).

Малоберцовая коллатеральная связка, *lig. collaterále fibuláre*, представляет собой округлый фиброзный тяж толщиной около 5 мм, который начинается от латерального надмыщелка бедренной кости и прикрепляется к латеральной поверхности головки малоберцовой кости. Эта связка отделена от суставной капсулы коленного сустава слоем рыхлой клетчатки. Большеберцовая коллатеральная связка, *lig. collaterále tibiále*, расположена на медиальной поверхности сустава. Связка имеет вид фиброзной пластинки шириной 10—12 мм, сращенной с капсулой, а через нее с медиальным мениском. Вверху связка прикрепляется к медиальному надмыщелку бедренной кости, а внизу — к наиболее выступающей части медиального края большеберцовой кости. Косая подколенная связка, *lig. popliteum obliquum* (см. рис. 99), расположена на задней поверхности капсулы сустава. Фиброзные волокна этой связки начинаются у медиально-заднего края медиального мыщелка большеберцовой кости как продолжение сухожилия полуперепончатой мышцы, направляются по задней поверхности капсулы сустава кверху и кнаружи, где заканчиваются, вплетаясь в капсулу сустава и прикрепляясь к задней поверхности бедренной кости, над ее латеральным мыщелком. Дугообразная подколенная связка, *lig. popliteum arcuátum*, также расположена на задней поверхности капсулы коленного сустава. Она образована дугообразными волокнами, которые начинаются на задней поверхности головки малоберцовой кости и латерального надмыщелка бедра. Волокна этой связки поднимаются вверх, дугообразно изгибаются в медиальную сторону, частично прикрепляются к средней части косой подколенной связки, а затем, спускаясь вниз, прикрепляются к задней поверхности большеберцовой кости. Спереди капсула сустава укреплена сухожилием четырехглавой мышцы бедра (*m. quadríceps fémoris*), в толще которого находится надколенник. Сухожильные волокна этой мышцы подходят к основанию надколенника. Часть волокон сухожилия при-

крепляется к верхнему краю надколенника (основанию надколенника), другие волокна прилежат к передней поверхности надколенника, срастаясь с ним, и прикрепляются к бугристости большеберцовой кости. Этот толстый и широкий фиброзный тяж, расположенный между верхушкой надколенника и бугристостью большеберцовой кости, является связкой надколенника, *lig. patéllae.*

Медиальная и латеральная поддерживающие связки надколенника, *retináculum patellae mediále* и *retináculum patéllae laterále,* представляют собой внутренние и наружные пучки сухожилия четырехглавой мышцы бедра. Часть пучков прикрепляется к надколеннику, а часть направляется вниз и прикрепляется к передней поверхности большеберцовой кости, возле переднего края суставного хряща.

Коленный сустав имеет несколько **синовиальных сумок,** *búrsae synoviáles* (рис. 101). Они расположены между сухожилиями мышц и под сухожилиями у мест их прикрепления к костям. Некоторые из них соединяются с полостью сустава, значительно увеличивая ее. Количество и размеры синовиальных сумок индивидуально варьируют. Основными из них являются следующие: надколенниковая сумка, *búrsa suprapatelláris,* расположенная выше надколенника, между бедренной костью и сухожилием четырехглавой мышцы бедра; глубокая поднадколенниковая сумка, *búrsa infrapatelláris profúnda,* лежащая между связкой надколенника и большеберцовой костью; подколенное углубление, *recéssus subpoplíteus,* находящееся под сухожилием подколенной мышцы. У места прикрепления сухожилия портняжной мышцы имеется подсухожильная сумка портняжной мышцы, *búrsa subtendínea m. sartórii.* Подсухожильные сумки есть и возле других мышц. На передней поверхности коленного сустава, на уровне надколенника, в слое клетчатки расположена подкожная преднадколенниковая сумка, *búrsa subcutánea prepatelláris.*

По форме суставных поверхностей коленный сустав является типичным мыщелком. В нем возможны движения вокруг двух осей: фронтальной и вертикальной (продольной). Вокруг фронтальной оси в коленном суставе происходят сгибание и разгибание с общим объемом движения 140—150°. При сгибании голень образует с бедром угол около 40°. При этом движении происходит расслабление коллатеральных связок. Сгибание тормозят в основном крестообразные связки колена и сухожилие четырехглавой мышцы бедра. Вследствие расслабления коллатеральных связок при сгибании в коленном суставе возможно вращение вокруг вертикальной оси. Общий размах активного вращения в коленном суставе равен в среднем 15°, пассивного — 30—35°. Крестообразные связки тормозят и ограничивают вращение внутрь, а при вращении кнаружи они расслабляются, но это движение ограничивается натяжением коллатеральных

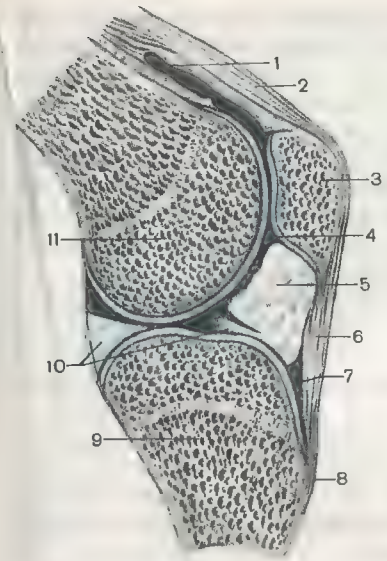

Рис. 101. Коленный сустав, *art. genus.* (Распил в сагиттальной плоскости.)

1 — bursa suprapatellaris; 2 — tendo m. quadricipitis femoris; 3 — patella; 4 — cavitas articulare; 5 — plica alaris; 6 — lig. patellae; 7 — bursa infrapatellaris profunda; 8 — tuberositas tibiae; 9 — tibia; 10 — meniscus lateralis; 11 — femur.

Рис. 102. Рентгенограмма коленного сустава (правого) в разогнутом (А) и согнутом (Б) состоянии.

А — вид спереди: 1 — os femoris; 2 — condylus medialis ossis femoris; 3 — рентгеновская суставная щель коленного сустава; 4 — condylus medialis tibiae; 5 — eminentia intercondylaris; 6 — caput fibulae; 7 — condylus lateralis tibiae; 8 — condylus lateralis ossis femoris; 9 — patella. Б — вид сбоку: 1 — os femoris; 2 — fossa intercondylaris ossis femoris; 3 — condylus medialis tibiae; 4 — caput fibulae; 5 — tibia; 6 — tuberositas tibiae; 7 — condylus medialis ossis femoris; 8 — condylus lateralis ossis femoris; 9 — patella.

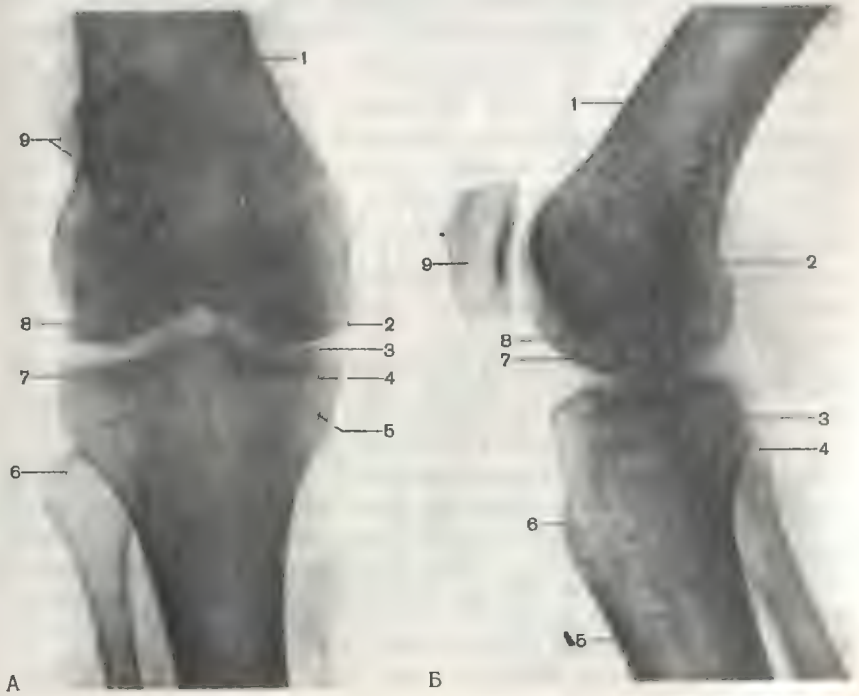

связок. При разгибании в коленном суставе бедро и голень располагаются на одной линии, причем сильно натягиваются крестообразные и коллатеральные связки, а мыщелки бедра плотно упираются в проксимальный эпифиз большеберцовой кости. В таком положении голень и бедро составляют неподвижную опору. Мениски коленного сустава при движениях изменяют свою форму и положение. При сгибании и разгибании по их верхней поверхности перемещаются мыщелки бедренной кости, а при вращении мениски вместе с бедренной костью скользят по суставной поверхности большеберцовой кости.

На рентгенограммах коленного сустава вследствие наличия менисков рентгеновская суставная щель имеет большую высоту (рис. 102). Примерно в средней части суставная щель изогнута над межмыщелковым возвышением большеберцовой кости. Четко видны на снимках не только бедренная и большеберцовая кости, но и надколенник. Последний наслаивается на дистальный эпифиз бедренной кости. Между медиальным и латеральным мыщелками на снимке более светлый участок, соответствующий межмыщелковой ямке. Мениски видны только при специальном исследовании.

СОЕДИНЕНИЯ КОСТЕЙ ГОЛЕНИ

Кости голени, *tíbia* и *fíbula,* соединяются между собой с помощью **прерывных** и **непрерывных соединений.**

Межберцовый сустав, *articulátio tibiofibuláris.* Сустав представляет собой сочленение суставной поверхности головки малоберцовой кости с малоберцовой суставной поверхностью большеберцовой кости. Обе суставные поверхности плоские, по их краю прикрепляется туго натянутая суставная капсула. Суставная полость иногда сообщается с полостью коленного сустава. Спереди капсула укреплена передней связкой головки малоберцовой кости, *lig. cápitis fíbulae antérius,* а сзади — задней связкой головки малоберцовой кости, *lig. cápitis fíbulae postérius.* Межберцовый сустав — это прерывное соединение. Движения в этом суставе ограничены.

Межберцовый синдесмоз (сустав), *sýndesmosis (articulátio) tibiofibuláris* (рис. 103). Это непрерывное соединение, образованное малоберцовой вырезкой дистального эпифиза большеберцовой кости и шероховатой поверхностью основания латеральной лодыжки. В этот синдесмоз часто впячивается синовиальная мембрана голеностопного сустава. В таких случаях он является **нижним межберцовым суставом, *articulátio tibiofibuláris (infério r).*** Между соединяющимися поверхностями дистальных эпифизов большеберцовой и малоберцовой костей находится большое количество коротких соединительных волокон. Спереди и сзади это соединение подкреплено передней и задней межберцовыми связками, *ligg. tibiofibulária antérius et postérius.* Они расположены между латеральной лодыжкой и большеберцовой костью. В этом соединении движения практически отсутствуют.

Межкостная перепонка голени, *membrána interóssea crúris.* Она натянута между межкостными краями большеберцовой и малоберцовой костей; более толстая, чем межкостная перепонка предплечья. В верхней и нижней частях перепонки имеются отверстия для прохождения сосудов и нервов.

Почти полное отсутствие движений между большеберцовой и малоберцовой костями связано с опорной функцией голени и участием малоберцовой кости в образовании голеностопного сустава.

СОЕДИНЕНИЯ КОСТЕЙ СТОПЫ

Кости стопы сочленяются с костями голени и между собой, образуя сложные по строению и функции суставы. Все суставы стопы можно разделить на четыре большие группы: 1) сочленения стопы с голенью; 2) сочленения костей предплюсны; 3) сочленения костей предплюсны и плюсны; 4) сочленения костей пальцев.

Голеностопный (надтаранный) **сустав, *articulàtio talocrurális*** (рис. 104, 105; см. рис. 103). Это типичный блоковидный сустав. Он образован суставными поверхностями обеих костей голени и таранной кости. На большеберцовой кости — это нижняя суставная поверхность, сочленяющаяся с блоком таранной кости, и суставная поверхность медиальной лодыжки, сочленяющаяся с медиальной лодыжковой поверхностью блока таранной кости. На малоберцовой кости — это суставная поверхность латеральной лодыжки, сочленяющаяся с латеральной лодыжковой поверхностью таранной кости. Соединенные вместе большеберцовая и малоберцовая кости наподобие вилки охватывают блок таранной кости. Суставная капсула имеет форму короткой манжетки, которая на передней поверхности костей голени и на таранной кости прикрепляется на 5—8 мм кпереди от суставного хряща, а сзади и сбоков — по линии суставного хряща. По бокам сустава капсула прочная и толстая, спереди и сзади — тонкая и рыхлая, образует складки.

Связки, укрепляющие сустав, располагаются на боковых поверхностях сустава. Медиальная (дельтовидная) связка, *lig. mediále (deltoídeum)* (см. рис. 104, 105), располагаясь на медиальной поверхности сустава, имеет форму расходящейся книзу широкой фиброзной пластинки. Эта толстая и прочная связка начинается на медиальной лодыжке, спускается вниз и прикрепляется своим расширенным концом к ладьевидной, таранной и пяточной костям. В ней выделяются четыре части: большеберцово-ладьевидная часть, *párs tibionaviculáris;* большеберцово-пяточная часть, *párs tibiocalcánea;* передняя и задняя боль-

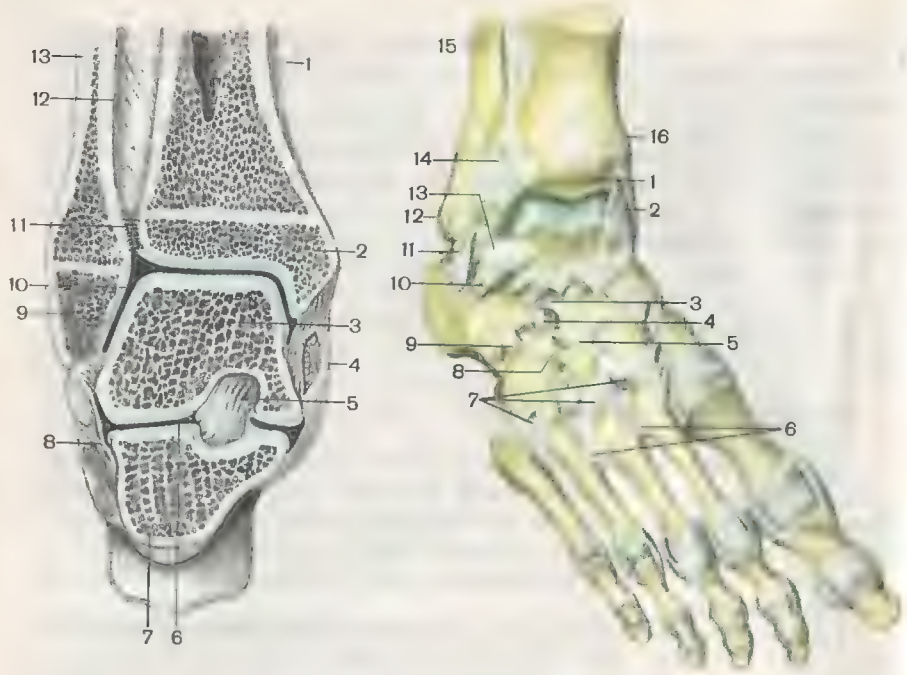

Рис. 103. Голеностопный сустав, *art. talocruralis*, и таранно-пяточно-ладьевидный сустав, *art. talocalcaneonavicularis*. (Распил во фронтальной плоскости.)

1 — tibia; 2 — malleolus medialis; 3 — talus; 4 — pars tibiocalcanea lig. mediale (deltoideum); 5 — lig. talocalcaneum interosseum; 6 — articulatio subtalaris; 7 — calcaneus; 8 — capsula articularis; 9 — malleolus lateralis; 10 — articulatio talocruralis; 11 — syndesmosis [articulatio] tibiofibularis; 12 — membrana interossea cruris; 13 — fibula.

Рис. 104. Связки и суставы стопы, правой.

1 — tibia; 2 — lig. mediale (deltoideum); 3 — lig. calcaneonaviculare; 4 — lig. calcaneocuboideum; 5 — ligg. cuneonavicularia dorsalia; 6 — ligg. metatarsalia interossea; 7 — ligg. tarsometatarsalia dorsalis; 8 — lig. cuneocuboideum dorsale; 9 — lig. calcaneocuboideum dorsale; 10 — lig. talocalcaneum laterale; 11 — lig. calcaneofibulare; 12 — malleolus lateralis; 13 — lig. talofibulare anterius; 14 — lig. tibiofibulare anterius; 15 — membrana interossea cruris; 16 — malleolus mediales.

шеберцово-таранная части, *pártes tibiotaláres antérior et postérior*. С латеральной стороны сустава капсула укреплена тремя связками. Передняя таранно-малоберцовая связка, *lig. talofibuláre antérius*, тонкая, короткая, имеет форму четырехугольника. Она проходит почти горизонтально, прикрепляется к наружной поверхности латеральной лодыжки и к шейке таранной кости. Задняя таранно-малоберцовая связка, *lig. talofibuláre postérius*, расположена на заднелатеральной поверхности сустава.

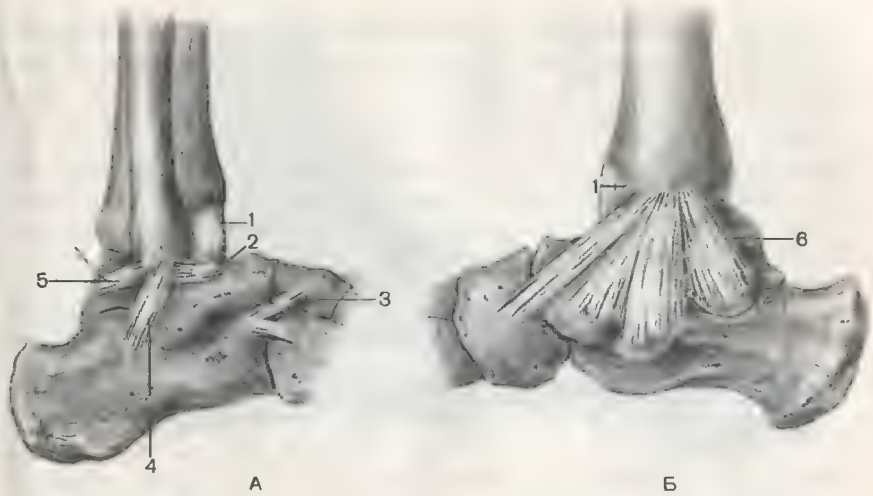

Рис. 105. Связки голеностопного сустава, правого (полусхематично).

А — вид снаружи. Б — вид изнутри. 1 — capsula articularis; 2 — lig. talofibulare anterius; 3 — lig. bifurcatum; 4 — lig. calcaneofibulare; 5 — lig. talofibulare posterius; 6 — lig. mediale (deltoideum)

Начинается от латеральной лодыжки, направляется кзади и прикрепляется к заднему отростку таранной кости. Пяточно-малоберцовая связка, *lig. calcaneofibuláre*, начинается от латеральной лодыжки, идет вниз и заканчивается на наружной поверхности пяточной кости.

В голеностопном (надтаранном) суставе возможно движение вокруг фронтальной оси — сгибание (подошвенное сгибание) и разгибание (тыльное сгибание). Общий размах движения равен 60—70°. При подошвенном сгибании возможны небольшие движения в стороны, так как при этом самый узкий участок блока таранной кости входит в самую широкую часть между лодыжками костей голени.

Соединения костей предплюсны представлены следующими суставами: подтаранным, таранно-пяточно-ладьевидным, пяточно-кубовидным, поперечным суставом предплюсны, клиноладьевидным, предплюсно-плюсневыми (рис. 106).

Таранно-пяточно-ладьевидный сустав, *articulátio talocalcaneonaviculáris*. К этому суставу относятся два сустава, имеющие самостоятельные капсулы и отдельные суставные полости. Первый из них образован сочленением задней пяточной суставной поверхности, расположенной на нижней поверхности таранной кости, и задней таранной суставной поверхностью, находящейся на верхней поверхности пяточной кости. Суставные поверхности конгруэнтны, суставная капсула тонкая и свободная. Он выделяется как **подтаранный сустав,** *articulátio subtaláris*

Второй сустав образован сочленением головки таранной кос-

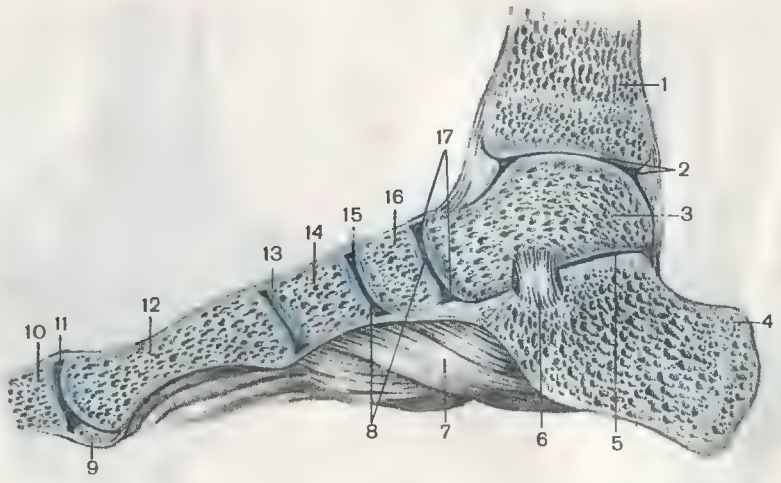

Рис. 106. Суставы стопы, *art. pedis*, правой (сагиттальный распил).

1 — tibia; 2 — art. talocruralis; 3 — talus; 4 — calcaneus; 5 — art. subtalaris; 6 — lig. talocalcaneum interosseum; 7 — lig. plantare longum; 8 — cartilago articularis; 9 — os sesamoideum; 10 — phalanx proximalis; 11 — art. metatarsophalangealis; 12 — os metatarsale I; 13 — art. tarsometatarsalis; 14 — os cuneiforme mediale; 15 — art. cuneonavicularis; 16 — os naviculare; 17 — art. talocalcaneonavicularis.

ти с ладьевидной костью спереди (таранно-ладьевидный сустав) и пяточной костью снизу. При этом передняя таранная суставная поверхность пяточной кости дополняется подошвенной пяточно-ладьевидной связкой, *lig. calcaneonaviculáre plantáre,* которая представляет собой фиброзный тяж толщиной 0,5 см. Эта связка натянута между нижнемедиальным краем таранной опоры пяточной кости и нижней поверхностью ладьевидной кости. Она поддерживает головку таранной кости. В том месте, где связка соприкасается с головкой таранной кости, в толще связки находится волокнистый хрящ. Суставная капсула прикрепляется по краю суставных поверхностей, образуя одну суставную полость.

Таранно-пяточно-ладьевидный сустав подкреплен связками. Межкостная таранно-пяточная связка, *lig. talocalcanéum interósseum,* расположена в пазухе предплюсны и соединяет обращенные друг к другу поверхности борозд пяточной и таранной костей. Эта связка очень прочная, туго натянута между сочленяющимися костями.

Таранно-ладьевидная связка, *lig. talonaviculáre,* укрепляет сустав сверху и соединяет тыльную поверхность шейки таранной кости и ладьевидную кость.

По форме суставных поверхностей таранно-пяточно-ладьевидный сустав можно отнести к шаровидным, однако движение в нем возможно только вокруг сагиттальной оси, которая проходит через медиальную часть головки таранной кости и выходит из латеральной поверхности пяточной кости. Движение в этом суставе осуществляется одновременно в обоих его частях, т. е. оба сустава функционируют вместе как комбинированный сустав. Объем движения в этих суставах ограничен вследствие несовпадения центров их осей движений, небольшой разности площади суставных поверхностей и наличия туго натянутых связок. Движение в таком комбинированном суставе осуществляется вокруг сагиттальной оси — приведение и отведение. Таранная кость при этом остается неподвижной, а вместе с пяточной и ладьевидной костями совершает движение вся стопа. При приведении (вращение кнаружи) приподнимается медиальный край стопы, а тыльная ее поверхность поворачивается в латеральную сторону (супинация). При отведении (вращение внутрь) латеральный край стопы приподнимается, а ее тыльная поверхность поворачивается в медиальную сторону (пронация). Общий объем движений вокруг сагиттальной оси не превышает 55°.

У ребенка (особенно первого года жизни) стопа находится в супинированном положении, поэтому при ходьбе ребенок ставит стопу не на всю подошву, а на ее латеральный край. С возрастом происходит пронирование стопы (опускание ее медиального края).

Пяточно-кубовидный сустав, *articulátio calcaneocuboídea.* Сустав образован обращенными друг к другу суставными поверхностями пяточной и кубовидной костей. Суставные поверхности отличаются большой конгруэнтностью. Форма сустава седловидная. Суставная капсула с медиальной стороны толстая и туго натянута, с латеральной она тоньше и свободнее. Суставная полость изолирована, только в редких случаях сообщается с полостью таранно-пяточно-ладьевидного сустава.

С подошвенной стороны капсула укреплена прочными связками: короткой прочной подошвенной пяточно-кубовидной связкой, *lig. calcaneocuboídeum plantáre,* и длинной подошвенной связкой, *lig. plantáre lóngum,* которая является самой мощной связкой стопы. Начинается эта связка на нижней поверхности пяточной кости и, веерообразно расширяясь кпереди, прикрепляется к основаниям II—V плюсневых костей. Перекидываясь через кубовидную кость (через борозду сухожилия малоберцовой мышцы), она превращает борозду в канал. Движения в суставе ограничены. Возможно лишь небольшое вращение вокруг переднезадней оси, которое дополняет движения в таранно-пяточно-ладьевидном суставе.

Из практических соображений пяточно-кубовидный сустав и таранно-ладьевидный сустав (часть таранно-пяточно-ладьевидного сустава) рассматривают как единый **поперечный сустав предплюсны, *articulátio társi transvérsa*** (шопаров сустав). Суставные полости этих двух суставов ориентированы так, что

образуют S-образную линию, идущую поперек длинной оси стопы. Кроме связок, укрепляющих каждый сустав в отдельности, имеется общая для этих двух суставов связка — раздвоенная связка, *lig. bifurcátum*. Она начинается на верхнем крае пяточной кости и делится на две связки: пяточно-ладьевидную, *lig. calcaneonaviculáre*, и пяточно-кубовидную, *lig. calcaneocuboídeum*. Пяточно-ладьевидная связка прикрепляется на заднелатеральном крае ладьевидной кости, а пяточно-кубовидная — на тыльной поверхности кубовидной кости. При рассечении раздвоенной связки поперечный сустав предплюсны легко расчленяется. В связи с этим раздвоенную связку называют «ключом» шопарова сустава.

Клиноладьевидный сустав, *articulátio cuneonaviculáris*. Это плоский сустав, соединяет три клиновидные кости с ладьевидной костью. Капсула сустава прикрепляется по краю суставных хрящей сочленяющихся поверхностей. Укрепляют сустав тыльные и подошвенные клиноладьевидные связки, *ligg. cuneonaviculária dorsália et plantária*, межкостные межклиновидные связки, *ligg. intercuneifórmia interóssea*, а также тыльные и подошвенные межклиновидные связки, *ligg. intercuneifórmia dorsália et plantária*. Суставная щель клиноладьевидного сустава продолжается между клиновидными костями, иногда она посредством этих выпячиваний сообщается с полостью предплюсне-плюсневых суставов.

Предплюсне-плюсневые суставы, *articulatiónes tarsometatarsales* (Лисфранка сустав). Это плоские суставы, движения в них минимальны. Образованы кубовидной и клиновидными костями и основаниями плюсневых костей. Представлены тремя изолированными суставами. Один из них — это сочленение медиальной клиновидной и I плюсневой костей, другой — сочленение II и III плюсневых костей с промежуточной и латеральной клиновидными костями; третий — сочленение кубовидной кости с IV и V плюсневыми костями. Капсулы суставов укреплены тыльными и подошвенными предплюсне-плюсневыми связками, *ligg. tarsometatarsália dorsália et plantária*. Между клиновидными и плюсневыми костями располагаются также межкостные и клиноплюсневые связки, *ligg. cuneometatársalia interóssea*. Медиальная из этих связок, натянутая между медиальной клиновидной костью и II плюсневой костью, ввиду ее особого практического значения называется ключом сустава Лисфранка.

Межплюсневые суставы, *articulatiónes intermetatarsáles*. Их образуют обращенные друг к другу поверхности оснований плюсневых костей. Суставные капсулы укреплены тыльными и подошвенными плюсневыми связками, *ligg. metatarsália dorsália et plantária*, которые расположены поперечно. Межкостные плюсневые связки, *ligg. metatarsália interóssea*, находятся между обращенными друг к другу

поверхностями плюсневых костей. Движения в этих суставах ограничены.

Плюснефаланговые суставы, *articulatiónes metatarsophalangeáles*. Сустав образован головками плюсневых костей и основаниями проксимальных фаланг пальцев. Сочленяющиеся суставные поверхности головок шаровидные, слегка сплюснутые в поперечном направлении. Соответственно этому суставные ямки фаланг имеют форму овальных ямок. Капсула этих суставов очень тонкая и свободная. С латеральной и медиальной сторон суставы подкрепляются коллатеральными связками, *ligg. collaterália*. Латеральные более толстые и прочные. Снизу суставы укрепляют подошвенные связки, *ligg. plantária*. Глубокая поперечная плюсневая связка, *lig. metatarsále transvérsum profúndum*, представляет собой фиброзный тяж, идущий поперечно от головки I до головки V плюсневой кости. Эта связка срастается с капсулами плюснефаланговых суставов и соединяет головки всех плюсневых костей. В суставах возможны сгибание и разгибание, а также небольшое отведение и приведение. Общий размах движений (сгибание и разгибание) в среднем равен 90°. Разгибание (тыльное сгибание) значительно больше, чем в аналогичных движениях кисти.

Межфаланговые суставы стопы, *articulatiónes interphalangeáles pédis*. По форме и функции сходны с аналогичными суставами кисти. Относятся к блоковидным суставам, которые по бокам укреплены коллатеральными связками, *ligg. collaterália*, а также имеют подошвенные связки, *ligg. plantária*.

СТОПА КАК ЦЕЛОЕ

Кости стопы обладают значительно меньшей подвижностью, чем кости кисти, так как стопа утратила свойства хватательного органа и все ее механизмы приспособлены для выполнения функции опоры тела. Двенадцать костей стопы: *os cuboídeum, os tálus, os naviculáre, óssa cuneifórmia mediáles, intermédium et laterále, os cuboídeum, ossa metatarsália* (I—V) — соединены между собой в «тугие» суставы и служат твердой основой стопы. Сочленяясь, кости стопы образуют выпуклые кверху дуги (своды), ориентированные в продольном и поперечном направлениях. Благодаря сводчатому строению стопа опирается не всей подошвенной поверхностью, а имеет постоянные три точки опоры: пяточный бугор сзади и головки I и V плюсневых костей спереди.

Можно выделить **пять продольных сводов** (рис. 107) и **поперечный** (рис. 108) **свод** стопы. Все продольные своды стопы начинаются в одной точке — это бугор пяточной кости. Отсюда линии (дуги) сводов направляются вперед и проходят вдоль плюсневых костей. Следовательно, в состав каждого свода входит одна плюсневая кость и часть костей предплюсны, расположенных между данной плюсневой костью и пяточным бугром.

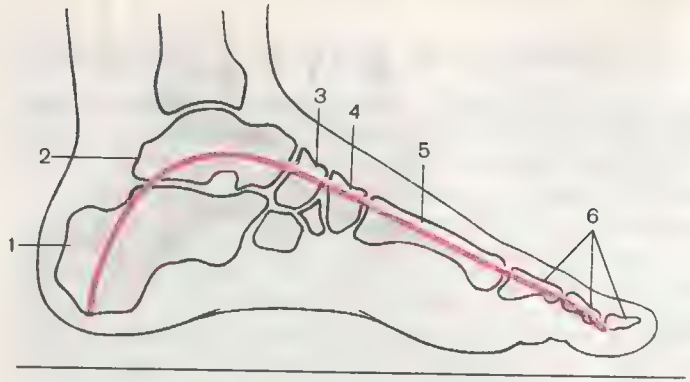

Рис. 107. Продольный распил стопы (схема). Направление продольного свода стопы указано красной линией.

1 — calcaneus; 2 — talus; 3 — os naviculare; 4 — os cuneiforme intermedium; 5 — os metatarsi II; 6 — phalanges digiti II.

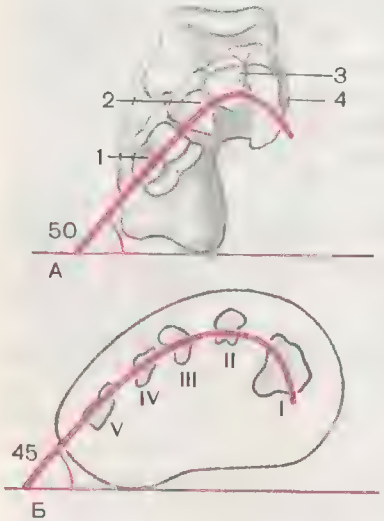

Рис. 108. Поперечный распил стопы (области предплюсны и плюсны) (схема). Направление поперечного свода указано красной линией.

А — распил через плюсневые суставы: 1 — os cuboideum; 2, 3, 4 — ossa cuneiforme. Б — распил через I—V плюсневые кости: 50° и 45° — углы наклона дуги поперечного свода стопы по отношению к горизонтальной плоскости.

Так, первый свод стопы (медиальный) образован I плюсневой, медиальной клиновидной костями, медиальной частью ладьевидной, таранной и пяточной костями. Наиболее длинным и высоким является второй продольный свод, а наиболее низким и коротким — пятый. В поперечном направлении все пять сводов имеют неодинаковую высоту. В результате на уровне наиболее высоких точек формируется дугообразно изогнутый поперечный свод стопы. Своды стопы удерживаются формой образующих их костей, связками (пассивные «затяжки» сводов стопы) и мышцами (активные «затяжки»).

Для укрепления продольного свода стопы в качестве пассивных «затяжек» большое значение имеют подошвенные связки: длинная и пяточно-ладьевидная, а также подошвенный апоневроз. Поперечный свод стопы удерживается поперечно расположенными связками подошвы: глубокой поперечной плюсневой, межкостными плюсневыми и др.

Мышцы голени и стопы также способствуют удержанию (укреплению) сводов стопы. Продольно расположенные мышцы и их сухожилия, прикрепляющиеся к фалангам пальцев, укорачивают стопу и тем самым способствуют «затяжке» ее продольных сводов, а поперечно лежащие мышцы и идущее в поперечном направлении сухожилие длинной малоберцовой мышцы суживают стопу, укрепляют ее поперечный свод.

При расслаблении активных и пассивных «затяжек» своды стопы опускаются, стопа уплощается, развивается плоскостопие.

Благодаря сводчатому строению стопы тяжесть тела равномерно распределяется на всю стопу, уменьшаются сотрясения тела при ходьбе, беге, прыжках, так как ее своды выполняют роль амортизаторов. Своды также способствуют приспособлению стопы к ходьбе и бегу по неровной поверхности.

Вопросы для повторения

1. Почему крестец называют «ключом» тазового кольца? Какие виды соединений с тазовыми костями он образует?
2. Назовите размеры большого и малого таза. Какое практическое значение придается этим размерам?
3. Чем отличается (по своему строению) тазобедренный сустав от плечевого?
4. Какие связки укрепляют коленный сустав? Где они располагаются и как влияют на движения в этом суставе?
5. Какой сустав называют надтаранным? Как он построен?
6. Какой сустав называют поперечным суставом стопы? Какая связка служит «ключом» этого сустава?
7. Назовите своды стопы. Какие образования служат пассивными и активными «затяжками» этих сводов?

РАЗВИТИЕ СОЕДИНЕНИЙ КОСТЕЙ В ФИЛО- И ОНТОГЕНЕЗЕ

У низших (живущих в воде) позвоночных отдельные части скелета соединялись при помощи непрерывных соединений — сращений костей посредством фиброзной, хрящевой или костной ткани. Но эти соединения мало подвижны или неподвижны. С выходом животных на сушу движения их усложняются, в связи с чем в тканях, соединяющих кости, появляются полости, обеспечивающие бóльшую подвижность костных рычагов. Животные приобрели возможность производить движения с бóльшим размахом и разнообразием, необходимым для передвижения на суше. Наряду с суставами формируются также переходные формы соединений (симфизы, или полусуставы), которые характеризуются тем, что в непрерывном соединении костей появляются первые признаки сустава — щели.

У человека вначале все соединения костей формируются как непрерывные, а в дальнейшем из них образуются прерывные соединения — суставы. Это является отражением процесса филогенетического развития соединений костей. Хрящевые закладки костей вначале соединены друг с другом сплошной прослойкой мезенхимы — эмбриональной соединительной ткани.

Дальнейшее формирование соединений костей идет различно в зависимости от вида образующегося впоследствии соединения. В случае образования непрерывных соединений наблюдаются постепенное сближение соединяющихся костей и уменьшение толщины мезенхимной прослойки между ними. Затем этот слой замещается фиброзной или хрящевой тканью.

При развитии синовиальных соединений (суставов) в мезенхимной прослойке на 6-й неделе эмбрионального развития образуется щель. Появление суставной щели связано с натяжением, которое оказывают мышечные закладки на суставные концы сочленяющихся костей. За счет мезенхимы, прилежащей к будущей кости, образуется суставной хрящ. Очень рано из мезенхимы, окружающей будущий состав, формируются капсула и связки сустава. Образование связок начинается, когда еще нет суставной щели. Глубокий слой первичной капсулы сустава образует синовиальную мембрану. В местах развития коленного, грудиноключичного и других суставов появляются две суставные щели, а слой мезенхимы между ними превращается в суставной диск. Хрящевая суставная губа формируется из внутрисуставного хряща, у которого резорбируется его центральная часть, а периферические отделы прирастают к краю суставной поверхности кости.

При образовании симфизов (полусуставы) из мезенхимной прослойки между соединяющимися костями образуется хрящевая прослойка значительной толщины. В толще этого хряща, на месте среднего слоя, появляется небольших размеров щель.

Возрастные особенности суставов

Суставные капсулы суставов новорожденного туго натянуты, а большинство связок отличается недостаточной дифференцировкой образующих их рыхлорасположенных волокон. Наиболее интенсивно происходит развитие суставов в возрасте до 2—3 лет в связи с нарастанием двигательной активности ребенка. У детей 3—8 лет размах движений во всех суставах увеличивается, одновременно ускоряется процесс коллагенизации суставной капсулы, связок. В период с 9 и по 12—14 лет процесс перестройки суставного хряща замедляется. Формирование суставных поверхностей, капсулы и связок завершается в основном в 13—16 лет.

Позвоночник. У новорожденного межпозвоночные диски имеют большие размеры, лучше выражены суставные отростки позвонков, тогда как тела позвонков, поперечные и остистые отростки развиты относительно слабо. Хрящевой слой, покрывающий верхнюю и нижнюю поверхности межпозвоночных дисков, у детей толще, чем у взрослых. Фиброзное кольцо хорошо развито, четко отграничено от студенистого ядра.

Особенностью межпозвоночных дисков является их обильное кровоснабжение. Артериолы, проникающие в межпозвоночные диски, анастомозируют между собой в толще диска, а по его периферии — с артериолами надкостницы. Окостенения краевой зоны позвонков в подростковом и юношеском возрастах ведет к регрессу кровеносных сосудов межпозвоночного диска.

В пожилом и старческом возрастах межпозвоночный диск теряет свою эластичность (иногда это наблюдается в возрасте 30—35 лет). После 30 лет происходит окостенение студенистого ядра в грудном отделе позвоночника, причем вдвое чаще это наблюдается после 60 лет. К 50 годам студенистое ядро уменьшается в размерах. Внутренняя часть фиброзного кольца, окружающая его, никогда не окостеневает, в остальной части кольца встречаются очаги окостенения у людей пожилого и старческого возраста. У стариков можно также наблюдать появление очагов обызвествления в передней продольной связке, в месте ее сращения с краем позвонка.

Кривизны позвоночника у новорожденных едва намечаются. После рождения, когда ребенок начинает держать головку, появляются шейный лордоз и грудной кифоз. Поясничный лордоз намечается, когда ребенок начинает сидеть, и значительно усиливается, когда ребенок начинает ходить. К 7 годам шейный лордоз и грудной кифоз сформированы отчетливо. Формирование поясничного лордоза заканчивается несколько позже — к периоду полового созревания.

Грудная клетка. У новорожденного грудная клетка колоколообразная, подгрудинный угол равен 90—95°. Вследствие почти горизонтального расположения ребер верхняя апертура грудной клетки находится в горизонтальной плоскости, а яремная вырезка грудины проецируется на уровне I грудного позвонка. В грудном возрасте межреберные промежутки становятся шире вследствие опускания ребер. Величина подгрудинного угла уменьшается до 85—90°. К концу периода раннего детства переднезадний и поперечный размеры грудной клетки становятся одинаковыми, увеличивается угол наклона ребер Подгрудинный угол уменьшается до 60—70°. Яремная вырезка грудины проецируется на уровне II грудного позвонка. Только к концу периода первого детства поперечный размер грудной клетки преобладает над переднезадним. В подростковом возрасте происходит окончательное формирование грудной клетки, уровень яремной вырезки соответствует уровню III грудного позвонка. Окостенение реберных хрящей в пожилом и старческом возрастах приводит к уменьшению упругости и амплитуды движений грудной клетки. Форма ее становится более плоской, вертикальный размер увеличивается.

Плечевой сустав. Суставная впадина лопатки у новорожденного плоская, овальная, суставная губа невысокая. Суставная капсула натянута, срастается с короткой и хорошо развитой клювовидно-плечевой связкой. В период первого детства суставная впадина приобретает форму, типичную для взрослого человека. Суставная капсула становится более свободной, клювовидно-плечевая связка удлиняется.

Локтевой сустав. У новорожденного локтевая и лучевая коллатеральные связки связаны с фиброзными волокнами туго натянутой суставной капсулы.

Кольцевая связка лучевой кости у новорожденного слабая. Окончательное формирование капсулы и связок локтевого сустава происходит к началу подросткового периода.

Лучезапястный сустав, суставы кисти. У новорожденного фиброзная мембрана капсулы лучезапястного сустава тонкая, местами между отдельными пучками ее волокон имеются промежутки, заполненные рыхлой клетчаткой. Суставной диск лучезапястного сустава непосредственно переходит в хрящевой дистальный эпифиз лучевой кости. Движения в лучезапястном суставе и суставах кисти ограничены вследствие недостаточного соответствия сочленяющихся костей (угловатая форма хрящевых закладок).

Только к завершению периода окостенения костей кисти происходит полное (окончательное) формирование суставных поверхностей, капсул и связок ее суставов.

Тазобедренный сустав. Вертлужная впадина у новорожденного овальная, глубина ее значительно меньше, чем у взрослого. Вследствие небольшой глубины вертлужной впадины большая часть головки бедренной кости расположена вне этой впадины. Суставная капсула тонкая, натянутая, подвздошно-бедренная связка развита хорошо; короткая седалищно-бедренная связка еще не сформировалась. С ростом тазовой кости в толщину и формированием края вертлужной впадины в периоде первого детства головка бедренной кости глубже погружена в полость сустава, круговая зона смещается в сторону шейки бедренной кости. У подростков круговая зона занимает положение, типичное для взрослого человека (окружает шейку бедра).

Коленный сустав. Медиальный и латеральный мыщелки бедренной кости новорожденного почти одинакового размера, суставная капсула натянута, плотная, подколенные связки не сформированы, а мениски представляют собой тонкие соединительнотканные пластинки. Короткие крестообразные связки коленного сустава в этот период ограничивают размах движений в суставе. В период второго детства мыщелки бедренной кости принимают форму, типичную для взрослого человека. Наднадколенниковая сумка у новорожденного не сообщается с полостью сустава, она формируется в течение первых лет жизни, но в 6 % случаев эта сумка остается и у взрослого независимой от полости коленного сустава.

Голеностопный сустав и суставы стопы. Капсула голеностопного сустава новорожденного очень тонкая, связки развиты слабо, особенно медиальная (дельтовидная). Линия поперечного сустава предплюсны почти прямая (у взрослого S-образная). С момента начала стояния, хождения и окостенения костей стопы происходят укрепление и окончательное формирование суставных поверхностей, связочного аппарата и сводов стопы.

УЧЕНИЕ О МЫШЦАХ — МИОЛОГИЯ (MYOLOGIA)

СТРОЕНИЕ МЫШЦ

Скелетные мышцы, прикрепляясь к костям, приводят их в движение, участвуют в образовании стенок полостей тела: ротовой, грудной, брюшной, таза, входят в состав стенок некоторых внутренних органов (глотка, верхняя часть пищевода, гортань), находятся в числе вспомогательных органов глаза (глазодвигательные мышцы), оказывают действие на слуховые косточки в барабанной полости. С помощью скелетных мышц тело человека удерживается в равновесии, перемещается в пространстве, осуществляются дыхательные и глотательные движения, формируется мимика. Общая масса скелетной мускулатуры значительна. У взрослого человека она составляет до 40 % от массы тела (у новорожденных 20—22 %). У пожилых и старых людей масса мышечной ткани несколько уменьшается (до 25—30 %).

В теле человека около 400 мышц, состоящих из поперечнополосатой скелетной мышечной ткани, сокращающейся соответственно нашей воле. Под воздействием импульсов, поступающих по нервам из центральной нервной системы, скелетные мышцы действуют на костные рычаги, активно изменяют положение тела человека.

Каждая **мышца,** *músculus,* состоит из пучков поперечно-полосатых мышечных волокон, которые имеют соединительнотканную оболочку — эндомизий, *endomýsium.* Пучки волокон различной величины отграничены друг от друга соединительнотканными прослойками, образующими перимизий, *perimýsium.* Оболочка всей мышцы в целом — это эпимизий (наружный перимизий), *epimýsium,* который продолжается на сухожилие под названием перитендиния, *peritendíneum.* Мышечные пучки образуют мясистую часть органа — брюшко, *vénter,* которое переходит в сухожилие, *téndo.* При помощи мышечных пучков или проксимального сухожилия — головки, *cáput,* мышца начинается от кости. Дистальный конец мышцы, или дистальное сухожилие ее, которое обозначают также термином «хвост», прикрепляется к другой кости. Принято условно считать, что начало мышцы находится ближе к срединной оси тела (проксимальнее), чем точка прикрепления, которая располагается дистальнее.

Сухожилия у различных мышц неодинаковы. Узкие длинные

сухожилия у мышц конечностей. Некоторые мышцы, особенно участвующие в формировании стенок брюшной полости, имеют широкое плоское сухожилие, известное как сухожильное растяжение, или апоневроз, *aponeurósis* (например, *m. obliquus abdóminis intérnus*). Отдельные мышцы имеют промежуточное сухожилие, расположенное между двумя брюшками (например, m. digástricus — двубрюшная). Есть мышцы, у которых ход мышечных пучков прерывается несколькими короткими промежуточными сухожилиями, образующими сухожильные перемычки, *intersectiónes tendínei* (например, m. réctus abdóminis). Наличие промежуточных сухожилий свидетельствует о том, что мышца сформировалась из нескольких соседних миотипов, а сухожилия (перемычки) между мышечными брюшками образовались из эмбриональных соединительнотканных прослоек между миотомами — миосепт. Сухожилие значительно тоньше мышц, однако прочность его велика: оно способно выдержать большую нагрузку и практически нерастяжимо.

При сокращении мышцы один ее конец остается неподвижным. Это место рассматривают как фиксированную точку, *púnctum fixum*. Как правило, она совпадает с началом мышцы. Подвижная точка, *púnctum móbile*, находится на другой кости, к которой мышца прикреплена и которая при сокращении мышцы изменяет свое положение. При некоторых положениях тела точка начала мышцы (фиксированная точка) и точка прикрепления (подвижная точка) меняются местами. Так, например, при выполнении движений на спортивных снарядах точки прикрепления мышц (кости кисти) становятся фиксированными, а точки начала на костях предплечья и плеча — подвижными.

Артерии и нервы входят в мышцу с ее внутренней стороны. Здесь же из мышцы выходят вены и лимфатические сосуды. Артерии ветвятся до капилляров, которые в пучках мышечных волокон образуют густую сеть; к каждому мышечному волокну прилежит не менее одного кровеносного капилляра. Из капилляров начинает формироваться венозное звено кровеносного русла.

Между пучками мышечных волокон располагаются лимфатические капилляры — начальный отдел лимфатического русла мышцы. На мышечных волокнах имеются двигательные (нервные) бляшки, которыми заканчиваются нервные волокна, несущие двигательные импульсы к мышце. В мышцах, а также в сухожилиях располагаются чувствительные нервные окончания.

КЛАССИФИКАЦИЯ МЫШЦ

Единой классификации скелетных мышц нет. Мышцы подразделяют по их положению в теле человека, по форме, направлению мышечных волокон, функции, по отношению к суставам.

Выделяют мышцы поверхностные и глубокие, медиальные и латеральные, наружные и внутренние.

По форме мышцы очень разнообразны (рис. 109). Наиболее часто встречаются веретенообразные мышцы, характерные для конечностей (прикрепляются к костям, выполняющим роль рычагов), и широкие мышцы, участвующие в образовании стенок туловища. Например, веретенообразной является двуглавая мышца плеча, а широкой — прямая мышца живота, наружная, внутренняя косые и поперечная мышцы живота, широчайшая мышца спины. Пучки мышечных волокон веретенообразных мышц ориентированы параллельно длинной оси мышцы. Если мышечные пучки лежат по одну сторону от сухожилия под углом к нему, мышцу называют одноперистой, *músculus unipennátus*, а если с обеих сторон от сухожилия, то мышца будет двуперистая, *músculus bipennátus*. Иногда мышечные пучки сложно переплетаются и к сухожилию подходят с нескольких сторон. В таких случаях образуется многоперистая мышца, *músculus multipennátus* (например, m. deltoídeus).

Сложность строения мышц может заключаться в наличии у некоторых из них двух, трех или четырех головок, двух и нескольких сухожилий — «хвостов». Так, мышцы, имеющие две головки и больше, начинаются на различных рядом лежащих костях или от различных точек одной кости. Затем эти головки соединяются и образуют общее брюшко и общее сухожилие. Такие мышцы имеют соответствующее их строению название: *m. bíceps* — двуглавая, *m. tríceps* — трехглавая, *m. quadríceps* — четырехглавая. От одного общего брюшка может отходить несколько сухожилий, прикрепляющихся к различным костям: например, на кисти, на стопе к фалангам пальцев — *m. fléxor digitórium longus* — длинный сгибатель пальцев. У некоторых мышц образующие их пучки имеют циркулярное (круговое) направление (*músculus orbiculáris* — круговая мышца).

Такие мышцы обычно окружают естественные отверстия тела (ротовое и заднепроходное) и выполняют функцию сжимателей — сфинктеров, *m. sphíncter*.

Названия мышц имеют разное происхождение. В названиях мышц получили отражение их **форма**: *m. rhomboideus* — ромбовидная, *m. trapézius* — трапециевидная, *m. quadrátus* — квадратная; **величина:** большая, малая, длинная, короткая; **направление мышечных пучков** или самой **мышцы:** *m. obliquus* — косая, *m. transvérsus* — поперечная; **строение:** двуглавая, трехглавая, двубрюшная и т. д.; их **начало** и **прикрепление:** плечелучевая, грудино-ключично-сосцевидная мышцы; **функция,** которую они выполняют: *m. fléxor* — сгибатель, *m. exténsor* — разгибатель, вращатель (кнутри — *m. pronátor*, кнаружи — *m. supinátor*), *m. levátor* — поднимательь. Называют мышцы по направлению выполняемого

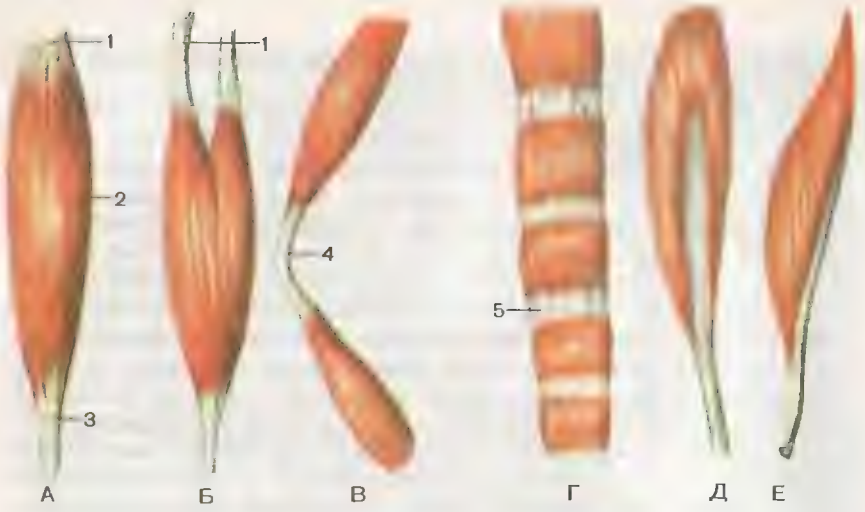

Рис. 109. Формы мышц.

А — веретенообразная. Б — двуглавая. В — двубрюшная. Г — лентовидная. Д — двуперистая. Е — одноперистая.

1 — caput; 2 — venter; 3 — cauda; 4 — промежуточное сухожилие; 5 — intersectio tendinea.

движения: *m. abdúctor* — отводящая от срединной линии, *m. addúctor* — приводящая к срединной линии.

По отношению к суставам мышцы расположены неодинаково, что определяется их строением и функцией. Одним мышцы прикрепляются к смежным костям и действуют на один сустав — односуставные, другие перекидываются через два и больше число суставов — двусуставные и многосуставные. Последние обычно длиннее односуставных и располагаются более поверхностно. Имеются мышцы, которые начинаются и прикрепляются на костях, не соединяющихся при помощи суставов (шилоподъязычная мышца, *m. stylohyoídeus*). К ним относятся мимические мышцы, мышца дна рта (*m. mylohyoídeus*, челюстно-подъязычная мышца), мышцы промежности.

ВСПОМОГАТЕЛЬНЫЕ АППАРАТЫ МЫШЦ

Мышцы, сокращаясь, выполняют свою функцию при участии и при помощи анатомических образований, которые следует рассматривать как вспомогательные аппараты мышц. К ним относятся фасции, влагалища сухожилий, синовиальные сумки и блоки мышц.

Фасция, *fáscia*, — это соединительнотканный покров мышцы. Образуя футляры для мышц, фасции ограничивают их друг от друга, создают опору для мышечного брюшка при его сокращении, устраняют трение мышц друг о друга. Имея футлярообразное строение, фасции при патологии ограничивают распространение гноя, крови при кровоизлиянии, дают возможность проводить «футлярное» местное обезболивание. Мышцы связаны с фасциями рыхлой клетчаткой. В некоторых местах (на голени, предплечье) фасции служат местом начала мышц, и тогда отделить мышцу от фасции в этих местах трудно. Различают фасции собственные, *fásciae própriae*, и фасции поверхностные, *fásciae superficiáles* (рис. 110). Каждая область имеет свою собственную фасцию (например, плечо — *fáscia bráchii*, предплечье — *fáscia antebráchii*).

Иногда мышцы лежат в несколько слоев. Тогда между соседними слоями располагается глубокая фасция, *lámina profúnda*. Поверхностная фасция располагается под кожей, отграничивает мышцы от подкожной основы (клетчатки), окутывая мышцы той или иной части тела (например, мышцы конечности). Между группами мышц обычно различного функционального назначения проходят межмышечные перегородки, *sépta intermusculária*, соединяющие собственную фасцию с костью (надкостницей). В местах соединения фасций друг с другом или с надкостницей кости образуют утолщения, так называемые фасциальные узлы, которым отводится существенное место в укреплении фасций и оболочек сосудов и нервов. Фасции, межмышечные перегородки прочно срастаются с надкостницей, составляют мягкую основу для мышц и других органов, участвуя в образовании мягкого ствола, или мягкого скелета.

Строение фасций, развивающихся из эмбриональной соединительной ткани при формировании мышц, зависит от функций мышц, давления, которое мышцы оказывают на фасции при своем сокращении. В местах, где мышцы частично начинаются от фасций, фасции хорошо развиты и выполняют большую работу; они плотные, подкреплены сухожильными волокнами и по внешнему виду напоминают тонкое широкое сухожилие (широкая фасция бедра, фасция голени). Однако это не сухожилие, не апоневроз, как их неправильно называли, а фасции сухожильного типа. Мышцы, выполняющие меньшую нагрузку, имеют фасцию непрочную, рыхлую, без определенной ориентации соединительнотканных волокон. Такие тонкие рыхлые фасции называют фасциями войлочного типа.

В некоторых местах наблюдаются образования, представляющие собой утолщения фасций. К ним относится сухожильная дуга, *árcus tendíneus*, образующаяся как местное уплотнение фасций над подлежащим сосудисто-нервным пучком. В области некоторых суставов (голеностопный, лучезапястный), где мышцы и сухожилия соответственно строению конечности изменяют свое направление, фасция также утолщена и плотная. Прикрепляясь к костным выступам, она образует фиброзный мостик — удерживатель мышц, *retináculum*. Иногда эти образования неправильно называют связками. Retináculum удер-

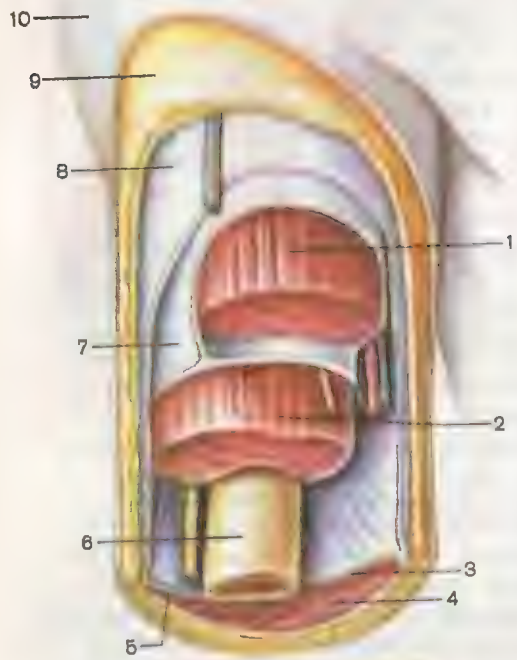

Рис. 110. Фасции плеча; вид спереди. Верхняя треть плеча. (Вскрыты фасциальные влагалища мышц.)

1 — m. biceps brachii; 2 — m. brachialis; 3 — septum intermusculare brachii mediale; 4 — m. triceps brachii; 5 — septum intermusculare brachii laterale; 6 — humerus; 7 — fascia brachii; 8 — fascia brachii superficialis; 9 — tela subcutanea; 10 — cutis.

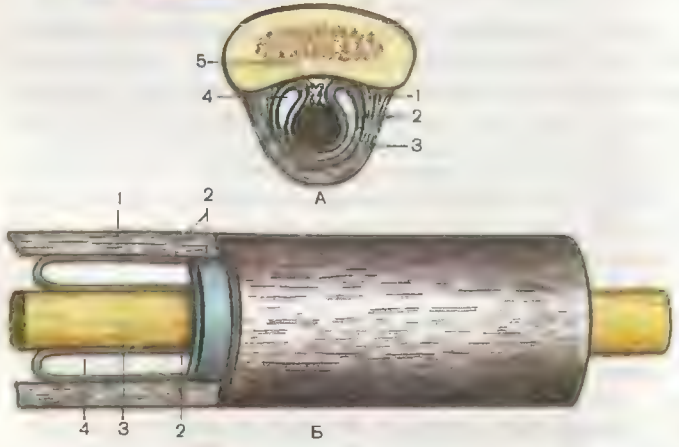

Рис. 111. Влагалища сухожилия (схема).

А — поперечный разрез. Б — продольный разрез. 1 — stratum fibrosum; 2 — stratum synoviale; 3 — tendo; 4 — cavum synoviale; 5 — mesotendineum.

живает сухожилия в определенном положении, препятствует их смещению в стороны, придает сухожилиям нужное направление при сокращении мышц.

Каналы, образующиеся между удерживателями мышц и прилежащими костями, в которых проходят длинные тонкие сухожилия мышц, называют каналами сухожилий (костно-фиброзные или фиброзные каналы). Такой канал формирует влагалище сухожилия, *vagina tendinis*, которое может

быть общим для нескольких сухожилий или разделенным фиброзными перемычками на несколько самостоятельных влагалищ для каждого сухожилия. Движение сухожилия в своем влагалище происходит при участии синовиального влагалища сухожилия, *vagina synovialis tendinis*, которое устраняет трение находящегося в движении сухожилия о неподвижные стенки канала. Синовиальное влагалище сухожилия образовано синовиальной оболочкой, или синовиальным слоем, *strátum synoviale*, который имеет две части — пластинки (листки) — внутреннюю и наружную (рис. 111). Внутренняя сухожильная, или висцеральная, часть (пластинка), *pars tendinea*, окутывает сухожилие со всех сторон, срастается с ним, его соединительнотканной оболочкой — перитендинием. Наружная париетальная часть (пластинка), *pars parietális*, сращена с расположенным снаружи фиброзным слоем, *strátum fibrósum*, который представляет собой стенку канала (влагалища) сухожилия. Сухожильная и париетальная части синовиального слоя переходят друг в друга на концах синовиального влагалища сухожилия, а также на всем протяжении влагалища, образуя брыжейку сухожилия — мезотендиний, *mesotendíneum*. Последний состоит из двух листков синовиального слоя, соединяющих сухожильную (висцеральную) и париетальную части синовиального влагалища сухожилия. Мезотендиний содержит кровеносные сосуды и нервы, снабжающие сухожилие. Во время сокращения мышцы вместе с сухожилием движется сухожильная (висцеральная) часть (пластинка) синовиального влагалища. Последняя благодаря содержащейся в щелевидной полости влагалища синовиальной жидкости свободно скользит вдоль париетальной пластинки, как поршень внутри цилиндра. Синовиальный слой может окружать одно сухожилие или несколько, если они лежат в одном влагалище сухожилия.

В местах, где сухожилие или мышца прилежит к костному выступу, имеются синовиальные сумки, которые выполняют такие же функции, что и влагалища сухожилий (синовиальные), — устраняют трение. Синовиальная сумка, *búrsa synoviális*, имеет форму уплощенного соединительнотканного мешочка, внутри которого содержится небольшое количество синовиальной жидкости. Стенки синовиальной сумки с одной стороны сращены с движущимся органом (мышцей), с другой — с костью или с другим сухожилием. Размеры сумок различны — от нескольких миллиметров до нескольких сантиметров. Полость синовиальной сумки, расположенной рядом с суставом, может сообщаться с суставной полостью. Нередко синовиальная сумка лежит между сухожилием и костным выступом, имеющим для сухожилия покрытый хрящом желобок. Такой выступ называют блоком мышцы. Он изменяет направление сухожилия, служит для него опорой и одновременно увеличивает угол прикрепления сухожилия к кости, увеличивая тем самым рычаг приложения

силы. Такую же функцию выполняют сесамовидные кости, *ossa sesamoidea*, развивающиеся в толще некоторых сухожилий или сращенные с сухожилием. К их числу следует отнести гороховидную кость на кисти, а также самую крупную сесамовидную кость — надколенник.

РАБОТА МЫШЦ

Основное свойство мышечной ткани, образующей скелетные мышцы, — сократимость — приводит к изменению длины мышцы под влиянием нервных импульсов. Мышцы действуют на костные рычаги, соединяющиеся при помощи суставов, при этом каждая мышца действует на сустав только в одном направлении. У одноосного сустава (цилиндрический, блоковидный) движение костных рычагов совершается только вокруг одной оси. Мышцы располагаются по отношению к такому суставу с двух сторон и действуют на него в двух направлениях (сгибание — разгибание; приведение — отведение, вращение). Например, в локтевом суставе одни мышцы — сгибатели, другие — разгибатели. Мышцы, действующие на сустав в противоположных направлениях (сгибатели и разгибатели), являются **антагонистами.** На каждый сустав в одном направлении, как правило, действуют две или более мышцы. Такие содружественно действующие в одном направлении мышцы называют **синергистами.** У двуосного сустава (эллипсоидный, мыщелковый, седловидный) мышцы группируются соответственно двум его осям, вокруг которых совершаются движения. К шаровидному суставу, имеющему три оси движения (многоосный сустав), мышцы прилежат с нескольких сторон и действуют на него в разных направлениях. Так, например, в плечевом суставе имеются мышцы — сгибатели и разгибатели, осуществляющие движение вокруг фронтальной оси, отводящие и приводящие — вокруг сагиттальной оси и вращатели — вокруг продольной оси: внутрь — пронаторы и кнаружи — супинаторы.

В группе мышц, выполняющих то или иное движение, можно выделить мышцы **главные,** обеспечивающие данные движения, и **вспомогательные,** о подсобной роли которых говорит само название. Они дополняют, моделируют движение, придают ему индивидуальные особенности.

Для функциональной характеристики мышц используются такие показатели, как их анатомический и физиологический поперечники. Анатомический поперечник — это площадь поперечного сечения, перпендикулярного длиннику мышцы и проходящего через брюшко в наиболее широкой его части. Этот показатель характеризует величину мышцы, ее толщину. Физиологический поперечник представляет собой суммарную площадь поперечного сечения всех мышечных волокон, входящих в состав мышцы. Поскольку сила сокращающейся мышцы зависит от величины поперечного сечения мышечных волокон, то физиологический поперечник мышцы характеризует ее силу. У мышц веретенообразной, лентовидной формы с параллельным расположением волокон анатомический и физиологический поперечники совпадают. Иначе у перистых мышц. Из двух равновеликих мышц, имеющих одинаковый анатомический поперечник, у перистой мышцы физиологический поперечник будет больше, чем у веретенообразной. Суммарное поперечное сечение мышечных волокон у перистой мышцы больше, а сами волокна короче, чем у веретенообразной. В связи с этим перистая мышца обладает большей силой, однако размах сокращения ее коротких мышечных волокон будет меньше, чем у веретенообразной мышцы. Поэтому перистые мышцы имеются там, где необходима значительная сила мышечных сокращений при сравнительно небольшом размахе движений (мышцы голени, стопы, некоторые мышцы предплечья). Веретенообразные, лентовидные мышцы, построенные из длинных мышечных волокон, при сокращении укорачиваются на большую величину. В то же время силу они развивают меньшую, чем перистые мышцы, имеющие одинаковый с ними анатомический поперечник.

Поскольку концы мышцы прикреплены на костях, то точки ее начала и прикрепления при сокращении мышцы приближаются друг к другу, а сами мышцы при этом выполняют определенную работу. Таким образом, тело человека или его части при сокращении соответствующих мышц изменяют свое положение, приходят в движение, преодолевают сопротивление силы тяжести или, наоборот, уступают этой силе. В других случаях при сокращении мышц тело удерживается в определенном положении без выполнения движения. Исходя из этого, различают преодолевающую, уступающую и удерживающую работу мышц.

Преодолевающая работа выполняется в том случае, если сила сокращения мышцы изменяет положение части тела, конечности или ее звена, с грузом или без него, преодолевая силу сопротивления.

Уступающей работой называют работу, при которой сила мышцы уступает действию силы тяжести части тела (конечности) и удерживаемого ею груза. Мышца работает, однако она не укорачивается при этом виде работы, а, наоборот, удлиняется. Например, когда тело, имеющее большую массу, невозможно поднять или удержать на весу. При большом усилии мышц приходится опустить это тело на пол или на другую поверхность.

Удерживающая работа выполняется, если силой мышечных сокращений тело или груз удерживается в определенном положении без перемещения в пространстве. Например, человек стоит или сидит, не двигаясь, или держит груз. Сила мышечных сокращений уравновешивает массу (вес) тела или груз, при этом мышцы сокращаются без изменения их длины (изометрическое сокращение).

Преодолевающую и уступающую работу, когда сила мышеч-

ных сокращений обусловливает перемещение тела или его частей в пространстве, выполняя определенные движения, можно рассматривать как динамическую работу. Удерживающая работа, при которой движения всего тела или части тела не происходит, является работой статической.

Кости, соединенные суставами, при сокращении мышц действуют как рычаги. В биомеханике выделяют рычаг первого рода, когда точки сопротивления и приложения силы находятся по разные стороны от точки опоры, и рычаг второго рода, в котором обе силы прилагаются по одну сторону от точки опоры, на разном расстоянии от нее.

Рычаг первого рода двуплечий, носит название «рычаг равновесия». Точка опоры располагается между точкой приложения силы (сила мышечного сокращения) и точкой сопротивления (сила тяжести, масса органа). Примером может служить соединение позвоночника с черепом (рис. 112). Равновесие достигается при условии, если вращающий момент прилагаемой силы (произведение силы, действующей на затылочную кость, на длину плеча, которая равна расстоянию от точки опоры до точки приложения силы) равен вращающему моменту силы тяжести (произведение силы тяжести на длину плеча, равную расстоянию от точки опоры до точки приложения силы тяжести).

Рычаг второго рода одноплечий, в биомеханике (в отличие от механики) бывает двух видов. Вид рычага зависит от места расположения точки приложения силы и точки действия силы тяжести, которые и в том, и в другом случае находятся по одну сторону от точки опоры. Первый вид рычага второго рода — рычаг силы — имеет место в том случае, если плечо приложения мышечной силы длиннее плеча сопротивления (силы тяжести). Рассматривая в качестве примера стопу (рис. 113), можно видеть, что точкой опоры (ось вращения) служат головки плюсневых костей, точкой приложения мышечной силы (трехглавая мышца голени) является пяточная кость, а точка сопротивления (тяжесть тела) приходится на место сочленения костей голени со стопой (голеностопный сустав). В этом рычаге выигрыш в силе (плечо приложения силы длиннее) и проигрыш в скорости перемещения точки сопротивления (ее плечо короче). У второго вида одноплечевого рычага — рычаг скорости — плечо приложения мышечной силы короче, чем плечо сопротивления, где приложена противодействующая сила, сила тяжести (рис. 114). Для преодоления силы тяжести, точка приложения которой отстоит на значительное расстояние от точки вращения в локтевом суставе (точка опоры), необходима значительно большая сила мышц-сгибателей, прикрепляющихся вблизи локтевого сустава (в точке приложения силы). При этом происходит выигрыш в скорости и размахе движения более длинного рычага (точка сопротивления) и проигрыш в силе, действующей в точке приложения этой силы.

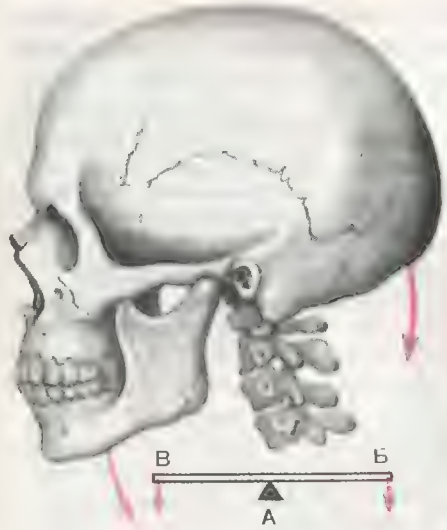

Рис. 112. Рычаг равновесия.
А — точка опоры. Б — точка приложения силы. В — точка сопротивления.

Рис. 113. Рычаг силы.
А — точка опоры. Б — точка приложения силы. В — точка сопротивления.

Рис. 114. Рычаг скорости.
А — точка опоры. Б — точка приложения силы. В — точка сопротивления.

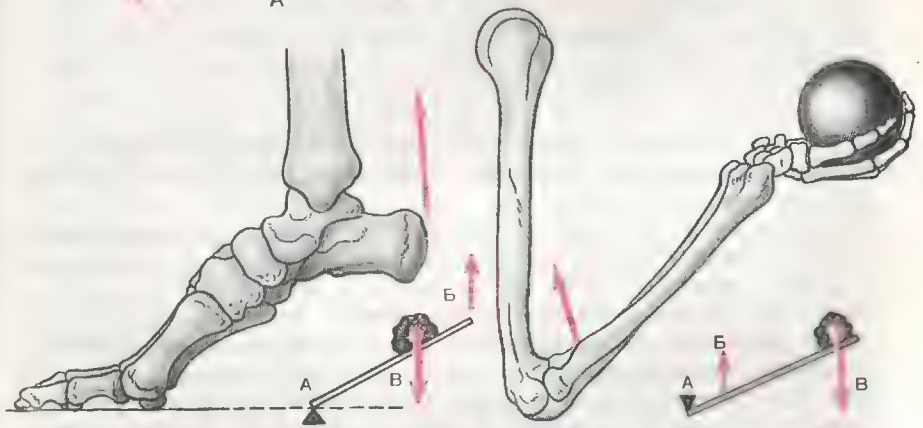

РАЗВИТИЕ МЫШЦ

Источником происхождения всей поперечно-полосатой скелетной мускулатуры тела человека, как и у животных, является средний зародышевый листок — мезодерма. Однако развитие мышц в пределах туловища, головы и конечностей имеет ряд особенностей, понять которые легче, проследив начальные этапы эмбриогенеза. Мускулатура туловища развивается преимущественно из дорсального, парааксиального (околоосевого) отдела мезодермы, который образует первичные сегменты тела — сомиты. Сомиты расположены по сторонам от осевых органов зародыша — нервной трубки и спинной струны. На 4-й неделе развития насчитывается около 40 пар сомитов: от 3 до 5 затылочных, 8 шейных, 12 грудных, 5 поясничных, 5 крестцовых

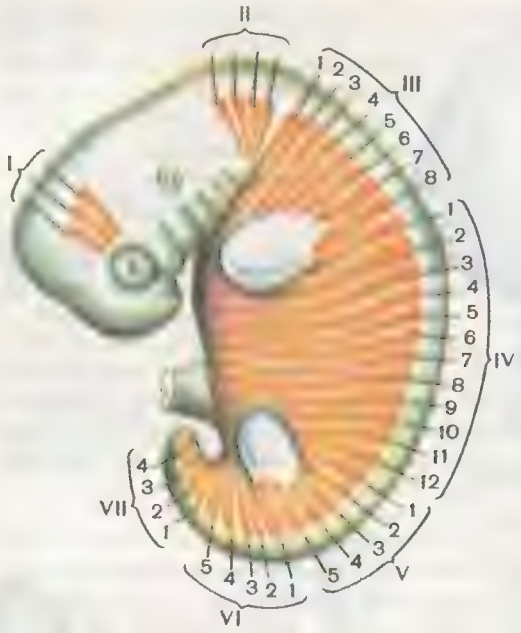

Рис. 115. Миотомы головы и туловища зародыша человека.

I — миотомы, из которых развиваются мышцы глаз; II — затылочные миотомы; III — миотомы шейного отдела туловища; IV — миотомы грудного отдела; V — миотомы поясничного отдела; VI — миотомы крестцового отдела; VII — миотомы копчикового отдела. Арабскими цифрами обозначены первичные сегменты.

и 4—5 хвостовых. Далее каждый сомит подразделяется на 3 части: склеротом, дерматом и миотом; из последнего развиваются мышцы туловища.

Первоначально миотом занимает дорсомедиальный отдел сомита и имеет полость (миоцель). Разрастаясь, миотом теряет характер многослойного образования и превращается в синцитиальную массу, полость его исчезает. В процессе дальнейшего развития клеточная масса дифференцируется в поперечнополосатые сократительные волокна. В результате вся масса миотома разделяется на участки цилиндрической формы, состоящие из мышечных волокон, которые еще сохраняют метамерное положение (рис. 115). Миотомы разрастаются в дорсальном и вентральном направлениях. Из дорсальных частей миотомов в дальнейшем развиваются глубокие, так называемые собственные, мышцы спины. Из вентральных частей миотомов происходят глубокие мышцы груди и мускулатура передней и боковых стенок живота. Глубокие мышцы спины, груди и мышцы живота, которые закладываются и остаются на всем протяжении в пределах туловища, именуются а у т о х т о н н ы м и м ы ш ц а м и (от греч. *autós* — сам, тот самый; *chtón* — земля, *autochtónos* — туземный, местный).

Очень рано, на стадии разделения сомитов на части, миотомы получают связь с нервной системой. Каждому миотому соответствует определенный участок нервной трубки — невромер, от которого к нему подходят нервные волокна будущих спинномозговых нервов. При этом дорсальные мышцы получают иннервацию от дорсальных ветвей спинномозговых нервов, тогда как вентральная мускулатура иннервируется вентральными ветвями этих нервов. Важно отметить, что каждый нерв следует за мышцей в процессе ее перемещений и изменений. Поэтому уровень отхождения нерва к данной мышце может указывать на место ее закладки. Примером может служить диафрагма, которая развивается из шейных миотомов и иннервируется диафрагмальным нервом, являющимся ветвью шейного сплетения.

В более поздние сроки происходят более сложные изменения и перемещения развивающихся мышц. Все многообразие изменений характеризуется следующими процессами: 1) отклонение от первоначальной продольной, краниокаудальной ориентации мышечных волокон (например, косое и поперечное направление мышц брюшных стенок); 2) продольное расщепление единой мышечной массы на отдельные мышцы (мышца, выпрямляющая позвоночник); 3) разделение миотомов на отдельные слои мышц (широкие мышцы живота, межреберные мышцы); 4) срастание миотомов и образование длинных мышц (например, прямая мышца живота, которая образуется слиянием вентральных частей 6—7 миотомов); 5) перемещение (миграция) отдельных мышц от места их первоначальной закладки. Иллюстрацией этого процесса служит диафрагма, которая развивается из 4—5-го шейного миотома и в последующем опускается до нижней апертуры грудной клетки; 6) в процессе формирования некоторых мышц происходит частичное замещение мышечных волокон соединительной тканью в результате чего образуются апоневрозы мышц (например, косые мышцы, поперечная мышца живота и др.).

Мышцы головы (мимические, жевательные) и некоторые мышцы шеи развиваются за счет вентрального несегментированного отдела мезодермы в головном конце тела зародыша, в месте расположения висцеральных и жаберных дуг. Эти мышцы получили название висцеральной мускулатуры. Относящиеся к ней жевательные мышцы и некоторые мышцы шеи (например, челюстно-подъязычная мышца и др.) образуются в результате преобразования закладки первой висцеральной дуги. Эти мышцы прикрепляются к костям лицевого (висцерального) отдела черепа, где также находится головной конец пищеварительной трубки.

К висцеральной мускулатуре относятся также мимические мышцы. Они развиваются из общей закладки мускулатуры второй висцеральной дуги. На основе закладки мускулатуры жаберных дуг развиваются трапециевидная и грудино-ключично-сосцевидная мышцы.

К висцеральной мускулатуре принадлежат также некоторые мышцы промежности (например, мышца, поднимающая задний проход), которые изучаются в разделе спланхнологии.

Вместе с тем в области головы имеются и такие мышцы,

которые развиваются из миотомов головных сомитов. К ним относятся мышцы, обеспечивающие движения глазного яблока, развивающиеся из предыдущих миотомов (иннервируются III, IV, VI парами черепных нервов).

Из переместившихся затылочных миотомов образуются мышцы языка, иннервируемые подъязычным нервом.

Сложные процессы развития претерпевает мускулатура, соединяющая конечности с туловищем. Здесь имеются мышцы, закладывающиеся в мезенхимном зачатке конечности, которые затем своими проксимальными концами переселяются на туловище и прикрепляются на костях туловища. Это так называемая трункопетальная мышца (от лат. *trúncus* — туловище, *pétere* — направлять, пускаться; направляющаяся к туловищу). К таким мышцам относятся большая, малая грудные мышцы и широчайшая мышца спины, на нижней конечности имеется одна трункопетальная мышца — большая поясничная.

Другие мышцы, развивающиеся из вентральных отделов миотомов и на основе жаберной мускулатуры, своими дистальными концами переходят с туловища и черепа на конечности и прикрепляются к их костям. Они называются трункофугальными (от лат. *trúncus* — туловище, *fúgere* — бегать; убегающие от туловища). К ним относятся трапециевидная, грудино-ключично-сосцевидная, большая и малая ромбовидные, передняя зубчатая, лопаточно-подъязычная, подключичная мышца, а также мышца, поднимающая лопатку. Те же мышцы, которые закладываются в пределах зачатков конечностей из мезенхимы и остаются в пределах конечностей, называются аутохтонными (туземными) мышцами конечностей.

Наблюдаются аномалии развития скелетных мышц: изменения положения, величины и формы отдельных мышц, чаще на обеих сторонах тела одновременно. Некоторые мышцы могут отсутствовать (большая и малая круглые мышцы); появляются новые головки или пучки волокон (клювовидно-плечевая, плечевая мышцы) или отсутствует одна головка (двуглавая мышца плеча). Описано разделение одной мышцы на несколько самостоятельных (сгибатель пальцев). Чаще аномалии выявляются на верхней конечности, особенно в группе более дифференцированных мышц (предплечье и кисть).

Вопросы для повторения

1. Назовите составные части мышцы.
2. Что относится к вспомогательным аппаратам мышц?
3. На какие группы классифицируются мышцы по форме?
4. Назовите виды рычагов.
5. От чего зависит сила мышц? Что такое анатомический и физиологический поперечники мышцы?
6. Назовите виды работы мышц. Чем характеризуется каждый вид работы?

МЫШЦЫ И ФАСЦИИ ЧАСТЕЙ ТЕЛА

МЫШЦЫ И ФАСЦИИ ТУЛОВИЩА

Мышцы туловища разделяются на мышцы спины, груди и живота.

Спина, *dorsum,* охватывает всю заднюю поверхность туловища. Верхнюю границу ее составляют наружный затылочный выступ и верхняя выйная линия затылочной кости. Нижней границей служат крестцово-подвздошные сочленения и копчик. По бокам спина граничит с плечевым поясом, подмышечной ямкой и латеральными поверхностями груди и живота — по задним правой и левой подмышечным линиям.

В пределах спины различаются отдельные области: позвоночная, *regio vertebralis*, поясничная, *regio lumbaris*, крестцовая, *regio sacralis*, лопаточная, *regio scapularis*, подлопаточная, *regio infrascapularis*. Кроме того, для удобства описания мышц сюда же включается задняя область шеи (выйная область), *regio cervicalis posterior (regio nuchalis)*.

МЫШЦЫ И ФАСЦИИ СПИНЫ

Мышцы спины, *mm. dorsi*, парные, занимают всю дорсальную поверхность туловища начиная от области крестца и прилегающих частей подвздошных гребней до основания черепа. Располагаясь послойно, эти мышцы имеют сложные анатомо-топографические отношения, обусловленные особенностями их развития и функции. Различают поверхностные и глубокие мышцы спины.

Большинство поверхностных мышц спины развивается в связи с верхней конечностью. К ним относятся трапециевидная мышца, широчайшая мышца спины, мышца, поднимающая лопатку, большая и малая ромбовидные мышцы. Верхняя и нижняя задние и зубчатые мышцы расположены глубже и прикрепляются к ребрам (см. табл. VI приложения).

Глубокие мышцы, составляющие большую часть мускулатуры спины, являются производными миотомов — мышечных зачатков первичных сегментов тела — сомитов. К ним относятся ременные мышцы головы и шеи, мышца, выпрямляющая позвоночник, поперечно-остистая мышца, межостистые мышцы и межпоперечные мышцы. Вместе с глубокими мышцами спины будут рассмотрены также подзатылочные мышцы, которые начинаются от различных частей I и II шейных позвонков и прикрепляются к затылочной кости. Эти мышцы относятся к мышцам шеи, однако они вместе с мышцами спины, лежащими более поверхностно, участвуют в разгибании головы (запрокидывание назад) и повороте ее в стороны. Они выполняют функции, аналогичные функциям глубоких мышц спины: вращателей, межостистых и межпоперечных.

ПОВЕРХНОСТНЫЕ МЫШЦЫ СПИНЫ

Поверхностные мышцы спины прикрепляются к скелету плечевого пояса и к плечевой кости и располагаются в два слоя (рис. 116, 117). Первый слой составляют трапециевидная мышца и широчайшая мышца спины, второй — большая и малая ромбовидные мышцы и мышца, поднимающая лопатку.

Трапециевидная мышца, *m. trapézius*, плоская, треугольной формы, широким основанием обращена к задней срединной линии, занимает верхнюю часть спины и заднюю область шеи. Начинается короткими сухожильными пучками от наружного затылочного выступа, медиальной трети верхней выйной линии затылочной кости, от выйной связки, остистых отростков VII шейного позвонка и всех грудных позвонков и от надостистой связки. От мест начала пучки мышцы направляются, заметно конвергируя, в латеральном направлении и прикрепляются к костям плечевого пояса. Верхние пучки мышцы проходят вниз и латерально, заканчиваются на задней поверхности наружной трети ключицы. Средние пучки ориентированы горизонтально, проходят от остистых отростков позвонков кнаружи и прикрепляются к акромиону и лопаточной ости. Нижние пучки мышцы следуют вверх и латерально, переходят в сухожильную пластинку, которая прикрепляется к лопаточной ости. Сухожильное начало трапециевидной мышцы больше выражено на уровне нижней границы шеи, где мышца имеет наибольшую ширину. На уровне остистого отростка VII шейного позвонка мышцы обеих сторон формируют хорошо выраженную сухожильную площадку, которая обнаруживается в виде вдавления у живого человека.

Трапециевидная мышца на всем протяжении располагается поверхностно, ее верхний латеральный край образует заднюю сторону бокового треугольника шеи. Нижний латеральный край трапециевидной мышцы пересекает широчайшую мышцу спины и медиальный край лопатки снаружи, образуя медиальную границу так называемого аускультационного треугольника. Нижняя граница последнего проходит по верхнему краю широчайшей мышцы спины, а латеральная — по нижнему краю большой ромбовидной мышцы (размеры треугольника увеличиваются при согнутой вперед в плечевом суставе руке, когда лопатка смещается латерально и кпереди).

Функция: одновременное сокращение всех частей трапециевидной мышцы при фиксированном позвоночнике приближает лопатку к позвоночнику; верхние пучки мышцы поднимают лопатку; верхние и нижние пучки при одновременном сокращении, образуя пару сил, вращают лопатку вокруг сагиттальной оси: нижний угол лопатки смещается вперед и в латеральном направлении, а латеральный угол — кверху и медиально. При укрепленной лопатке и сокращении с двух сторон мышца разгибает шейный отдел позвоночника и наклоняет голову назад; при

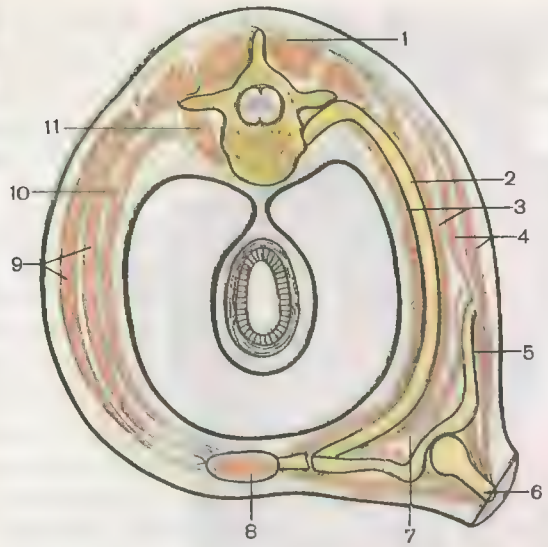

Рис. 116. Строение стенок туловища и плечевого пояса (схема; поперечный разрез). Справа — область живота, слева — область груди.

1 — m. erector spinae; 2 — costa; 3 — mm. intercostales externi et interni; 4 — m. rhomboideus et m. latissimus dorsi; 5 — scapula; 6 — humerus; 7 — m. serratus anterior; 8 — m. rectus abdominis; 9 — mm. obliqui abdomines externus et internus; 10 — m. transversus abdominis; 11 — m. psoas major.

одностороннем сокращении — незначительно поворачивает лицо в противоположную сторону.

Иннервация: n. accessórius, plexus cervicális (C_{III} — C_{IV}).

Кровоснабжение: a. transvérsa cérvicis, a. occipitális, a. suprascapuláris, aa. intercostáles posterióres.

Широчайшая мышца спины, *m. latíssimus dórsi*, плоская, треугольной формы, занимает нижнюю половину спины на соответствующей стороне.

Мышца лежит поверхностно, за исключением верхнего края, который скрыт под нижней частью трапециевидной мышцы. Внизу латеральный край широчайшей мышцы спины образует медиальную сторону поясничного треугольника (латеральную сторону этого треугольника образует край наружной косой мышцы живота, нижнюю — подвздошный гребень, см. рис. 117). Начинается апоневрозом от остистых отростков нижних шести грудных и всех поясничных позвонков (вместе с поверхностной пластинкой пояснично-грудной фасции), от подвздошного гребня и срединного крестцового гребня. Пучки мышцы следуют кверху и латерально, конвергируя в направлении нижней границы подмышечной ямки. Вверху к мышце присоединяются мышечные пучки, которые начинаются от нижних трех — четырех ребер (они заходят между зубцами наружной косой мышцы живота) и от нижнего угла лопатки. Прикрывая своими нижними пучками нижний угол лопатки сзади, широчайшая мышца спины резко суживается, спиралевидно огибает большую круглую мышцу. У заднего края подмышечной ямки переходит в плоское толстое сухожилие, которое прикрепляется к гребню малого бугорка плечевой кости. Вблизи места прикрепления мышца прикрывает

Рис. 117. Поверхностные мышцы спины.

1 — m. trapezius; 2 — m. splenius capitis; 3 — mm. rhomboidei major et minor; 4 — m. serratus posterior inferior; 5 — fascia thoracolumbalis; 6 — m. latissimus dorsi.

сзади сосуды и нервы, расположенные в подмышечной ямке. От большой круглой мышцы отделяется синовиальной сумкой.

Функция: приводит руку к туловищу и поворачивает ее внутрь (пронация), разгибает плечо; поднятую руку опускает; если руки фиксированы (на перекладине — турнике), подтягивает к ним туловище (при лазании, плавании).

Иннервация: n. thoracodorsalis (C_{IV} — C_{VII}).

Кровоснабжение: a. thoracodorsális, a. circumfléxa húmeri postérior, aa. intercostáles posterióres.

Мышца, поднимающая лопатку, *m. levátor scápulae*, начинается сухожильными пучками от задних бугорков поперечных отростков верхних трех или четырех шейных позвонков (между местами прикрепления средней лестничной мышцы — спереди и ременной мышцы шеи — сзади). Направляясь вниз, мышца прикрепляется к медиальному краю лопатки, между верхним ее углом и остью лопатки. В верхней своей трети мышца прикрыта грудино-ключично-сосцевидной мышцей, а в нижней трети — трапециевидной мышцей. Непосредственно кпереди от мышцы, поднимающей лопатку, проходят нерв к ромбовидной мышце и глубокая ветвь поперечной артерии шеи.

Функция: поднимает лопатку, одновременно приближая ее к позвоночнику; при укрепленной лопатке наклоняет в свою сторону шейную часть позвоночника.

Иннервация: n. dorsalis scapulae (C_{IV} — C_V).

Кровоснабжение: a. transvérsa cervícis, a. cervicális ascéndens.

Малая и большая ромбовидные мышцы, *mm. rhomboídei minor et májor*, часто срастаются и образуют одну мышцу. Малая ромбовидная мышца начинается от нижней части выйной связки, остистых отростков VII шейного и I грудного позвонков и от надостистой связки. Пучки ее проходят косо — сверху вниз и латерально и прикрепляются к медиальному краю лопатки, выше уровня ости лопатки.

Большая ромбовидная мышца берет начало от остистых отростков II—V грудных позвонков; прикрепляется к медиальному краю лопатки — от уровня ости лопатки до ее нижнего угла.

Ромбовидные мышцы, располагаясь глубже трапециевидной мышцы, сами покрывают сзади верхнюю заднюю зубчатую мышцу и частично мышцу, выпрямляющую позвоночник.

Функция: приближает лопатку к позвоночнику, одновременно перемещая ее кверху.

Иннервация: n. dorsális scápulae (C_{IV} — C_V).

Кровоснабжение: a. transvérsa cervícis, a. suprascapuláris, aa. intercostáles posterióres.

К ребрам прикрепляются две тонкие плоские мышцы — верхняя и нижняя задние зубчатые (рис. 118).

Верхняя задняя зубчатая мышца, *m. serrátus postérior supérior*, расположена впереди ромбовидных мышц, начинается в

Рис. 118. Глубокие мышцы спины. (Слева кзади от мышцы, выпрямляющей позвоночник, сохранены верхняя и нижняя задние зубчатые мышцы, справа они удалены.)

1 — m. serratus posterior inferior; 2 — m. erector spinae; 3 — m. serratus posterior superior; 4 — mm. splenii capitis et cervicis.

виде плоской сухожильной пластинки от нижней части выйной связки и остистых отростков VI—VII шейных и I—II грудных позвонков. Направляясь косо сверху вниз и латерально, она прикрепляется отдельными зубцами к задней поверхности II—V ребер, кнаружи от их углов.

Функция: поднимает ребра.

Иннервация: nn. intercostales (Th_I—Th_{IV}).

Кровоснабжение: aa. intercostáles posterióres, a. cervicális profúnda.

Нижняя задняя зубчатая мышца, *m. serrátus postérior inférior*, лежит впереди широчайшей мышцы спины, начинается сухожильной пластинкой от остистых отростков XI—XII грудных и I—II поясничных позвонков; тесно сращена с поверхностной пластинкой пояснично-грудной фасции и началом широчайшей мышцы спины. Прикрепляется отдельными мышечными зубцами к четырем нижним ребрам.

Функция: опускает ребра.

Иннервация: nn. intercostáles (Th_{IX}—Th_{XII}).

Кровоснабжение: aa. intercostáles posterióres.

ГЛУБОКИЕ МЫШЦЫ СПИНЫ

Глубокие мышцы спины образуют **три слоя:** поверхностный, средний и глубокий. Поверхностный слой представлен ременной мышцей головы, ременной мышцей шеи и мышцей, выпрямляющей позвоночник; средний слой — поперечно-остистой мышцей; глубокий слой образуют межостистые, межпоперечные и подзатылочные мышцы.

Наибольшего развития достигают мышцы поверхностного слоя, относящиеся к типу сильных мышц, выполняющих преимущественно статическую работу. Они простираются на всем протяжении спины и задней области шеи от крестца до затылочной кости. Места начала и прикрепления этих мышц занимают обширные поверхности и поэтому при сокращении мышцы развивают большую силу, удерживая в вертикальном положении позвоночник, который служит опорой для головы, ребер, внутренностей и верхних конечностей.

Мышцы среднего слоя ориентированы косо, перекидываются от поперечных отростков к остистым отросткам позвонков. Они образуют несколько слоев, причем в самом глубоком слое мышечные пучки наиболее короткие и прикрепляются к смежным позвонкам; чем поверхностнее лежат мышечные пучки, тем они длиннее и через большее число позвонков перекидываются (от 5 до 6).

В самом глубоком (третьем) слое короткие мышцы располагаются между остистыми и поперечными отростками позвонков. Они имеются не на всех уровнях позвоночника, хорошо развиты в наиболее подвижных отделах позвоночного столба: шейном,

поясничном и нижнем грудном. К этому — глубокому — слою следует отнести мышцы, расположенные в задней области шеи и действующие на атлантозатылочный сустав. Они получили название подзатылочных мышц.

Глубокие мышцы спины становятся видны после того, как послойно отпрепарированы и пересечены поверхностные мышцы: широчайшая мышца спины и трапециевидная мышца — посередине между пунктами их начала и прикрепления (рис. 119).

Ременная мышца головы, *m. splénius cápitis,* располагается непосредственно кпереди от верхних частей грудино-ключично-сосцевидной и трапециевидной мышц. Начинается от нижней половины выйной связки (ниже уровня IV шейного позвонка), от остистых отростков VII шейного и верхних трех — четырех грудных позвонков. Пучки этой мышцы проходят вверх и латерально и прикрепляются к сосцевидному отростку височной кости и шероховатой площадке под латеральным отрезком верхней выйной линии затылочной кости.

Функция: при двустороннем сокращении мышцы разгибают шейную часть позвоночника и голову; при одностороннем сокращении мышца поворачивает голову в свою сторону.

Иннервация: задние ветви шейных спинномозговых нервов (C_{III} — C_{VIII}).

Кровоснабжение: a. occipitális, a. cervicális profúnda.

Ременная мышца шеи, *m. splénius cervícis,* начинается от остистых отростков III—IV грудных позвонков. Прикрепляется к задним бугоркам поперечных отростков двух или трех верхних шейных позвонков, прикрывая сзади начало пучков мышцы, поднимающей лопатку. Располагается впереди трапециевидной мышцы.

Функция: при одновременном сокращении мышцы разгибают шейную часть позвоночника, при одностороннем сокращении мышца поворачивает шейную часть позвоночника в свою сторону.

Иннервация: задние ветви шейных спинномозговых нервов (C_{III}—C_{VIII}).

Кровоснабжение: a. occipitális, a. cervicális profúnda.

Мышца, выпрямляющая позвоночник, ***m. eréctor spinae.*** Это самая сильная из аутохтонных мышц спины, простирается по всему протяжению позвоночника — от крестца до основания черепа. Залегает кпереди от трапециевидной, ромбовидных, задних зубчатых мышц, широчайшей мышцы спины. Сзади покрыта поверхностным листком пояснично-грудной фасции. Начинается толстыми и прочными сухожильными пучками от дорсальной поверхности крестца, остистых отростков, надостистых связок, поясничных, XII и XI грудных позвонков, заднего отрезка гребня подвздошной кости и пояснично-грудной фасции. Часть сухожильных пучков, начинающихся в области крестца, сливается с пучками крестцово-бугорной и дорсальных крестцово-подвздошных связок.

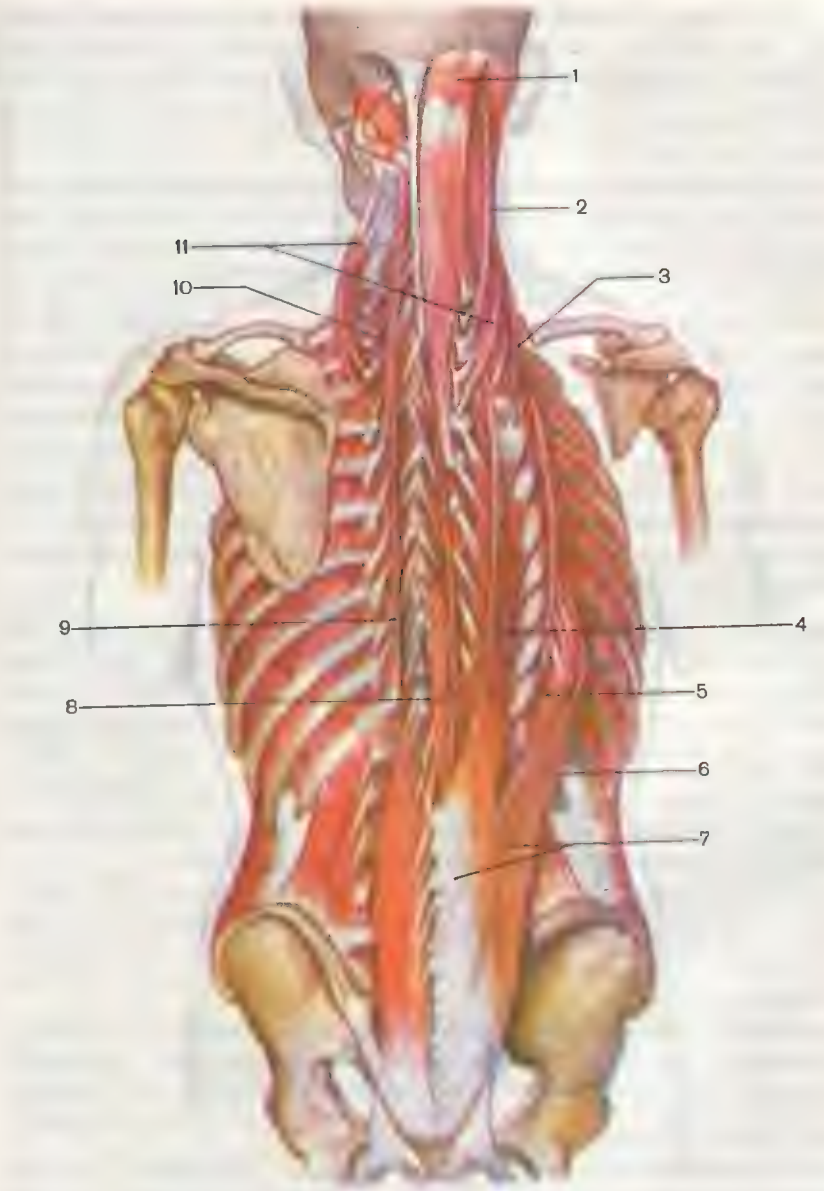

Рис. 119. Глубокие мышцы спины: справа показан разгибатель спины, слева — поперечно-остистая мышца.

1 — m. semispinalis capitis; 2 — m. longissimus capitis; 3 — m. iliocostalis cervicis; 4 — m. longissimus thoracis; 5 — m. iliocostalis dorsi; 6 — m. iliocostalis lumborum; 7 — m. erector spinae (до разделения), 8 — m. spinalis thoracis; 9 — m. semispinalis thoracis; 10 — m. semispinalis cervicis; 11 — m. longissimus cervicis.

На уровне верхних поясничных позвонков мышца разделяется на **три тракта:** латеральный, промежуточный и медиальный. Каждый тракт получает свое название: латеральный становится подвздошно-реберной мышцей, промежуточный — остистой мышцей. Каждая из указанных мышц в свою очередь подразделяется на части.

Особенности строения мышцы, выпрямляющей позвоночник, сложились в ходе антропогенеза в связи с прямохождением. То, что мышца развита сильно и имеет общее начало на костях таза, а выше разделяется на отдельные тракты, прикрепляющиеся широко на позвонках, ребрах и на основании черепа, можно объяснить тем, что она выполняет важнейшую функцию — удерживает тело в вертикальном положении. Вместе с тем разделение мышцы на отдельные тракты, подразделение последних на разных уровнях дорсальной стороны туловища на более короткие мышцы, имеющие меньшую протяженность между пунктами начала и прикрепления, позволяет мышце действовать избирательно. Так, например, при сокращении подвздошно-реберной мышцы поясницы соответствующие ребра оттягиваются книзу и тем самым создается опора для проявления силы действия диафрагмы при ее сокращении и т. д.

Подвздошно-реберная мышца, *m. iliocostális* (см. рис. 119), является самой латеральной частью мышцы, выпрямляющей позвоночник. Начинается от подвздошного гребня, внутренней поверхности поверхностной пластинки пояснично-грудной фасции. Проходит кверху по задней поверхности ребер латерально от углов последних до поперечных отростков нижних (VII—IV) шейных позвонков. Соответственно расположению отдельных частей мышцы в различных областях ее подразделяют на подвздошно-реберную мышцу поясницы, подвздошно-реберную мышцу груди и подвздошно-реберную мышцу шеи.

Подвздошно-реберная мышца поясницы, m. iliocostális lumbórum, начинается от подвздошного гребня, внутренней поверхности поверхностной пластинки пояснично-грудной фасции, прикрепляется отдельными плоскими сухожилиями к углам нижних шести ребер.

Подвздошно-реберная мышца груди, m. iliocostális thorácis, начинается от шести нижних ребер, кнутри от мест прикрепления подвздошно-реберной мышцы поясницы. Прикрепляется к верхним шести ребрам в области углов и к задней поверхности поперечного отростка VII шейного позвонка.

Подвздошно-реберная мышца шеи, m. iliocostális cervícis, начинается от углов, III, IV, V и VI ребер (кнутри от мест прикрепления подвздошно-реберной мышцы груди). Прикрепляется к задним бугоркам поперечных отростков VI—IV шейных позвонков.

Функция: вместе с остальными частями мышцы, выпрямляющей позвоночник, разгибает позвоночник; при одностороннем сокращении наклоняет позвоночник в свою сторону, опускает

ребра. Нижние пучки этой мышцы, оттягивая и укрепляя ребра, создают опору для диафрагмы.

Иннервация: задние ветви шейных, грудных и поясничных спинномозговых нервов (C_{IV}—L_{III}).

Кровоснабжение: a. cervicalis profunda, aa. intercostáles posterióres, aa. lumbáles.

Длиннейшая мышца, *m. longíssimus*, — наиболее крупная из трех мышц, образующих мышцу, выпрямляющую позвоночник. Располагается медиальнее подвздошно-реберной мышцы, между нею и остистой мышцей. В ней выделяют длиннейшие мышцы груди, шеи и головы.

Длиннейшая мышца груди, m. longíssimus thorácis (см. рис. 119), имеет наибольшую протяженность. Мышца берет начало от задней поверхности крестца, поперечных отростков поясничных и нижних грудных позвонков. Прикрепляется к задней поверхности нижних девяти ребер, между их бугорками и углами, и к верхушкам поперечных отростков всех грудных позвонков (мышечными пучками).

Длиннейшая мышца шеи, m. longíssimus cervícis, начинается длинными сухожилиями от верхушек поперечных отростков верхних пяти грудных позвонков. Прикрепляется к задним бугоркам поперечных отростков VI—II шейных позвонков.

Длиннейшая мышца головы, m. longíssimus cápitis, начинается сухожильными пучками от поперечных отростков I—III грудных и III—VII шейных позвонков. Прикрепляется к задней поверхности сосцевидного отростка височной кости под сухожилиями грудино-ключично-сосцевидной мышцы и ременной мышцы головы.

Функция: длиннейшие мышцы груди и шеи разгибают позвоночник и наклоняют его в сторону; длиннейшая мышца головы разгибает последнюю, поворачивает лицо в свою сторону.

Иннервация: задние ветви шейных, грудных и поясничных спинномозговых нервов (C_{II} — L_V).

Кровоснабжение: a. cervicális profúnda, aa. intercostáles posterióres, aa. lumbáles.

Остистая мышца, *m. spinális* (см. рис. 119), — самая медиальная из трех частей мышцы, выпрямляющей позвоночник. Прилежит непосредственно к остистым отросткам грудных и шейных позвонков. В ней соответственно выделяют остистую мышцу груди, остистую мышцу шеи и остистую мышцу головы.

Остистая мышца груди, m. spinális thorácis, начинается 3—4 сухожилиями от остистых отростков II и I поясничных, XII и XI грудных позвонков. Прикрепляется к остистым отросткам верхних восьми грудных позвонков. Мышца сращена с глубжележащей полуостистой мышцей груди.

Остистая мышца шеи, m. spinális cervícis, начинается от остистых отросткой I и II грудных VII шейного позвонка и нижнего отрезка выйной связки. Прикрепляется к остистому отростку II (иногда III и IV) шейного позвонка.

Остистая мышца головы, m. spinális cápitis, начинается тонкими пучками от остистых отростков верхних грудных и нижних шейных позвонков, поднимается вверх и прикрепляется к затылочной кости вблизи наружного затылочного выступа. Часто это мышца отсутствует.

Функция: разгибает позвоночник.

Иннервация: задние ветви шейных, грудных и верхних поясничных спинномозговых нервов (C_{III}—L_{II}).

Кровоснабжение: a. cervicális profúnda, aa. intercostáles posterióres.

Функция всей **мышцы, выпрямляющей позвоночник,** *m. eréctor spínae*, достаточно точно отражает ее наименование. Поскольку составные части мышцы имеют начало на позвонках, она может действовать как разгибатель позвоночника и головы, являясь антагонистом передних мышц туловища. Сокращаясь отдельными частями с обеих сторон, эта мышца может опускать ребра, разгибать позвоночник, запрокидывать голову назад. При одностороннем сокращении наклоняет позвоночник в ту же сторону. Большую силу проявляет мышца также при сгибании торса, когда она совершает уступающую работу и предупреждает падение тела вперед под действием вентрально расположенных мышц, имеющих больший рычаг действия на позвоночный столб, чем дорсально расположенные мышцы.

Поперечно-остистая мышца, *m. transversospinális.* Эта мышца представлена множеством послойно расположенных мышечных пучков, которые проходят косо вверх с латеральной в медиальную сторону от поперечных к остистым отросткам позвонков. Мышечные пучки поперечно-остистой мышцы имеют неодинаковую длину и, перекидываясь через различное количество позвонков, образуют отдельные мышцы: полуостистую, многораздельные и мышцы-вращатели.

Вместе с тем соответственно занимаемой области на протяжении позвоночного столба каждая из указанных мышц в свою очередь подразделяется на отдельные мышцы, получившие название по месту расположения на дорсальной стороне туловища, шеи и затылочной области. В указанной последовательности рассматриваются отдельные части поперечно-остистой мышцы.

Полуостистая мышца, *m. semispinális*, имеет вид длинных мышечных пучков, начинается от поперечных отростков нижележащих позвонков, перекидывается через четыре — шесть позвонков и прикрепляется к остистым отросткам. Разделяется на полуостистые мышцы груди, шеи и головы.

Полуостистая мышца груди, m. semispinális thorácis, начинается от поперечных отростков нижних шести грудных позвонков; прикрепляется к остистым отросткам четырех верхних грудных и двух нижних шейных позвонков.

Полуостистая мышца шеи, m. semispinális cervícis, берет начало от поперечных отростков шести верхних грудных позвонков и суставных отростков четырех нижних шейных позвонков; прикрепляется к остистым отросткам V—II шейных позвонков.

Полуостистая мышца головы, m. semispinális cápitis, широкая, толстая, начинается от поперечных отростков шести верхних грудных и суставных отростков четырех нижних шейных позвонков (кнаружи от длинных мышц головы и шеи); прикрепляется к затылочной кости между верхней и нижней выйными линиями. Мышца сзади прикрыта ременной и длиннейшей мышцами головы; глубже и кпереди от нее залегает полуостистая мышца шеи.

Функция: полуостистые мышцы груди и шеи разгибают грудной и шейный отделы позвоночного столба; при одностороннем сокращении поворачивают указанные отделы в противоположную сторону. Полуостистая мышца головы запрокидывает голову назад, поворачивая (при одностороннем сокращении) лицо в противоположную сторону.

Иннервация: задние ветви шейных и грудных спинномозговых нервов (C_{III}—Th_{XII}).

Кровоснабжение: a. cervicális profúnda, aa. intercostáles posterióres.

Многораздельные мышцы, *mm. multifidi,* представляют собой мышечно-сухожильные пучки, которые начинаются от поперечных отростков нижележащих позвонков и прикреп яются к остистым отросткам вышележащих. Эти мышцы, перекидываясь через два — четыре позвонка, занимают бороздки по сторонам от остистых отростков позвонков по всему протяжению позвоночного столба, начиная от крестца до II шейного позвонка. Они лежат непосредственно впереди полуостистой и длиннейшей мышц.

Функция: поворачивают позвоночный столб вокруг его продольной оси, участвуют в разгибании и наклоне его в сторону.

Иннервация: задние ветви спинномозговых нервов (C_{III}—S_I).

Кровоснабжение: a. cervicális profúnda, aa. intercostáles posterióres, aa. lumbáles.

Мышцы — вращатели шеи, груди и поясницы, *mm. rotatóres cervícis, thóracis et lumbórum*, составляют самый глубокий слой мускулатуры спины, занимающий борозду между остистыми и поперечными отростками. Мышцы-вращатели лучше выражены в пределах грудного отдела позвоночного столба. Соответственно протяженности пучков мышцы-вращатели подразделяются на длинные и короткие. Длинные мышцы-вращатели начинаются от поперечных отростков и прикрепляются к основаниям остистых отростков вышележащих позвонков, перекидываясь через один позвонок. Короткие мышцы-вращатели располагаются между соседними позвонками.

Функция: поворачивают позвоночный столб вокруг его продольной оси.

Иннервация: задние ветви шейных, грудных и поясничных спинномозговых нервов.

Кровоснабжение: a. cervicális profúnda, aa. intercostáles posterióres, aa. lumbáles.

Межостистые мышцы шеи, груди и поясницы, *mm. interspináles cervicis, thorácis et lumbórum,* соединяют остистые отростки позвонков между собой начиная от II шейного и ниже. Они лучше развиты в шейном и поясничном отделах позвоночного столба, отличающихся наибольшей подвижностью. В грудной части позвоночника эти мышцы выражены слабо (могут отсутствовать).

Функция: участвуют в разгибании соответствующих отделов позвоночника.

Иннервация: задние ветви спинномозговых нервов.

Кровоснабжение: a cervicális profúnda, aa. intercostáles posterióres, aa. lumbáles.

Межпоперечные мышцы поясницы, груди и шеи, *mm. intertransversárii lumbórum, thorácis et cervícis*, представлены короткими пучками, перекидывающимися между поперечными отростками смежных позвонков. Лучше выражены на уровне поясничного и шейного отделов позвоночного столба.

Межпоперечные мышцы поясницы подразделяются на латеральные и медиальные, *mm. intertransversárii laterális et mediáles lumbórum.* В области шеи различают передние (перекидываются между передними бугорками поперечных отростков) и задние межпоперечные мышцы шеи, *mm. intertransversárii anterióres et posterióres cervícis.* У последних выделяют медиальную часть, *pars medialis,* и латеральную часть, *pars lateralis.*

Функция: наклоняют соответствующие отделы позвоночного столба в свою сторону.

Иннервация: задние ветви шейных, грудных и поясничных спинномозговых нервов.

Кровоснабжение: a. cervicális profúnda, aa. intercostáles posterióres, aa. lumbáles.

ПОДЗАТЫЛОЧНЫЕ МЫШЦЫ

К подзатылочным мышцам, *mm. suboccipitales* (рис. 120), относятся большая задняя прямая мышца головы, малая задняя прямая мышца головы и верхняя и нижняя косые мышцы головы. Перечисленные мышцы находятся глубоко под полуостистой, длиннейшей и ременной мышцами головы. Они ограничивают треугольное пространство, в котором находятся позвоночная артерия, задняя ветвь первого шейного спинномозгового нерва, задняя дуга атланта и задняя атлантозатылочная мембрана.

Большая задняя прямая мышца головы, *m. réstus cápitis posterior májor*, начинается от остистого отростка осевого позвонка и прикрепляется к затылочной кости под нижней выйной линией.

Рис. 120. Подзатылочные и глубокие мышцы задней области шеи.
1 — m. rectus capitis posterior major; 2 — m. rectus capitis posterior minor; 3 — m. obliquus capitis superior; 4 — m. obliquus capitis inferior; 5 — mm. multifidi; 6 — m. longissimus capitis.

Функция: запрокидывает голову, наклоняет ее вбок, при одностороннем сокращении поворачивает голову в свою сторону.

Иннервация: n. suboccipitális (C_1).

Кровоснабжение: a. cervicális profúnda.

Малая задняя прямая мышца головы, *m. réctus cupitis posterior minor*, начинается от заднего бугорка атланта и прикрепляется к затылочной кости под нижней выйной линией, глубже и медиально от большой задней прямой мышцы головы.

Функция: запрокидывает и наклоняет голову в сторону.
Иннервация: m. suboccipitális (C_1).
Кровоснабжение: a. cervicális profúnda.

Нижняя косая мышца головы, m. oblíquus cápitis inférior, начинается от остистого отростка осевого позвонка, проходит вверх и латерально; прикрепляется к поперечному отростку атланта.

Функция: разгибает, наклоняет в сторону и вращает голову вокруг продольной оси зуба осевого позвонка.
Иннервация: n. suboccipitális (C_1).
Кровоснабжение: a. cervicális profúnda.

Верхняя косая мышца головы, *m. oblíquus cápitis supérior,* начинается от поперечного отростка атланта, проходит вверх и медиально; прикрепляется к затылочной кости над нижней выйной линией. Мышца лежит глубоко и латерально от места прикрепления полуостистой мышцы головы.

Функция: при двустороннем сокращении мышцы разгибают голову; при одностороннем сокращении мышца наклоняет голову латерально в свою сторону.
Иннервация: n. suboccipitális (C_1).
Кровоснабжение: aa. cervicális profúnda.

ФАСЦИИ СПИНЫ

Поверхностная фасция, покрывающая трапециевидную и широчайшую мышцу спины, выражена слабо. Хорошо развита **пояснично-грудная фасция,** *fáscia thoracolumbális,* которая покрывает глубокие мышцы спины.

На разных уровнях эта фасция выражена неодинаково. Наиболее развита она в поясничной области, где представлена поверхностной и глубокой пластинками, которые формируют фасциальное влагалище для мышцы, выпрямляющей позвоночник.

Поверхностная пластинка пояснично-грудной фасции прикрепляется к остистым отросткам поясничных позвонков, к надостистым связкам и срединному крестцовому гребню. Глубокая пластинка этой фасции с медиальной стороны прикрепляется к поперечным отросткам поясничных позвонков и межпоперечным связкам, внизу — к подвздошному гребню, вверху — к нижнему краю XII ребра и пояснично-реберной связке.

У латерального края мышцы, выпрямляющей позвоночник, поверхностная и глубокая пластинки пояснично-грудной фасции соединяются в одну. Глубокая пластинка пояснично-грудной фасции отделяет мышцу, выпрямляющую позвоночник, от квадратной мышцы поясницы. В пределах грудной стенки пояснично-грудная фасция представлена тонкой пластинкой, которая отделяет мышцу, выпрямляющую позвоночник, от более поверхностно расположенных мышц. Медиально эта фасция прикрепляется к остистым отросткам грудных позвонков, латерально — к углам

ребер. В задней (выйной) области шеи между располагающимися здесь мышцами имеется **выйная фасция,** *fáscia núchae.*

Вопросы для повторения

1. На какие группы подразделяются мышца спины по происхождению и глубине расположения?
2. Какие части различают у мышца, выпрямляющей позвоночник?
3. Назовите стороны поясничного треугольника.
4. Какие из мышц спины поднимают ребра, какие опускают?
5. Какую функцию выполняет группа подзатылочных мышц?

МЫШЦЫ И ФАСЦИИ ГРУДИ

Мышцы груди располагаются в несколько слоев, что обусловлено неодинаковым их происхождением и различными функциями (см. табл. X приложения).

Более поверхностно залегают те мышцы, которые развиваются в связи с закладкой верхней конечности. Они соединяют последнюю с грудной клеткой. К ним относятся большая и малая грудные мышцы, подключичная и передняя зубчатая мышцы.

Глубокие слои мускулатуры груди представлены собственными, аутохтонными, мышцами, развивающимися из вентральных отделов миотомов. Начинаются и прикрепляются эти мышцы в пределах грудной стенки. К ним относятся наружные и внутренние межреберные мышцы, подреберные мышцы, поперечная мышца груди, мышцы, поднимающие ребра.

Вместе с мышцами груди описывается тесно связанная с ними анатомически и функционально грудобрюшная преграда — диафрагма — главная дыхательная мышца, которая развивается из вентральных отделов шейных миотомов.

МЫШЦЫ, ДЕЙСТВУЮЩИЕ НА СУСТАВЫ ПЛЕЧЕВОГО ПОЯСА

Большая грудная мышца, *m. pectoralis major* (рис. 121), массивная, веерообразная, занимает значительную часть передней стенки грудной клетки. Соответственно местам ее начала в ней различаются ключичная часть, *pars clavicularis,* начинается от медиальной половины ключицы; грудино-реберная часть, *pars sternocostális,* берет начало от передней поверхности грудины и хрящей верхних шести ребер; брюшная часть, *pars abdominális* (слабо выражена), начинается от передней стенки влагалища прямой мышцы живота. Пучки частей большой грудной мышцы, заметно конвергируя, проходят в латеральном направлении и прикрепляются к гребню большого бугорка плечевой кости. Большая грудная мышца отделяется от дельтовидной мышцы хорошо выраженной

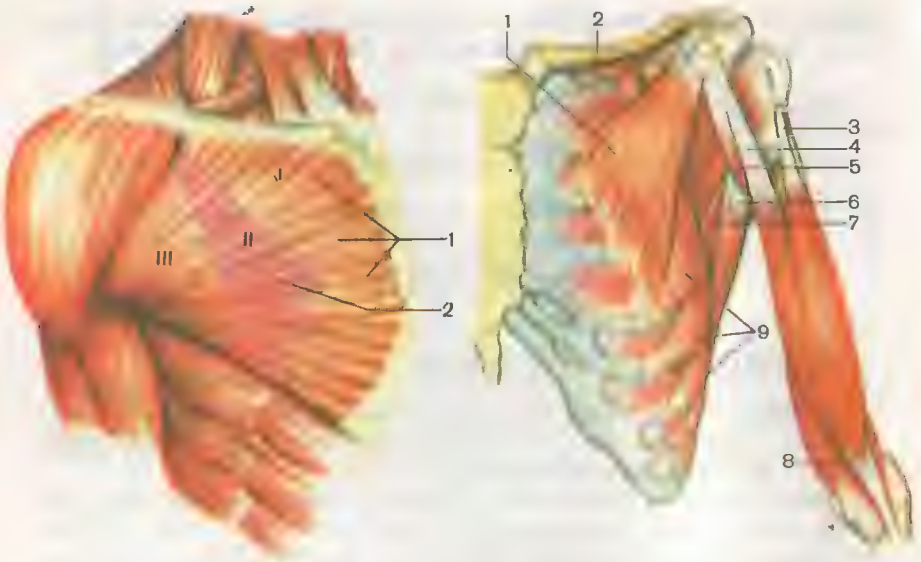

Рис. 121. Большая грудная мышца (1) и контуры малой грудной мышцы (2), формирующие переднюю стенку подмышечной полости; проекции trigonum clavipectorale (I), trigonum pectorale (II) и trigonum subpectorale (III).

Рис. 122. Мышцы груди и плеча, левого.

1 — m. pectoralis minor; 2 — m. subclavius; 3 — caput longum m. bicipitis brachii; 4 — caput breve m. bicipitis brachii; 5 — m. coracobrachialis; 6 — m. latissimus dorsi; 7 — m. teres major; 8 — m. brachialis; 9 — m. serratus anterior.

дельтовидно-грудной бороздой, *súlcus deltoideo-pectorális* (BNA), которая кверху и медиально переходит в подключичную ямку. Располагаясь поверхностно, эта мышца вместе с малой грудной мышцей образует переднюю стенку подмышечной полости и ограничивает нижним краем подмышечную ямку.

Функция: поднятую руку опускает и приводит к туловищу, одновременно поворачивая ее внутрь. Если рука укреплена в поднятом кверху положении, поднимает ребра и грудину (вспомогательная дыхательная мышца), способствуя расширению грудной клетки.

Иннервация: nn. pectorales lateralis et medialis.

Кровоснабжение: a. thoraco-acromialis, aa. intercostales posteriores, rr. intercostales anteriores (из внутренней грудной артерии), a. thoracica lateralis.

Малая грудная мышца, *m. pectoralis minor* (рис. 122), плоская, треугольной формы, располагается непосредственно позади большой грудной мышцы. Начинается от II—V ребер, вблизи их передних концов. Направляясь кверху и латерально, прикрепляется коротким сухожилием к клювовидному отростку лопатки.

Функция: наклоняет лопатку вперед; при укрепленном плечевом поясе поднимает ребра, способствуя расширению грудной клетки.

Иннервация: nn. pectorales mediális et laterális (C_{VII}—Th_1).

Кровоснабжение: a. thoracoacromiális, rr. intercostáles anterióres (из внутренней грудной артерии).

Подключичная мышца, *m. subclávius* (см. рис. 122), небольших размеров, занимает щелевидный промежуток между I ребром и ключицей. Начинается от хряща I ребра, проходит в латеральном направлении и прикрепляется к нижней поверхности акромиального конца ключицы.

Функция: оттягивает ключицу вниз и вперед, способствуя укреплению грудино-ключичного сустава.

Иннервация: n. cubclávius (C_V).

Кровоснабжение: a. transvérsa cervicis, a. thoracoacromiális.

Передняя зубчатая мышца, *m. serrátus antérior*, широкая, четырехугольная, прилежит к грудной клетке сбоку, образует медиальную стенку подмышечной полости. Начинается крупными зубцами от верхних восьми — девяти ребер и прикрепляется к медиальному краю и нижнему углу лопатки. Верхние и средние пучки ее лежат горизонтально, нижние ориентированы косо и проходят спереди назад и снизу вверх. Нижние 4—5 зубцов передней зубчатой мышцы там, где они начинаются, заходят между зубцами наружной косой мышцы живота.

Функция: перемещает лопатку, особенно нижний ее угол, вперед и латерально; нижние пучки способствуют вращению лопатки вокруг сагиттальной оси, в результате чего латеральный угол лопатки перемещается кверху и медиально — рука поднимается выше горизонтали. При укрепленной лопатке передняя зубчатая мышца поднимает ребра, способствуя расширению грудной клетки.

Иннервация: n. thorácicus lóngus (C_V—C_{VII}).

Кровоснабжение: a. thoracodorsális, a. thorácica laterális, a. intercostáles posterióres.

СОБСТВЕННЫЕ (АУТОХТОННЫЕ) МЫШЦЫ ГРУДИ

К этой группе мышц относятся наружные и внутренние межреберные мышцы, самые внутренние межреберные мышцы, подреберные мышцы и поперечная мышца груди, а также мышцы, поднимающие ребра (длинные и короткие).

Наружные межреберные мышцы, *mm. intercostáles externi* (рис. 123), в количестве 11 на каждой стороне, начинаются от нижнего края вышележащего ребра, снаружи от его борозды, и, направляясь вниз и вперед, прикрепляются к верхнему краю

Рис. 123. Глубокие мышцы груди.
1 — m. intercostalis internus; 2 — mm. intercostales externi.

нижележащего ребра. Мышцы занимают межреберные промежутки на протяжении от бугорков ребер сзади до реберных хрящей спереди, где их продолжением до края грудины является **наружная межреберная перепонка** (мембрана), *membrána intercostális extérna.* На задней стороне грудной клетки пучки этих мышц ориентированы косо вниз и латерально, на боковой и передней стороне — вниз, вперед и медиально. Эти мышцы образуют более толстый слой по сравнению с внутренними межреберными мышцами.

Функция: поднимает ребра; задние их части укрепляют реберно-позвоночные суставы.

Иннервация: nn. intercostáles (Th_I—Th_{XI}).

Кровоснабжение: aa. intercostáles posterióres, a. thorácica intérna (передние межреберные ветви), a. musculophrénica.

Внутренние межреберные мышцы, *mm. intercostáles intérni,* располагаются непосредственно кнутри от наружных межреберных мышц. Они занимают межреберные промежутки, начиная спереди — от края грудины (у истинных ребер) и передних концов хрящей ложных ребер и до углов ребер сзади, где продол-

жением их служит **внутренняя межреберная перепонка** (мембрана), *membrána intercostális intérna.*

Мышцы начинаются от верхнего края нижележащего ребра и соответствующего реберного хряща и прикрепляются к нижнему краю вышележащего ребра кнутри от борозды. Пучки внутренних межреберных мышц направлены косо снизу вверх и латерально на задней грудной стенке, вверх и медиально — на передней стенке. Внутренние межреберные мышцы по отношению к пучкам наружных межреберных мышц располагаются почти под прямым углом. Внутренние пучки этих мышц получили название **самых внутренних межреберных мышц,** *mm. intercostáles intími.*

Функция: внутренние межреберные мышцы опускают ребра; укрепляют грудино-реберные суставы.

Иннервация: nn. intercostáles (Th_I—Th_{XI}).

Кровоснабжение: aa. intercostáles posterióres, a. thorácica intérna (передние межреберные ветви), a. musculophrénica.

Подреберная мышцы, *mm. subcostáles,* представлены мышечными и сухожильными пучками в нижней части заднего отдела внутренней поверхности грудной стенки. Начинаются вблизи углов X—XII ребер, направляются вверх и латерально, перекидываются через одно — два ребра и прикрепляются к внутренней поверхности вышележащих ребер.

Функция: опускают ребра.

Иннервация: nn. intercostáles (Th_I—Th_{XI}).

Кровоснабжение: aa. intercostáles posterióres.

Поперечная мышца груди, *m. transvérsus thorácis,* располагается на задней (внутренней) поверхности передней стенки грудной клетки. Она начинается от мечевидного отростка, нижней половины тела грудины. Ее пучки, расходясь веерообразно латерально и кверху, отдельными зубцами прикрепляются к хрящам II—VI ребер. Нижние пучки мышцы проходят горизонтально, тесно прилегая к верхним пучкам поперечной мышцы живота. Средние пучки ориентированы косо снизу вверх и латерально, а верхние проходят почти вертикально снизу вверх.

Функция: имея опору на грудине, эта мышца тянет реберные хрящи вниз, опускает ребра, участвует в акте выдоха.

Иннервация: nn. intercostáles (Th_{II}—Th_{VI}).

Кровоснабжение: a. thorácica intérna.

Мышцы, поднимающие ребра, *mm. levatóres costárum,* прикрыты сзади пучками мышцы, выпрямляющей позвоночник, занимают задние отрезки межреберных промежутков медиально от наружных межреберных мышц. Их подразделяют на короткие и длинные.

Короткие мышцы, поднимающие ребра, mm. levatóres costárum bréves, начинаются отдельными пучками на поперечных отростках VII шейного, I и II грудных позвонков, проходят вниз и латерально; прикрепляются к нижележащему ребру.

Длинные мышцы, поднимающие ребра, mm. levatóres costárum lóngi, начинаются на поперечных отростках VII—X грудных

Рис. 124. Диафрагма, *diaphragma*; вид снизу.

1 — centrum tendineum; 2 — for. venae cavae; 3 — hiatus esophageus; 4 — hiatus aorticus; 5 — lig. arcuatum mediale; 6 — lig. arcuatum laterale; 7 — trigonum lumbocostale; 8 — crus sinistrum; 9 — crus dextrum.

позвонков, переходят через нижележащее ребро; прикрепляются к следующему ребру, медиально от угла последнего.

Функция: поднимают ребра, способствуя расширению грудной клетки.

Иннервация: nn. intercostáles (C_{III}, Th_I, Th_{II}, Th_{VII}—Th_X).

Кровоснабжение: aa. intercostáles posterióres.

ДИАФРАГМА

Диафрагма, *diaphrágma* (рис. 124), — подвижная мышечно-сухожильная перегородка между грудной и брюшной полостями. Она куполообразная. Эта форма обусловлена положением внутренних органов и разностью давлений в грудной и брюшной полостях. Выпуклой стороной диафрагма направлена в грудную полость, вогнутой — вниз, в брюшную полость. Диафрагма является главной дыхательной мышцей и важнейшим органом брюшного пресса. Мышечные пучки диафрагмы располагаются по периферии, имеют сухожильное или мышечное начало от костной части нижних ребер или реберных хрящей, окружающих нижнюю апертуру грудной клетки, от задней поверхности грудины и от поясничных позвонков. Сходясь кверху, с периферии к середине диафрагмы, мышечные пучки продолжаются в

сухожильный центр, *céntrum tendineum*. Соответственно местам начала следует различать поясничную, реберную и грудинную части диафрагмы.

Мышечно-сухожильные пучки **поясничной части,** *pars lumbalis*, диафрагмы начинаются от передней поверхности поясничных позвонков правой и левой ножками, *crus déxtrum et crus sinístrum*, и от медиальной и латеральной дугообразных связок. Медиальная дугообразная связка, *lig. arcuátum mediále,* натянута над большой поясничной мышцей и между латеральной поверхностью I поясничного позвонка и верхушкой поперечного отростка II поясничного позвонка. Латеральная дугообразная связка, *lig. arcuátum laterále,* охватывает спереди квадратную мышцу поясницы и соединяет верхушку поперечного отростка II поясничного позвонка с XII ребром.

Правая ножка поясничной части диафрагмы развита сильнее и начинается от передней поверхности тел I—IV поясничных позвонков, левая берет начало от первых трех поясничных позвонков. Правая и левая ножки диафрагмы внизу вплетаются в переднюю продольную связку, а вверху их мышечные пучки перекрещиваются впереди тела I поясничного позвонка, ограничивая аортальное отверстие, *hiátus aorticus*. Через это отверстие проходят аорта и грудной (лимфатический) проток. Края аортального отверстия диафрагмы ограничены пучками фиброзных волокон — это срединная дугообразная связка, *lig. arcuátum mediánum*. При сокращении мышечных пучков ножек диафрагмы эта связка предохраняет аорту от сдавления, в результате чего не возникает препятствий на пути тока крови в аорте. Выше и левее аортального отверстия мышечные пучки правой и левой ножек диафрагмы вновь перекрещиваются, а затем вновь расходятся, образуя пищеводное отверстие, *hiátus esophágeus*, через которое пищевод вместе с блуждающими нервами проходит из грудной полости в брюшную. Между мышечными пучками правой и левой ножек диафрагмы проходят симпатические стволы, большой и малый внутренностные нервы, непарная вена (справа) и полунепарная вена (слева).

С каждой стороны между поясничной и реберной частями диафрагмы имеется треугольной формы участок, лишенный мышечных волокон, — так называемый пояснично-реберный треугольник. Здесь брюшная полость отделяется от грудной полости лишь тонкими пластинками внутрибрюшной и внутригрудной фасций и серозными оболочками (брюшиной и плеврой). В пределах этого треугольника могут образовываться диафрагмальные грыжи.

Реберная часть, *pars costális*, диафрагмы начинается от внутренней поверхности шести — семи нижних ребер отдельными мышечными пучками, которые вклиниваются между зубцами поперечной мышцы живота.

Грудинная часть, *pars sternális*, диафрагмы самая узкая и слабая, начинается от задней поверхности грудины. Между грудиной и реберными частями также имеются треугольные участки — грудино-реберные треугольники, где, как отмечалось, грудная и брюшная полости отделены друг от друга лишь внутригрудной и внутрибрюшной фасциями и серозными оболочками — плеврой и брюшиной. Здесь также могут образовываться диафрагмальные грыжи.

В сухожильном центре диафрагмы справа имеется отверстие нижней полой вены, через которое указанная вена проходит из брюшной полости в грудную.

Функция: при сокращении диафрагма удаляется от стенок грудной полости, купол ее уплощается, что ведет к увеличению грудной полости и уменьшению брюшной. При одновременном сокращении с мышцами живота диафрагма способствует повышению внутрибрюшного давления.

Иннервация: n. phrénicus (C_{III}—C_V).

Кровоснабжение: a. pericardiacophrénica, a. phrénica supérior, a. phrénica inférior, a. musculophrénica, aa. intercostáles posterióres.

ФАСЦИИ ГРУДИ

Поверхностная фасция в области груди развита слабо. Она охватывает молочную железу, отдавая в глубь последней соединительнотканные перегородки, разделяющие железу на доли. От передней поверхности фасции к коже и соску молочной железы продолжаются плотные пучки — связки, поддерживающие молочную железу, *ligg. suspensória mammária*.

Грудная фасция, *fáscia pectorális*, состоит из поверхностной и глубокой пластинок, которые охватывают большую грудную мышцу спереди и сзади. Поверхностная пластинка грудной фасции медиально прикрепляется к передней поверхности грудины, сверху — к ключице. Латерально и вверх она продолжается в дельтовидную, а ниже — в подмышечную фасцию.

Глубокая пластинка грудной фасции лежит сзади большой грудной мышцы. Продолжаясь кверху, эта пластинка становится плотнее в пределах ключично-грудного треугольника (промежуток треугольной формы между верхним краем малой грудной мышцы и ключицей); здесь она известна как **ключично-грудная фасция,** *fascia clavipectorális*. Латерально и книзу глубокая пластинка грудной фасции срастается с поверхностной пластиной этой фасции.

Кроме указанных фасций, различают также собственно грудную и внутригрудную фасции. **Собственно грудная фасция,** *fáscia thorácica*, покрывает снаружи наружные межреберные мышцы, а также ребра. **Внутригрудная фасция,** *fáscia endothorácica*, выстилает грудную полость изнутри, т. е. прилежит изнутри к

внутренним межреберным мышцам, поперечной мышце груди и внутренним поверхностям ребер.

Вопросы для повторения

1. Назовите «слабые» места диафрагмы. Где они находятся и чем ограничены?
2. Назовите мышцы, поднимающие ребра. Какие мышцы опускают ребра?
3. Занимают ли наружные и внутренние межреберные мышцы межреберные промежутки на всем протяжении? Назовите различия в их топографии.

МЫШЦЫ И ФАСЦИИ ЖИВОТА

Живот, *abdómen*, — часть туловища, расположенная между грудью и тазом. Верхняя граница живота проходит от основания мечевидного отростка по реберным дугам до XII грудного позвонка. С латеральной стороны граница живота проходит по задней подмышечной линии от реберной дуги вверху до подвздошного гребня внизу. Нижнюю границу живота справа и слева образуют передний отрезок подвздошного гребня и линия, условно проведенная на уровне паховых складок от верхней передней подвздошной ости к лобковому бугорку. Это внешние границы живота. Они не совпадают с границами полости живота, которая вверх (краниально) простирается до купола диафрагмы, а внизу доходит до пограничной линии таза, отделяющей полость живота от полости малого таза.

В целях более точного определения места расположения органов в брюшной полости, их топографии и проецирования на наружные покровы живот разделяют двумя горизонтальными линиями на три этажа. Одна линия проходит между хрящами десятых ребер — межреберная линия, *línea bicostárum* (PNA), другая — между верхними передними остями подвздошных костей — межостистая линия, *linea bispinárum* (PNA). Таким образом, выделяют верхний этаж — **надчревная область (надчревье),** *régio epigástrica (epigastrium)*, средний этаж — **чревье,** *mesogástrium* (PNA), и нижний этаж — **подчревная область (подчревье),** *régio hypogástrica (hypogastrium* — PNA).

Кроме того, двумя вертикальными линиями, проведенными вдоль латеральных краев прямых мышц живота от реберной дуги до лобкового бугорка, каждый из этажей подразделяется на три отдельные области. Соответственно в надчревной области различают правую и левую подреберные области, *regiónes hypochondriacae dextra et sinistra,* и надчревную область, *regio epigastrica;* в чревье — правую и левую боковые области, *regiónes laterales déxtra et sinistra*, и пупочную область, *regio umbilicális*; в подчревной области выделяют правую и левую паховые

области, *regiónes inguináles dèxtra et sinistra*, и лобковую область, *regio púbica*.

Мышцы живота образуют мышечную основу боковых, передней и задней стенок брюшной полости.

МЫШЦЫ БОКОВЫХ СТЕНОК БРЮШНОЙ ПОЛОСТИ

Боковые стенки брюшной полости включают три широкие мышцы: наружную косую мышцу живота, внутреннюю косую мышцу живота и поперечную мышцу живота. Располагаясь послойно, пучки указанных мышц проходят в различных направлениях. У наружной и внутренней косых мышц живота мышечные пучки пересекают друг друга под углом примерно 90°, а пучки поперечной мышцы живота ориентированы горизонтально.

Передние отделы указанных мышц переходят в широкие сухожильные растяжения — апоневрозы, которые, охватив прямую мышцу живота спереди и сзади, формируют для нее апоневротическое влагалище. Далее, достигнув передней срединной линии, волокна апоневрозов широких мышц живота правой и левой сторон перекрещиваются и образуют продольный тяж, получивший название белой линии, *línea álba*.

Такая особенность топографии мышц и их апоневрозов, формирующих боковые и переднюю стенки живота, является анатомической основой прочности и динамичности (изменчивости) брюшного пресса, что крайне важно для поддержания оптимального тонуса стенок живота при различных функциональных состояниях внутренних органов (при дыхании, дефекации, родах).

Наружная косая мышца живота, *m. obliquus extérnus abdóminis* (рис. 125), — самая поверхностная и обширная из мышц живота. Начинается крупными зубцами от наружной поверхности восьми нижних ребер. Верхние пять зубцов мышцы входят между зубцами передней зубчатой мышцы, а нижние три — между зубцами широчайшей мышцы спины. Верхние пучки наружной косой мышцы живота начинаются от ребер вблизи их хрящей и проходят почти горизонтально. Ниже расположенные пучки идут косо сверху вниз и в медиальном направлении; пучки самой нижней части мышцы следуют почти вертикально вниз. Наружная косая мышца живота переходит в широкий апоневроз.

Самая нижняя часть апоневроза наружной косой мышцы живота направляется к наружной губе гребня подвзошной кости (латерально и кзади) и к лобковому бугорку (кпереди и медиально). Нижний утолщенный край апоневроза наружной косой мышцы живота в виде желобоватого выпячивания натянут между верхней передней подвздошной остью и лобковым бугорком и образует паховую связку, *lig. inguinále*. У места прикрепления к лобковой кости апоневроз этой мышцы расходится на две ножки — медиальную и латеральную. Медиальная ножка, *crus mediále*, прикрепляется к передней поверхности лоб-

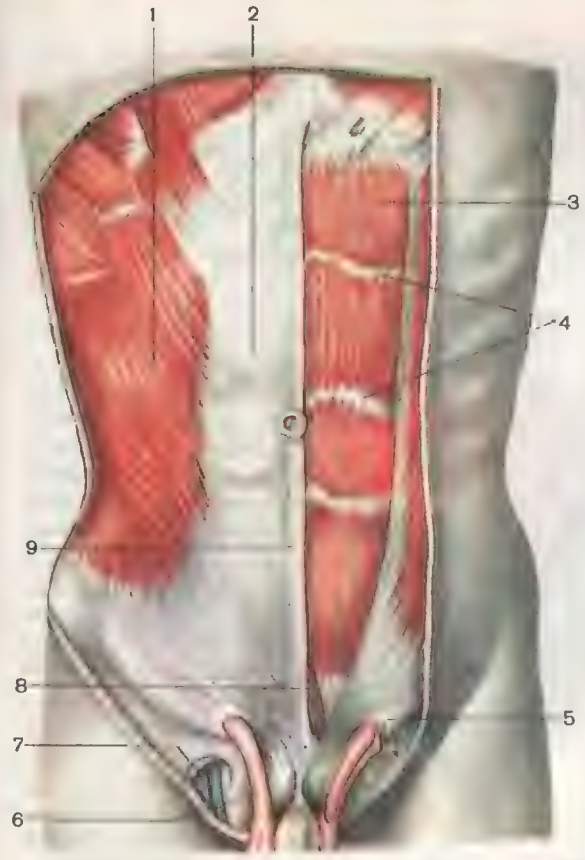

Рис. 125. Мышцы живота. (Слева передняя пластинка влагалища прямой мышцы живота удалена.)

1 — m. obliquus externus abdominis; 2 — lam. anterior vaginae m. recti abdominis; 3 — m. rectus abdominis; 4 — intersectiones tendineae; 5 — anulus inguinalis superficialis; 6 — funiculus spermaticus; 7 — hiatus saphenus; 8 — m. pyramidalis; 9 — linea alba.

кового симфиза, а латеральная ножка, *crus laterále*, — к лобковому бугорку (см. табл. XI приложения).

Функция: при укрепленном тазовом поясе и двустороннем сокращении опускает ребра, сгибает позвоночник; при одностороннем сокращении поворачивает туловище в противоположную сторону. При свободных, лишенных опоры нижних конечностях (в положении лежа на спине) может поднимать таз; входит в состав мышц брюшного пресса.

Иннервация: nn. intercostáles (Th_V—Th_{XII}), n. iliohypogástricus (Th_{XII}—L_I), n. ilioinguinális (L_I).

Кровоснабжение: aa. intercostáles posterióres, a. thorácica laterális, a. circumfléxa íliaca superficiális.

Над подвздошным гребнем, между задним краем наружной косой мышцы живота и нижнепереднем краем широчайшей мышцы спины, остается треугольной формы промежуток — поясничный треугольник, *trigónum lumbále*. Основание (нижняя сторона) этого треугольника образовано подвздошным гребнем, латеральную сторону ограничивает задний край наружной косой мышцы живота, медиальную — широчайшая мышца

Рис. 126. Мышцы живота; вид сбоку. (Наружная косая мышца живота и передняя пластинка влагалища прямой мышцы живота удалены.)

1 — m. obliquus internus abdominis; 2 — m. rectus abdominis.

спины. Поясничный треугольник может служить местом образования грыж.

Внутренняя косая мышца живота, *m. obliquus intérnus abdóminis* (рис. 126), располагается кнутри от наружной косой мышцы живота, составляя второй мышечный слой брюшной стенки. Начинается мышечными пучками от промежуточной линии подвздошного гребня, пояснично-грудной фасции и латеральной половины паховой связки. Пучки задневерхней части мышцы проходят снизу вверх и прикрепляются к хрящам последних ребер, имея одинаковое направление с пучками внутренних межреберных мышц. Ниже расположенные пучки веерообразно расходятся вверх и медиально и продолжаются в широкий апоневроз (по линии, проведенной сверху вниз от хряща X ребра к лобковой кости), который на большем своем протяжении расщепляется на две пластинки, охватывающие прямую мышцу живота спереди и сзади. Нижняя часть апоневроза является продолжением той части мышцы, которая начинается от латеральной половины паховой связки.

Пучки нижней части мышцы вместе с пучками, отделившимися от поперечной мышцы живота, входят в состав семенного канатика и формируют мышцу, поднимающую яичко *(m. cremaster)*.

Функция: при двустороннем сокращении внутренние косые мышцы живота сгибают позвоночник; при одностороннем сокращении вместе с наружной косой мышцей живота противоположной стороны внутренняя косая мышца живота поворачивает туловище в свою сторону; опускает ребра; при укрепленной грудной клетке поднимает таз.

Иннервация: nn. intercostáles, (Th_{VI}—Th_{XII}), n. iliohypogástricus (Th_{XII}—L_I), n. ilioinguinális (L_I).

Кровоснабжение: aa. intercostáles posterióres, aa. epigástricae inférior et supérior, a. musculophrénica.

Поперечная мышца живота, *m. transvérsus abdóminis,* получила название в связи с поперечным направлением мышечных пучков. Эта мышца образует самый глубокий, третий, слой в боковых отделах брюшной стенки. Пучки поперечной мышцы живота располагаются горизонтально, проходя сзади вперед и в медиальном направлении. Они берут начало от внутренней поверхности шести нижних ребер (занимают промежутки между зубцами реберной части диафрагмы), от глубокой пластинки пояснично-грудной фасции, от передней половины внутренней губы подвздошного гребня и от латеральной трети паховой связки. Вблизи латерального края прямой мышцы живота мышечные пучки ее переходят в широкий апоневроз по линии, вогнутой в медиальном направлении (полулунная линия, linea semilunaris).

Функция: уменьшает размеры брюшной полости, являясь важной составной частью брюшного пресса; оттягивает ребра вперед к срединной линии.

Иннервация: nn. intercostáles (Th_V—Th_{XII}), nn. iliohypogástricus (Th_{XII}—L_I) et ilioinguinális (L_I).

Кровоснабжение: aa. intercostáles posterióres, aa. epigástricae supérior et inférior, a. musculophrénica.

МЫШЦЫ ПЕРЕДНЕЙ СТЕНКИ БРЮШНОЙ ПОЛОСТИ

Прямая мышца живота, *m. réctus abdóminis* (см. рис. 125), — плоская длинная мышца, лентовидная, располагается сбоку от срединной линии. Отделена от одноименной мышцы противоположной стороны белой линией. Начинается двумя сухожильными частями — от лобкового гребня и от фиброзных пучков лобкового симфиза.

Направляясь кверху, мышца заметно расширяется и прикрепляется к передней поверхности мечевидного отростка и к наружной поверхности хрящей VII, VI и V ребер. Мышечные пучки прерываются тремя или четырьмя поперечно ориентированными сухожильными перемычками, *intersectiones tendineae*, плотно сращенными с передней пластинкой влагалища прямой мышцы живота. При сокращении мышц брюшного пресса перемычки у худощавых людей образуют хорошо видимые на передней брюшной стенке поперечные вдавления, ограниченные сверху и снизу выступающими участками, соответствующими мышечным брюшкам. Сухожильные перемычки прямой мышцы живота являются остатками соединительнотканных перегородок (миосепт) между миотомами, из которых развилась эта мышца. Число сухожильных перемычек непостоянно, чаще 3—4. Первая, наиболее краниально расположенная сухожильная пере-

мычка находится на уровне хряща VIII ребра, которое непосредственно с грудиной не соединяется; вторая — на середине расстояние между первой перемычкой и пупком; третья — на уровне пупка; четвертая встречается реже, выражена слабо, находится на уровне дугообразной линии задней стенки влагалища прямой мышцы живота.

Функция: при укрепленных позвоночнике и тазовом поясе тянет ребра вниз (опускает грудную клетку), сгибает позвоночник (туловище); при фиксированной грудной клетке поднимает таз.

Иннервация: nn. intercostáles (Th_{VI}—Th_{XII}), n. iliohypogástricus (Th_{XII}—L_I).

Кровоснабжение: aa. epigastricae supérior et inférior, aa. intercostáles posterióres.

Пирамидальная мышца, *m. pyramidális*, треугольной формы, располагается впереди нижней части прямой мышцы живота, начинается от лобкового гребня, ниже начала прямой мышцы. Волокна мышцы направляются снизу вверх, вплетаются в белую линию (иногда мышца отсутствует).

Функция: натягивает белую линию живота.

МЫШЦЫ ЗАДНЕЙ СТЕНКИ БРЮШНОЙ ПОЛОСТИ

Квадратная мышца поясницы, *m. quadrátus lumbórum,* располагается сбоку от поперечных отростков поясничных позвонков, начинается от подвздошного гребня, подвздошно-поясничной связки и от поперечных отростков нижних поясничных позвонков. Прикрепляется к нижнему краю XII ребра и к поперечным отросткам верхних поясничных позвонков. Латеральная часть мышцы проходит косо вверх и медиально. Мышца спереди прикрыта глубокой пластинкой (листком) пояснично-грудной фасции. К медиальной части квадратной мышцы поясницы прилежит большая поясничная мышца, а сзади — начало мышцы, выпрямляющей позвоночник.

Функция: при двустороннем сокращении мышцы способствуют удержанию позвоночника в вертикальном положении. При одностороннем сокращении вместе с мышцей, выпрямляющей позвоночник, и мышцами брюшного пресса наклоняет позвоночник в свою сторону, тянет XII ребро книзу.

Иннервация: plexus lumbális (Th_{XII}, L_I—L_{II}).

Кровоснабжение: a. subcostális, aa. lumbáles, a. iliolumbális.

ФАСЦИИ ЖИВОТА

Поверхностная фасция, отделяющая мышцы живота от подкожной клетчатки, в верхних отделах выражена слабо.

Собственная фасция, *fascia propria* (BNA), соответственно

слоям мышц брюшных стенок образует несколько пластинок. Наиболее сильно развита поверхностная пластинка, покрывающая снаружи наружную косую мышцу живота. В области поверхностного кольца пахового канала соединительнотканные волокна этой пластинки образуют межножковые волокна, *fibrae intercrurales*. Прикрепляясь к наружной губе подвздошного гребня и к паховой связке, поверхностная пластинка у поверхностного кольца пахового канала охватывает семенной канатик и продолжается в фасцию мышцы, поднимающей яичко, *fáscia cremastérica*, которая покрывает мышцу, поднимающую яичко. Две другие пластинки собственной фасции, непосредственно прилегающие к внутренней косой мышце живота со стороны ее передней и задней поверхностей, выражены слабее, и их трудно отделить от перимизия указанной мышцы.

Поперечная фасция, *fáscia transversális,* покрывает переднюю и боковые стенки брюшной полости изнутри и образует, таким образом, большую часть внутренней (внутрибрюшной) фасции живота. Эта фасция, выстилая изнутри стенки брюшной полости соответственно тем образованиям, которые она покрывает, получает специальные наименования (*fáscia diafragmática, fascia psoátis, fascia iliáca* — PNA и т. д.).

В пределах верхних отделов передней стенки живота поперечная фасция покрывает внутреннюю поверхность поперечной мышцы и входит в состав задней стенки влагалища прямой мышцы живота. На уровне нижней границы живота она прикрепляется к паховой связке и внутренней губе гребня подвздошной кости. Медиально, у нижнего отрезка белой линии живота, она усилена продольно ориентированными пучками, которые формируют подпору белой линии, *adminículum lineae álbae.* Ниже уровня дугообразной линии, *linea arcuáta*, поперечная фасция непосредственно образует заднюю стенку влагалища прямой мышцы живота, а над серединой паховой связки, на 1,5 см выше последней, — овальное углубление, которое является глубоким кольцом пахового канала. Поперечная фасция изнутри, со стороны брюшной полости, покрыта брюшиной, которая имеет сложный рельеф, особенно в нижних отделах передней брюшной стенки. Здесь, над уровнем паховой связки, по обеим сторонам от передней срединной линии имеются три ямки, отделенные друг от друга хорошо выраженными продольными складками брюшины.

Белая линия живота

Белая линия, *línea álba*, представляет собой фиброзную пластинку, простирающуюся по передней срединной линии от мечевидного отростка до лобкового симфиза. Она образована перекрещивающимися волокнами апоневрозов широких мышц живота правой и левой сторон.

В верхних отделах, где медиальные края прямых мышц живота находятся на большом расстоянии друг от друга, белая линия шире (до 2,5 см), чем в нижней части. От уровня пупка в направлении лобкового симфиза белая линия заметно сужается, а толщина ее в сагиттальной плоскости нарастает.

Белая линия отличается большой прочностью. Она содержит лишь тонкие ветви кровеносных сосудов, поэтому при проведении разрезов вдоль белой линии во время операции почти не отмечается кровотечения. Этим пользуются хирурги, когда необходимо создать широкий доступ к органам брюшной полости и таза.

Влагалище прямой мышцы живота

Влагалище прямой мышцы живота, *vagína m. récti abdóminis,* формируется апоневрозами трех широких мышц живота со стороны ее передней и задней поверхностей (рис. 127).

Строение передней и задней стенок влагалища прямой мышцы живота неодинаково. На протяжении верхнего отдела прямой мышцы, выше поперечной линии, проведенной между верхними передними подвздошными остями правой и левой сторон, апоневроз внутренней косой мышцы живота расщепляется на две пластинки — переднюю и заднюю. Передняя пластинка апоневроза вместе с апоневрозом наружной косой мышцы живота образует переднюю стенку влагалища прямой мышцы живота. Задняя пластинка, срастаясь с апоневрозом поперечной мышцы живота, формирует заднюю стенку влагалища прямой мышцы живота.

Ниже этого уровня (на 4—5 см ниже пупка) апоневрозы всех трех широких мышц живота переходят на переднюю поверхность прямой мышцы живота и формируют переднюю стенку ее влагалища. Поэтому ниже указанной поперечной линии прямая мышца живота сзади покрыта только поперечной фасцией. Нижний край сухожильной задней стенки влагалища прямой мышцы живота хорошо виден со стороны брюшной полости (через брюшину) или после удаления прямой мышцы живота и носит название дугообразной линии, *linea arcuáta (linea semicircularis* — BNA).

Ниже дугообразной линии со стороны задней своей поверхности прямая мышца живота покрыта только поперечной фасцией, позади которой располагаются забрюшинная клетчатка и брюшина. Такая анатомическая особенность строения задней стенки влагалища прямой мышцы живота непосредственно над малым тазом, по-видимому, обусловлена изменениями размеров и положения тазовых органов, которым они подвергаются при различных физиологических состояниях: смещение наполненного мочевого пузыря, матки при беременности вверх, в направлении брюшной полости, когда границы этих органов находятся на значительном расстоянии от пограничной линии таза.

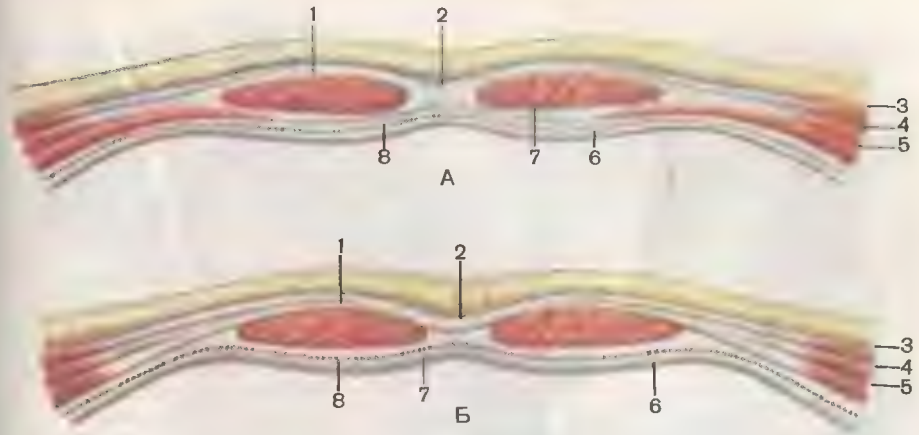

Рис. 127. Строение влагалища прямой мышцы живота (схема; поперечный разрез).

А — верхние $^2/_3$ мышцы. Б — нижняя треть мышцы.

1 — lam. anterior vaginae m. recti abdominis; 2 — linea alba; 3 — m. obliquus externus abdominis; 4 — m. obliquus internus abdominis; 5 — m. transversus abdominis; 6 — peritoneum; 7 — lam. posterior vaginae m. recti abdominis; 8 — fascia transversalis.

ПАХОВЫЙ КАНАЛ

Паховый канал, ***canális inguinális***, представляет собой косо расположенный над медиальной половиной паховой связки щелевидный промежуток, в котором у мужчин заключен семенной канатик, у женщин — круглая связка матки. Паховый канал имеет длину 4—5 см. Он проходит в толще передней стенки живота (у нижней ее границы) от глубокого пахового кольца, образованного поперечной фасцией, над серединой паховой связки, до поверхностного пахового кольца, находящегося над верхней ветвью лобковой кости между латеральной и медиальной ножками апоневроза наружной косой мышцы живота (рис. 128).

По отношению к семенному канатику (к круглой связке матки у женщин) в паховом канале различают **четыре стенки:** переднюю, заднюю, верхнюю и нижнюю. Передняя стенка пахового канала образована апоневрозом наружной косой мышцы живота, задняя — поперечной фасцией, верхняя — нижними свободно свисающими краями внутренней косой и поперечной мышц живота, нижняя — паховой связкой.

Глубокое паховое кольцо, *ánulus inguinális profúndus*, находится в задней стенке пахового канала. Со стороны брюшной полости это воронкообразное углубление поперечной фасции, расположенное над серединой паховой связки. Глубокое паховое кольцо находится напротив места латеральной паховой ямки, на внутренней поверхности передней брюшной стенки.

Поверхностное паховое кольцо, *ánulus inguinális superficiális*, располагается над лобковой костью. Оно ограничено ножками апоневроза наружной косой мышцы живота: сверху —

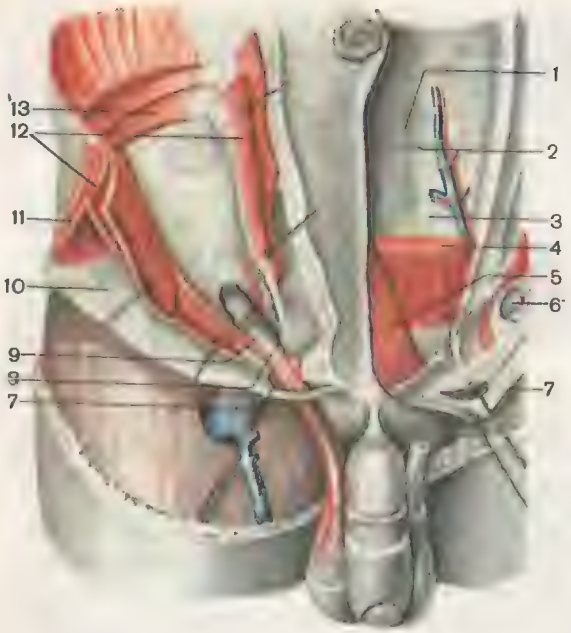

Рис. 128. Паховый канал и мышцы живота. (Справа мышцы рассечены и отвернуты. Слева вскрыто влагалище прямой мышцы живота, а сама мышца частично удалена.)

1 — lam. posterior vaginae m. recti abdominis; 2 — linea arcuata; 3 — fascia transversalis; 4 — m. rectus abdominis; 5 — m. pyramidalis; 6 — anulus inguinalis profundus; 7 — anulus inguinalis superficialis; 8 — funiculus spermaticus; 9 — m. cremaster; 10 — aponeurosis m. obliquui externi abdominis; 11 — m. obliquus externus abdominis; 12 — m. obliquus internus abdominis; 13 — m. transversus abdominis.

медиальной, *crus mediále*, снизу — латеральной, *crus laterále*. Латеральный край поверхностного пахового кольца образуют поперечно расположенные межножковые волокна, *fíbrae intercrurâles*, перекидывающиеся от медиальной ножки к латеральной и принадлежащие фасции, покрывающей снаружи наружную косую мышцу живота. Медиальный край поверхностного пахового кольца образует загнутая связка, *lig. refléxum*, состоящая из ответвления волокон паховой связки и латеральной ножки апоневроза наружной косой мышцы живота. Происхождение пахового канала связано с процессом опускания яичка и выпячиванием брюшины в период внутриутробного развития.

Вопросы для повторения

1. Как построены передняя и задняя стенки влагалища прямой мышцы живота?
2. Назовите слабые места в передней стенке живота и стенке пахового канала.
3. С чем связано наличие сухожильных перемычек прямой мышцы живота? Каково их происхождение?
4. Какое функциональное значение имеет неодинаковая, взаимно противоположная ориентация пучков наружной и внутренней косых мышц живота?

МЫШЦЫ И ФАСЦИЯ ШЕИ

Мышцы шеи (рис. 129, 130) имеют сложные строение и топографию, что обусловлено неодинаковым их происхождением, различиями функции, взаимоотношениями с внутренними органа-

Рис. 129. Мышцы шеи, *mm. colli*; вид сбоку.

1 — m. sternocleidomastoideus; 2 — m. mylohyoideus; 3 — m. digastricus (venter anterior); 4 — os hyoideum; 5 — m. sternohyoideus; 6 — m. omohyoideus; 7 — mm. scaleni anterior et medius; 8 — m. trapezius; 9 — m. digastricus (venter posterior).

Рис. 130. Мышцы шеи, *mm. colli*; вид спереди. (Справа грудино-ключично-сосцевидная мышца удалена).

1 — m. digastricus (venter anterior); 2 — m. mylohyoideus; 3 — m. sternocleidomastoideus (оттянута); 4 — m. sternohyoideus; 5 — m. sternothyroideus; 6 — m. omohyoideus; 7 — mm. scalenii (anterior, medius et posterior); 8 — os hyoideum; 9 — m. digastricus (venter posterior); 10 — m. stylohyoideus.

ми шеи, кровеносными сосудами, нервами и пластинками шейной фасции. Мышцы шеи подразделяют на отдельные группы по генетическому и топографическому (по областям шеи) признакам. Руководствуясь генетическим признаком, следует различать мышцы, развившиеся на основе первой (нижнечелюстной) и второй (подъязычной) висцеральных дуг, жаберных дуг, и мышцы, развившиеся из вентральных отделов миотомов.

Производными мезенхимы первой висцеральной дуги являются челюстно-подъязычная мышца, переднее брюшко двубрюшной мышцы; второй висцеральной дуги — шилоподъязычная мышца, заднее брюшко двубрюшной мышцы и подкожная мышца шеи; жаберных дуг — грудино-ключично-сосцевидная мышца и трапециевидная мышца, которая рассматривается в группе мышц спины. Из вентральной части миотомов развиваются грудино-подъязычная, грудино-щитовидная, щитоподъязычная, лопаточно-подъязычная, подбородочно-подъязычная, передняя, средняя и задняя лестничные мышцы, а также предпозвоночные мышцы: длинная мышца шеи и длинная мышца головы.

Топографически мышцы шеи разделяют на поверхностные и глубокие. К **поверхностным мышцам** шеи относятся подкожная мышца шеи, грудино-ключично-сосцевидная мышца и мышцы, прикрепляющиеся к подъязычной кости, — это надподъязычные мышцы: двубрюшная, шилоподъязычная и подбородочно-подъязычная, челюстно-подъязычная и подъязычная мышцы: грудино-подъязычная, грудино-щитовидная, щитоподъязычная и лопаточно-подъязычная.

Глубокие мышцы шеи в свою очередь подразделяются на латеральную группу, к которой относятся лежащие сбоку от позвоночного столба передняя, средняя и задняя лестничные мышцы, и предпозвоночную группу: длинная мышца головы, передняя прямая мышца головы, латеральная прямая мышца головы, длинная мышца шеи, расположенные спереди от позвоночного столба.

ПОВЕРХНОСТНЫЕ МЫШЦЫ ШЕИ

Подкожная мышца шеи, *platýsma* (см. рис. 133), тонкая, плоская, залегает непосредственно под кожей. Начинается в грудной области ниже ключицы от поверхностной пластинки грудной фасции; проходит вверх и медиально, занимая почти всю переднебоковую поверхность шеи (за исключением небольшого участка над яремной вырезкой, имеющей вид треугольника).

Пучки подкожной мышцы шеи, поднявшись выше основания нижней челюсти в область лица, вплетаются в жевательную фасцию. Часть пучков подкожной мышцы шеи присоединяется к мышце, опускающей нижнюю губу, и к мышце смеха, вплетаясь в угол рта.

Функция: приподнимает кожу шеи, предохраняя поверхностные вены от сдавления; оттягивает угол рта книзу.

Иннервация: n. faciális (r. cólli).

Кровоснабжение: a. transvérsa cervicis, a. faciális.

Грудино-ключично-сосцевидная мышца, *m. sternocleidomastoideus* (см. рис. 129), располагается под подкожной мышцей шеи, при повернутой в сторону голове ее контур обозначается в виде выраженного валика на переднебоковой поверхности шеи. Начинается двумя частями (медиальной и латеральной) от передней поверхности рукоятки грудины и грудинного конца ключицы. Поднимаясь вверх и кзади, мышца прикрепляется к сосцевидному отростку височной кости и к латеральному отрезку верхней выйной линии. Над ключицей между медиальной и латеральной частями мышцы выделяется малая надключичная ямка, *fóssa supraclaviculáris mínor*.

Функция: при одностороннем сокращении наклоняет голову в свою сторону, одновременно лицо поворачивается в противоположную сторону. При двустороннем сокращении мышцы голова запрокидывается назад, так как мышца прикрепляется позади поперечной оси атлантозатылочного сустава. При фиксированной голове тянет вверх грудную клетку, способствуя вдоху, как вспомогательная дыхательная мышца.

Иннервация: *n. accessórius*.

Кровоснабжение: r. sternocleidomastoideus (из верхней щитовидной артерии), a. occipitális.

МЫШЦЫ, ПРИКРЕПЛЯЮЩИЕСЯ К ПОДЪЯЗЫЧНОЙ КОСТИ

Выделяют мышцы, лежащие выше подъязычной кости, — надподъязычные мышцы, *mm. suprahyoidei*, и мышцы, лежащие ниже подъязычной кости, — подподъязычные мышцы, *mm. infrahyoidei* (см. рис. 130). Обе группы мышц проявляют свою силу в особых условиях, так как подъязычная кость не соединяется непосредственно ни с какой другой костью скелета, хотя она является опорой для мышц, принимающих участие в важных функциях: актах жевания, глотания, речи и др. Подъязычная кость удерживается в своем положении исключительно взаимодействием мышц, которые подходят к ней с разных сторон.

Надподъязычные мышцы соединяют подъязычную кость с нижней челюстью, основанием черепа, с языком и глоткой.

Подподъязычные мышцы подходят к подъязычной кости снизу, начинаясь на лопатке, грудине и хрящах гортани.

Надподъязычные мышцы

Двубрюшная мышца, *m. digástricus*, имеет два брюшка — заднее и переднее, которые соединены между собой промежуточным сухожилием. Заднее брюшко, *vénter postérior*, начинается от сосцевидной вырезки височной кости, направляется вперед и вниз, непосредственно прилегая к задней поверхности

шилоподъязычной мышцы. Далее заднее брюшко переходит в промежуточное сухожилие, которое пронизывает шилоподъязычную мышцу, и прикрепляется к телу и большому рогу подъязычной кости посредством плотной фасциальной петли. Промежуточное сухожилие мышцы продолжается в переднее брюшко, *vénter antérior*, которое проходит вперед и кверху, прикрепляясь к двубрюшной ямке нижней челюсти. Заднее брюшко и переднее брюшко ограничивают снизу поднижнечелюстной треугольник.

Функция: при укрепленной нижней челюсти заднее брюшко тянет подъязычную кость кверху, кзади и в свою сторону. При двустороннем сокращении заднее брюшко и правой, и левой мышцы тянет подъязычную кость назад и вверх. При укрепленной подъязычной кости сокращением двубрюшных мышц нижняя челюсть опускается.

Иннервация: заднее брюшко — r. digástricus n. faciális, переднее брюшко — n. mylohyoídeus (ветвь n. alveoláris inférior).

Кровоснабжение: переднее брюшко — a. submentális, заднее — a. occipitális, a. auriculáris postérior.

Шилоподъязычная мышца, *m. stylohyoídeus*, начинается от шиловидного отростка височной кости, проходит вниз и вперед, прикрепляется к телу подъязычной кости. Вблизи места прикрепления к подъязычной кости сухожилие мышцы расщепляется и охватывает промежуточное сухожилие двубрюшной мышцы.

Функция: тянет подъязычную кость кверху, назад и в свою сторону. При одновременном сокращении мышц с обеих сторон подъязычная кость перемещается назад и вверх.

Иннервация: n. faciális.

Кровоснабжение: a. occipitális, a. faciális.

Челюстно-подъязычная мышца, *m. mylohyoídeus*, широкая, плоская, начинается на внутренней поверхности нижней челюсти от челюстно-подъязычной линии. В пределах передних двух третей пучки правой и левой половин мышцы ориентированы поперечно; они проходят навстречу друг другу и срастаются по срединной линии, образуя сухожильный шов. Пучки задней трети мышцы направляются к подъязычной кости и прикрепляются к передней поверхности ее тела. Располагаясь между обеими половинами нижней челюсти спереди и подъязычной костью сзади, мышца образует мышечную основу диафрагмы рта. Сверху, со стороны полости рта, к челюстно-подъязычной мышце прилегают подбородочно-подъязычная мышца и подъязычная железа, снизу — поднижнечелюстная железа и переднее брюшко двубрюшной мышцы.

Функция: при верхней опоре (когда челюсти сомкнуты) челюстно-подъязычная мышца поднимает подъязычную кость вместе с гортанью; при укрепленной подъязычной кости опускает нижнюю челюсть (акт жевания, глотания, речь).

Иннервация: n. mylohyoídeus (ветвь n. alveoláris inférior).

Кровоснабжение: a. sublinguális, a. submentális.

Подбородочно-подъязычная мышца, *m. geniohyoídeus*, располагается по бокам от срединной линии, на верхней поверхности челюстно-подъязычной мышцы. Начинается от подбородочной ости, прикрепляется к телу подъязычной кости.

Функция: при укрепленной подъязычной кости опускает нижнюю челюсть, при сомкнутых челюстях поднимает подъязычную кость вместе с гортанью (акт жевания, глотания, речь).

Иннервация: шейное сплетение (rr. musculáres; C_I—C_{II}).

Кровоснабжение: a. sublinguális, a. submentális.

С перечисленной группой надподъязычных мышц анатомически и функционально тесно связаны также мышцы языка и глотки: mm. genioglóssus, hyoglóssus, styloglóssus, stylopharýngeus, анатомия которых излагается в разделе «Спланхнология».

Подподъязычные мышцы

Лопаточно-подъязычная мышца, *m. omohyoídeus*, начинается от верхнего края лопатки в области ее вырезки и прикрепляется к подъязычной кости. Эта мышца имеет два брюшка — нижнее и верхнее, которые разделены промежуточным сухожилием. Нижнее брюшко, *vénter inférior*, начинается от верхнего края лопатки тотчас кнутри от вырезки лопатки и от верхней поперечной связки. Поднимаясь косо вверх и вперед, пересекает с латеральной стороны и спереди лестничные мышцы и переходит (под задним краем грудино-ключично-сосцевидной мышцы) в промежуточное сухожилие, от которого вновь берут начало мышечные пучки, формирующие верхнее брюшко, *vénter supérior*, прикрепляющееся к нижнему краю тела подъязычной кости.

Функция: при укрепленной подъязычной кости лопаточно-подъязычные мышцы обеих сторон натягивают претрахеальную пластинку шейной фасции, препятствуя тем самым сдавлению глубоких вен шеи. Указанная функция мышцы особенно важна в фазе вдоха, так как в этот момент давление в грудной полости понижается и усиливается отток из вен шеи в крупные вены грудной полости; когда укреплена лопатка, лопаточно-подъязычные мышцы тянут подъязычную кость кзади и вниз; если сокращается мышца на одной стороне, подъязычная кость перемещается вниз и кзади в соответствующую сторону.

Иннервация: ánsa cervicális (C_I—C_{II}).

Кровоснабжение: a. thyroídea inférior, a. transvérsa cervícis.

Грудино-подъязычная мышца, *m. sternohyoídeus*, начинается на задней поверхности рукоятки грудины, задней грудино-ключичной связки и от грудинного конца ключицы; прикрепляется к нижнему краю тела подъязычной кости. Между медиальными краями грудино-подъязычных мышц обеих сторон остается про-

межуток в виде суживающегося кверху треугольника, в пределах которого поверхностная и средняя (предтрахеальная) пластинки шейной фасции срастаются и образуют белую линию шеи.

Функция: тянет подъязычную кость книзу.

Иннервация: ánsa cervicális (C_I—C_{II}).

Кровоснабжение: a. thyroídea inférior, a. transvérsa cérvicis.

Грудино-щитовидная мышца, *m. sternothyroideus,* начинается на задней поверхности рукоятки грудины и хряща I ребра. Прикрепляется к косой линии щитовидного хряща гортани, лежит впереди трахеи и щитовидной железы, будучи прикрыта нижней частью грудино-ключично-сосцевидной мышцы, верхним брюшком лопаточно-подъязычной мышцы и грудино-подъязычной мышцей.

Функция: тянет гортань вниз.

Иннервация: ánsa cervicális (C_I—C_{II}).

Кровоснабжение: a. thyroídea inférior, a. transversa cervicis.

Щитоподъязычная мышца, *m, thyrohyoídeus*, является как бы продолжением грудино-щитовидной мышцы в направлении к подъязычной кости. Начинается от косой линии щитовидного хряща, поднимается кверху и прикрепляется к телу и большому рогу подъязычной кости.

Функция: приближает подъязычную кость к гортани. При укрепленной подъязычной кости тянет гортань вверх.

Иннервация: *ánsa cervicális* (C_I—C_{II}).

Кровоснабжение: a. thyroídea inférior, a. transversa cérvicis.

Подподъязычные мышцы, действуя всей группой, тянут подъязычную кость, а вместе с ней гортань книзу. Грудино-щитовидная мышца может избирательно перемещать щитовидный хрящ (вместе с гортанью) вниз. При сокращении щитоподъязычной мышцы подъязычная кость и щитовидный хрящ приближаются друг к другу. Не менее важной является другая функция подподъязычных мышц: сокращаясь, они укрепляют подъязычную кость, к которой прикрепляются челюстно-подъязычная и подбородочно-подъязычная мышцы, опускающие нижнюю челюсть.

ГЛУБОКИЕ МЫШЦЫ ШЕИ

Глубокие мышцы шеи разделяются на латеральную и медиальную (предпозвоночную) группы.

Латеральная группа представлена лестничными мышцами. Соответственно их расположению различают переднюю, среднюю и заднюю лестничные мышцы.

Передняя лестничная мышца, *m. scalénus antérior,* начинается от передних бугорков поперечных отростков III—VI шейных позвонков; прикрепляется к бугорку передней лестничной мышцы на I ребре.

Иннервация: шейное сплетение (rr. musculáres; C_V—C_{VIII}).

Кровоснабжение: a. cervicális ascéndens, a. thyroídea inférior.

Средняя лестничная мышца, *m. scalénus médius,* начинается от поперечных отростков II—VII шейных позвонков, проходит сверху вниз и кнаружи; прикрепляется к I ребру, кзади от борозды подключичной артерии.

Иннервация: шейное сплетение (rr. musculáres; C_{III}—C_{VIII}).

Кровоснабжение: a. cervicális profúnda, a. verterbrális.

Задняя лестничная мышца, *m. scalénus postérior,* начинается от задних бугорков IV—VI шейных позвонков, прикрепляется к верхнему краю и наружной поверхности II ребра.

Иннервация: шейное сплетение (rr. musculáres; C_{VII}—C_{VIII}).

Кровоснабжение: a. cervicális profúnda, a. transvérsa cólli, a. intercostális postérior.

Функции лестничных мышц. При укрепленном шейном отделе позвоночника поднимают I и II ребра, способствуя расширению грудной полости. Одновременно создается опора для наружных межреберных мышц. При укрепленной грудной клетке, когда ребра фиксированы, лестничные мышцы, сокращаясь с обеих сторон, сгибают шейную часть позвоночника вперед. При одностороннем сокращении сгибают и наклоняют шейную часть позвоночника в свою сторону.

Медиальная (предпозвоночная) группа мышц располагается на передней поверхности позвоночного столба по сторонам от срединной линии и представлена длинными мышцами шеи и головы, передней и латеральной прямыми мышцами головы.

Длинная мышца шеи, *m. lóngus cólli,* прилежит к переднебоковой поверхности позвоночника на протяжении от III грудного до I шейного позвонка. В этой мышце три части: вертикальная, нижняя косая и верхняя косая. Вертикальная часть берет начало на передней поверхности тел трех верхних грудных и трех нижних шейных позвонков, проходит вертикально вверх и прикрепляется к телам II—IV шейных позвонков. Нижняя косая часть начинается от передней поверхности тел первых трех грудных позвонков и прикрепляется к передним бугоркам IV—V шейных позвонков. Верхняя косая часть начинается от передних бугорков поперечных отростков, III, IV, V шейных позвонков, поднимается вверх и прикрепляется к переднему бугорку I шейного позвонка.

Функция: сгибает шейную часть позвоночного столба. При одностороннем сокращении наклоняет шею в сторону. При сокращении верхней косой части голова поворачивается в ту же сторону, при сокращении нижней косой — в противоположную.

Иннервация: шейное сплетение (rr. musculáres; C_{II}—C_{VI}).

Кровоснабжение: a. vertebrális, a. cervicális ascéndens, a. cervicális profúnda.

Длинная мышца головы, *m. lóngus cápitis*, начинается четырьмя сухожильными пучками от передних бугорков поперечных отростков VI—III шейных позвонков, проходит кверху и медиально; прикрепляется к нижней поверхности базилярной части затылочной кости.

Функция: наклоняет голову и шейную часть позвоночника вперед.

Иннервация: шейное сплетение (rr. musculáres; C_{I}—C_{IV}).

Кровоснабжение: a. vertebrális, a. cervicális profúnda.

Передняя прямая мышца головы, *m. réctus cápitis antérior*, располагается глубже длинной мышцы головы. Начинается от передней дуги атланта и прикрепляется к базилярной части затылочной кости, кзади от места прикрепления длинной мышцы головы.

Функция: наклоняет голову вперед.

Иннервация: шейное сплетение (rr. musculáres; C_{I}—C_{II}).

Кровоснабжение: a. verterbrális, a. pharýngea ascéndens.

Латеральная прямая мышца головы, *m. réctus cápitis lateráli*s, располагается кнаружи от передней прямой мышцы головы, начинается от поперечного отростка атланта, проходит кверху и прикрепляется к латеральной части затылочной кости.

Функция: наклоняет голову в сторону, действует исключительно на атлантозатылочный сустав.

Иннервация: шейное сплетение (rr. musculáres; C_{I}).

Кровоснабжение: a. occipitális, a. vertebrális.

ФАСЦИЯ ШЕИ

Описание анатомии **шейной фасции,** *fáscia cervicális* (рис. 131, 132), представляет определенные трудности. Они объясняются наличием большого количества мышц и органов, которые находятся в сложных анатомо-топографических взаимоотношениях в различных областях шеи как между собой, так и с отдельными пластинками шейной фасции.

Различают **три пластинки** шейной фасции: поверхностную, предтрахеальную, предпозвоночную.

Поверхностная пластинка, *lámina superficiális (fáscia superficiális* — BNA), располагается непосредственно позади подкожной мышцы шеи. Она охватывает шею со всех сторон и формирует фасциальные влагалища для грудино-ключично-сосцевидной и трапециевидной мышц. Спереди и внизу, на уровне границы между шеей и грудью, поверхностная пластинка прикрепляется к

Рис. 131. Фасция шеи, *fascia cervicalis*; вид спереди. (Справа вскрыты фасциальные влагалища мышц.)

1 — lam. pretrachealis; 2 — m. sternohyoideus; 3 — lam. superficialis; 4 — m. sternocleidomastoideus; 5 — m. omohyoideus; 6 — m. digastricus (venter anterior).

передним поверхностям ключицы и рукоятки грудины, вверху — к подъязычной кости, выше которой покрывает группу надподъязычных мышц. Поверхностная пластинка шейной фасции, перекидываясь через основание нижней челюсти, краниально продолжается в жевательную фасцию.

Предтрахеальная пластинка, *lámina pretracheális (fáscia própria, s. fascia média* — BNA), выражена в нижнем отделе шеи. Она простирается от задних поверхностей рукоятки грудины и ключицы внизу до подъязычной кости вверху, а латерально — до лопаточно-подъязычной мышцы. Эта пластинка образует фасциальные влагалища для лопаточно-подъязычных, гру-

Рис. 132. Расположение пластинок шейной фасции (схема).
1 — lam. superficialis; 2 — lam. prevertebralis; 3 — platysma; 4 — m. sternocleidomastoideus; 5 — lam. pretrachealis; 6 — cartilago thyroidea; 7 — larynx; 8 — pharynx; 9 — vagina carotica; 10 — m. longus colli; 11 — m. scalenus anterior; 12 — m. scalenus posterior; 13 — m. trapezius.

дино-подъязычных, грудино-щитовидных и щитоподъязычных мышц. При сокращении лопаточно-подъязычных мышц предтрахеальная пластинка натягивается в виде паруса (парус Рише), способствуя оттоку крови по шейным венам.

Предпозвоночная пластинка, *lámina prevertebrális (fáscia prevertebrális, seu fascia profúnda* — BNA), располагается позади глотки, покрывает предпозвоночные и лестничные мышцы, формируя для них фасциальные влагалища. Она соединяется с сонным влагалищем, *vagina carótica*, окутывающим сосудисто-нервный пучок шеи (*a. carótis commúnis, v. juguláris intérna, n. vágus*).

Предпозвоночная пластинка шейной фасции, продолжаясь кверху, достигает основания черепа. Она отделяется от задней стенки глотки хорошо развитым слоем рыхлой клетчатки; книзу пластинка переходит во внутригрудную фасцию.

В некоторых учебниках по анатомии человека, топографической анатомии приводится описание пяти листков шейной фасции по В. Н. Шевкуненко. С этой классификацией нельзя согласиться. Поверхностная пластинка шейной фасции (поверхностная фасция) лежит под подкожной мышцей шеи и ложа для нее не образует. Подкожная мышца шеи, являясь по происхождению мимической, своими пучками вплетается в соединительнотканную основу кожи (дерму). Она имеет только собственную фасцию. Так называемая внутренностная фасция, ее висцеральный листок, — это ни что иное, как адвентиция внутренних органов шеи: гортани, глотки, пищевода и др. Париетальный листок внутренностной фасции представляет собой уплотненную соединительнотканную пластинку, образовавшуюся вокруг этих подвижных внутренних органов. Как известно, фасции служат соединительнотканными чехлами мышц, развиваются и формируются одновременно с мышцами. Выделяемые Международной анатомической номенклатурой три пластинки шейной фасции соответствуют трем группам мышц шеи, вместе с которыми они развиваются: 1) грудино-ключично-сосцевидной и трапециевидной мышцам, имеющим жаберное происхождение; 2) лежащим глубже подподъязычным мышцам, происходящим из вентральной части миотомов, и 3) глубоким мышцам шеи, развивающимся аналогично межреберным мышцам.

Между пластинками шейной фасции, а также между ними и органами шеи имеются пространства, заполненные небольшим количеством рыхлой соединительной ткани. Знание этих пространств имеет важное значение для понимания путей распространения воспалительных процессов, локализующихся в области шеи. Различают надгрудинное межфасциальное пространство, предвисцеральное пространство и позадивисцеральное пространство.

1. **Надгрудинное межфасциальное пространство** локализуется над яремной вырезкой грудины, между поверхностной и предтрахеальной пластинками шейной фасции. В нем располагается важный венозный анастомоз, соединяющий передние яремные вены, — яремная венозная дуга. Надгрудинное межфасциальное пространство, продолжаясь вправо и влево, образует боковые углубления позади начала грудино-ключично-сосцевидной мышцы.

2. **Предвисцеральное пространство** ограничено предтрахеальной пластинкой шейной фасции спереди и трахеей сзади.

3. **Позадивисцеральное пространство** определяется между задней стенкой глотки спереди и пластинкой шейной фасции сзади. Оно заполнено рыхлой соединительной тканью, в которой могут распространяться воспалительные процессы из области шеи в средостение.

ОБЛАСТИ ШЕИ

Верхнюю границу шеи проводят от подбородка по основанию и заднему краю ветви нижней челюсти до височно-нижнечелюстного сустава, продолжают вниз и кзади (через вершину сосце-

видного отростка височной кости) по верхней выйной линии к наружному выступу затылочной кости.

Нижняя граница шеи проходит от яремной вырезки грудины по верхнему краю ключицы до вершины акромиона и далее к остистому отростку VII шейного позвонка.

Различают следующие области шеи: переднюю, грудино-ключично-сосцевидные — правую и левую, латеральные — правую и левую и заднюю.

Передняя область шеи (передний треугольник шеи), *régio cervicális antérior* (trigónum cervicále antérius), имеет вид треугольника, основание которого обращено кверху. Эта область ограничена сверху основанием нижней челюсти, снизу — яремной вырезкой грудины, по бокам — передними краями правой и левой грудино-ключично-сосцевидных мышц. Передняя срединная линия делит эту область шеи на правый и левый медиальные треугольники шеи.

Грудино-ключично-сосцевидная область, *régio sternocleidomastoídea,* парная, соответствует расположению одноименной мышцы и простирается в виде полосы от сосцевидного отростка вверху и сзади до грудинного конца ключицы внизу и спереди.

Латеральная область шеи (задний треугольник шеи), *régio cervicális laterális* (trigonum cervicale posterius), парная, имеет вид треугольника, вершина которого обращена кверху; область расположена между задним краем грудино-ключично-сосцевидной мышцы спереди и латеральным краем трапециевидной мышцы сзади. Снизу ограничена ключицей.

Задняя область шеи (выйная область), *régio cervicális postérior (régio nuchális),* по бокам (справа и слева) отграничена латеральными краями соответствующих трапециевидных мышц, сверху — верхней выйной линией, снизу — поперечной линией, соединяющей правый и левый акромионы и проведенной через остистый отросток VII шейного позвонка. Задняя срединная линия делит эту бласть шеи на правую и левую части.

В пределах передней и латеральной областей шеи выделяют ряд треугольников, знание которых имеет важное прикладное значение, особенно при оперативных вмешательствах. В *передней области шеи* с каждой стороны различают три треугольника: сонный, мышечный (лопаточно-трахеальный) и поднижнечелюстной.

1. Сонный треугольник, *trigónum caróticum*, сзади ограничен передним краем грудино-ключично-сосцевидной мышцы, спереди и снизу — верхним брюшком лопаточно-подъязычной мышцы, сверху — задним брюшком двубрюшной мышцы.

2. Мышечный (лопаточно-трахеальный) треугольник, *trigónum musculáre (omotracheále),* располагается между передним краем грудино-ключично-сосцевидной мышцы сзади и снизу, верхним брюшком лопаточно-подъязычной мышцы вверху и латерально и передней срединной линией медиально.

3. Поднижнечелюстной треугольник, *trigónum submandibuláre*, ограничен снизу передним и задним брюшками двубрюшной мышцы, сверху — телом нижней челюсти. В области этого треугольника лежит одноименная слюнная железа. В пределах поднижнечелюстного треугольника выделяют небольшой, но очень важный для хирургии язычный треугольник, или треугольник Пирогова. Спереди он ограничен задним краем челюстно-подъязычной мышцы, сзади и снизу — задним брюшком двубрюшной мышцы, сверху — подъязычным нервом. Всю площадь треугольника занимает подъязычно-язычная мышца, раздвинув волокна которой, можно обнаружить язычную артерию.

В *латеральной области шеи* выделяют лопаточно-ключичный треугольник и большую надключичную ямку.

Лопаточно-ключичный треугольник, *trigónum omoclaviculáre,* небольшого размера. Расположен непосредственно над средней третью ключицы, ограничен снизу ключицей, сверху — нижним брюшком лопаточно-подъязычной мышцы, спереди — задним краем грудино-ключично-сосцевидной мышцы.

Малая надключичная ямка, *fóssa supraclaviculáris minor,* — это хорошо выраженное углубление над грудинным концом ключицы, которое соответствует промежутку между латеральной и медиальной ножками грудино-ключично-сосцевидной мышцы.

В *области шеи* различают также грудино-ключично-сосцевидную область, *regio sternocleidomastoídea.* Она соответствует рельефно выраженной возвышенности, образованной одноименной мышцей. Межлестничное пространство простирается между средней и передней лестничными мышцами; снизу оно ограничено I ребром. Через его пространство проходят подключичная артерия и стволы плечевого сплетения. Предлестничное пространство ограничено спереди краями грудино-щитовидной и грудино-подъязычной мышц, сзади — передней лестничной мышцей. Через это пространство проходит подключичная вена.

Вопросы для повторения

1. На какие группы подразделяются мышцы шеи по происхождению и месту расположения?
2. Сколько пластинок имеет шейная фасция и для каких мышц они образуют вместилища (влагалища)?
3. Назовите треугольники передней и задней областей шеи.

МЫШЦЫ И ФАСЦИИ ГОЛОВЫ

Мышцы головы подразделяются на мимические и жевательные. **Мимические мышцы** (рис. 133, 134) отличаются от мышц других областей человеческого тела как по происхождению, так

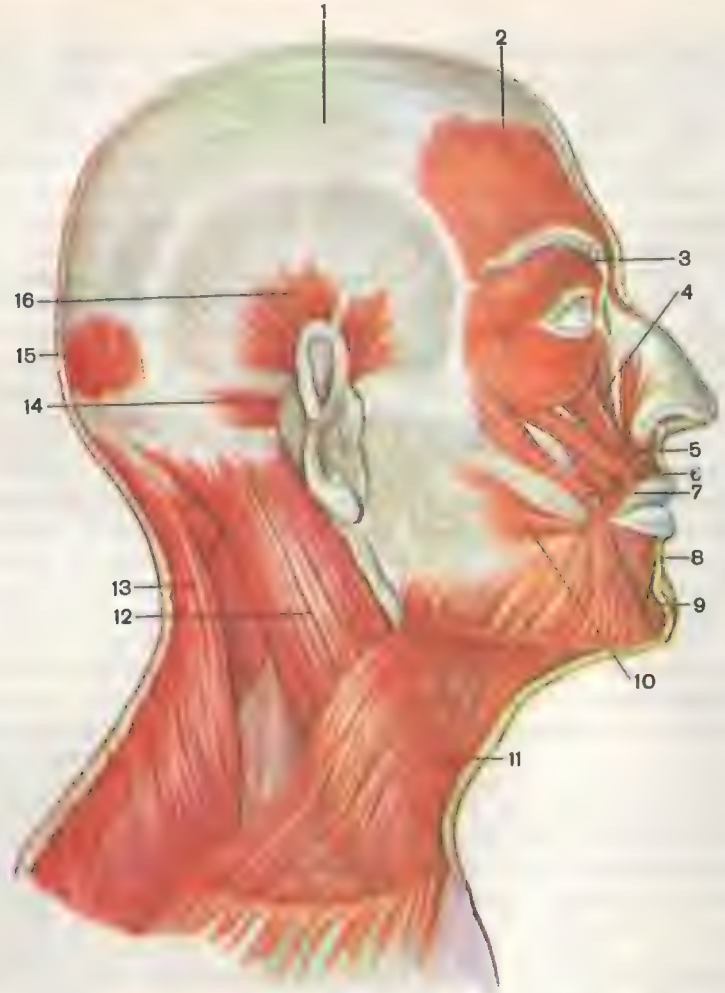

Рис. 133. Мышцы головы, *mm. capitis*, и мышцы шеи, *mm. colli*; вид справа.

1 — galea aponeurotica; 2 — venter frontalis m. occipitofrontalis; 3 — m. orbicularis oculi; 4 — m. levator labii superioris; 5 — m. zygomaticus minor; 6 — m. orbicularis oris; 7 — m. zygomaticus major; 8 — m. depressor labii inferioris; 9 — m. depressor anguli oris; 10 — m. risorius; 11 — platysma; 12 — m. sternocleidomastoideus; 13 — m. trapezius; 14 — m. auricularis posterior; 15 — venter occipitalis m. occipitofrontalis; 16 — m. auricularis superior.

и по характеру прикрепления и функциям. Они развиваются на основе второй висцеральной дуги, располагаются под кожей и не покрыты фасцией (см. табл. VII приложения).

Большинство мимических мышц сосредоточено вокруг естественных отверстий в области лица. Мышечные пучки мимических мышц имеют круговой или радиальный ход. Круговые мышцы выполняют роль сфинктеров, радиально расположенные — расширителей. Начинаясь на поверхности кости или от подлежащих фасций, они оканчиваются в коже, поэтому при сокращении способны вызывать сложные движения кожи. Выразительные движения мышц лица (мимика) отражают внутреннее душевное состояние (радость, печаль, страх и т. д.). Мышцы лица участвуют также в членораздельной речи и акте жевания.

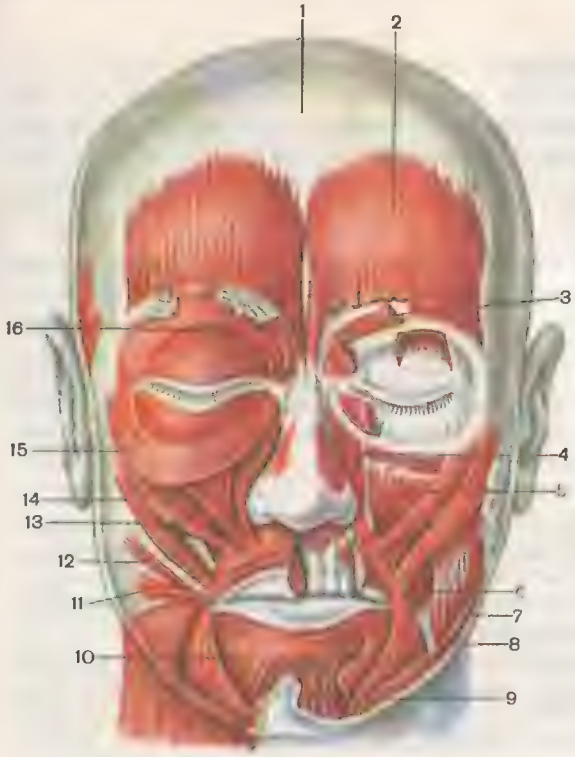

Рис. 134. Мышцы лица, *mm. facialis*; вид спереди. (Слева часть мышц удалена.)

1 — galea aponeurotica; 2 — venter frontalis m. occipitofrontalis; 3 — m. corrugator supercilii; 4 — m. levator labii superioris; 5 — m. levator anguli oris; 6 — m. buccinator; 7 — m. masseter; 8 — m. depressor anguli oris; 9 — m. mentalis; 10 — m. depressor labii inferioris; 11 — m. orbicularis oris; 12 — m. risorius; 13 — m. zygomaticus minor; 14 — m. zygomaticus major; 15 — m. orbicularis oculi; 16 — m. procerus.

Жевательные мышцы являются производными мезенхимы первой (нижнечелюстной) висцеральной дуги. По способу прикрепления не отличаются от других скелетных мышц. Они действуют на височно-нижнечелюстной сустав и приводят в движение единственную подвижную кость лицевого черепа — нижнюю челюсть, обеспечивая механическое измельчение пищи — жевание (отсюда их название). Бесспорно участие жевательных мышц также в членораздельной речи и других функциях, связанных с движениями нижней челюсти.

МИМИЧЕСКИЕ МЫШЦЫ

Соответственно месту расположения (топографии) мышцы лица подразделяются на мышцы свода черепа; мышцы, окружающие глазную щель; мышцы, окружающие носовые отверстия (ноздри), мышцы, окружающие ротовую щель, и мышцы ушной раковины.

МЫШЦЫ СВОДА ЧЕРЕПА

Свод черепа покрыт единым мышечно-апоневротическим образованием — **надчерепной мышцей,** *m. epicránius*, в которой различают следующие части: 1) затылочно-лобную мышцу, 2) сухожильный шлем (надчерепной апоневроз), 3) височно-теменную мышцу.

Затылочно-лобная мышца, *m. occipitofrontális* (см. рис. 133, 134), покрывает свод на протяжении от бровей спереди и до наивысшей выйной линии сзади. Она имеет лобное брюшко, *vénter frontális,* и затылочное брюшко, *vénter occipitális,* соединенные друг с другом апоневрозом, получившем название **сухожильного шлема (надчерепной апоневроз),** *gálea aponeurótica, s. aponeurósis epicraniális,* который занимает промежуточное положение и покрывает теменную область головы.

Затылочное брюшко разделено на симметричные части хорошо выраженной фиброзной пластинкой, занимающей срединное положение; оно начинается сухожильными пучками от наивысшей выйной линии и от основания сосцевидного отростка височной кости, переходя вверху в сухожильный шлем.

Лобное брюшко развито сильнее, разделено также фиброзной пластинкой на две четырехугольные части, которые располагаются по сторонам от срединной линии лба. В отличие от заднего брюшка затылочно-лобной мышцы мышечные пучки лобного брюшка не прикрепляются к костям черепа, а вплетаются в кожу бровей. На уровне границы волосистой части головы (кпереди от венечного шва) лобное брюшко также переходит в сухожильный шлем.

Сухожильный шлем представляет собой плоскую фиброзную пластинку, которая занимает большую часть свода черепа. Вертикально ориентированными соединительнотканными пучками сухожильный шлем соединяется с кожей волосистой части головы. Между сухожильным шлемом и подлежащей надкостницей свода черепа находится прослойка рыхлой соединительной ткани. Поэтому при сокращении затылочно-лобной мышцы кожа волосистой части головы вместе с сухожильным шлемом свободно перемещается над сводом черепа.

Высочно-теменная мышца, *m. temporoparietális,* располагается на боковой поверхности черепа, развита слабо. Пучки ее начинаются впереди на внутренней стороне хряща ушной раковины и, веерообразно расходясь, прикрепляются к латеральной части сухожильного шлема. Они являются остатками ушной мускулатуры. Их действие не выражено.

Функция: затылочное брюшко затылочно-лобной мышцы, сокращаясь, оттягивает кожу головы назад, создает опору для лобного брюшка. При сокращении лобного брюшка кожа лба оттягивается кверху, на лбу образуются поперечные складки, брови поднимаются. Лобное брюшко затылочно-теменной мышцы является также антагонистом мышц, суживающих глазную щель, так как оттягивает кожу лба и вместе с ней кожу бровей кверху, придавая лицу выражение удивления.

Иннервация: n. faciális.

Кровоснабжение: a. occipitális, a. auriculáris posténor, a. temporális superficiális, a. supraorbitális.

Мышца гордецов, *m. procérus,* начинается на наружной поверхности носовой кости, пучки ее проходят кверху и заканчиваются в коже лба; часть из них переплетается с пучками лобного брюшка.

Функция: при сокращении у корня носа образуются поперечные бороздки и складки. Оттягивая кожу книзу, мышца гордецов как антагонист лобного брюшка затылочно-лобной мышцы способствует расправлению поперечных складок на лбу

Иннервация: n. faciális.

Кровоснабжение: a. anguláris, a. supratrochleáris.

МЫШЦЫ, ОКРУЖАЮЩИЕ ГЛАЗНУЮ ЩЕЛЬ

Круговая мышца глаза, *m. orbiculáris óculi*, плоская, занимает наружную поверхность век, периферию окружности глазницы, частично заходит в височную область. Нижние ее пучки продолжаются в область щеки. Мышца состоит из трех частей: вековой, глазничной и слезной.

Вековая часть, *pars palpebrális*, представлена тонким слоем мышечных пучков, которые начинаются от медиальной связки века и прилежащих к ним участков медиальной стенки глазницы. Мышечные пучки проходят по передней поверхности хрящей верхнего и нижнего век к латеральному углу глаза, где волокна, идущие со стороны верхнего и нижнего век, взаимно переплетаются, образуя латеральный шов века (часть волокон прикрепляется к надкостнице латеральной стенки глазницы).

Глазничная часть, *pars orbitális*, значительно толще и шире, чем вековая. Начинается на носовой части лобной кости, от лобного отростка верхней челюсти и медиальной связки века. Пучки этой мышцы проходят кнаружи до латеральной стенки глазницы; где верхняя и нижняя части непрерывно продолжаются друг в друга. В верхнюю часть вплетаются пучки лобного брюшка затылочно-лобной мышцы и мышцы, сморщивающей бровь.

Слезная часть, *pars lacrimális,* начинается от слезного гребня и прилежащей части латеральной поверхности слезной кости. Пучки волокон этой части мышцы проходят в латеральном направлении позади слезного мешка и вплетаются в вековую часть.

Функция: мышца является сфинктером глазной щели. Вековая часть смыкает веки. При сокращении глазничной части на коже области глазницы образуются складки, причем наибольшее количество веерообразно расходящихся складок отмечается

со стороны наружного угла глаза. Эта же часть мышцы смещает бровь вниз, одновременно оттягивая кожу щеки вверх. Слезная часть расширяет слезный мешок, регулируя тем самым отток слезной жидкости через носослезный проток.

Иннервация: n. faciális.

Кровоснабжение: a. faciális, a. temporális superficiális, infraorbitális, a. cupraorbitalis.

Мышца, сморщивающая бровь, *m. corrugátor supercilli,* начинается от медиального отрезка надбровной дуги, проходит вверх и латерально, прикрепляется к коже соответствующей брови. Часть пучков этой мышцы переплетается с пучками круговой мышцы глаза.

Функция: оттягивает кожу лба вниз и медиально, в результате чего над корнем носа образуются две вертикальные складки.

Иннервация: n. faciális.

Кровоснабжение: a. frontális, a. supraorbitális, a. temporális superficiális.

МЫШЦЫ, ОКРУЖАЮЩИЕ НОСОВЫЕ ОТВЕРСТИЯ

Носовая мышца, *m. nasális,* состоит из двух частей: поперечной и крыльной.

Поперечная часть, *pars transvérsa,* начинается на верхней челюсти, несколько выше и латеральнее верхних резцов. Пучки этой части мышцы следуют вверх и медиально, продолжаясь в тонкий апоневроз, который перекидывается через хрящевую часть спинки носа и переходит в одноименную мышцу противоположной стороны.

Функция: суживает отверстия ноздрей.

Крыльная часть, *pars aláris,* начинается на верхней челюсти, ниже и медиальнее поперечной части вплетается в кожу крыла носа.

Функция: оттягивает крыло носа вниз и латерально, расширяя отверстия носа (ноздри).

Иннервация: n. faciális.

Кровоснабжение: a. labiális supérior, a. anguláris.

Мышца, опускающая перегородку носа, *m. depréssor sépti,* чаще входит в состав крыльной части носовой мышцы. Пучки ее начинаются над медиальным резцом верхней челюсти, прикрепляются к хрящевой части перегородки носа.

Функция: оттягивает перегородку носа вниз.

Иннервация: n. faciális.

Кровоснабжение: a. labiális supérior.

МЫШЦЫ, ОКРУЖАЮЩИЕ РОТОВУЮ ЩЕЛЬ

Круговая мышца рта, *m. orbiculáris óris,* образует мышечную основу верхней и нижней губ; состоит из двух частей:

краевой и губной, пучки которых имеют неодинаковую ориентацию.

Краевая часть, *pars marginális,* представляет периферический отдел мышцы, который образуется теми мышечными пучками, которые подходят к верхней и нижней губам от других, ближайших к ротовому отверстию мимических мышц: щечной; мышцы, поднимающей верхнюю губу; мышцы, поднимающей угол рта; мышцы, опускающей нижнюю губу; мышцы, опускающей угол рта, и др.

Губная часть, *pars labiális,* залегает в толще верхней и нижней губ. Пучки мышечных волокон простираются от одного угла рта до другого. Обе части прикрепляются в области углов рта и вплетаются в кожу и слизистую оболочку. Часть пучков у углов рта переходит с нижней губы на верхнюю и наоборот.

Функция: закрывает ротовую щель, участвует в акте сосания и жевания.

Иннервация: n. faciális.

Кровоснабжение: aa. labialés supérior et inférior, a. mentális.

Мышца, опускающая угол рта, *m. depréssor ánguli óris,* начинается у основания нижней челюсти, между подбородком и уровнем первого малого коренного зуба. Волокна ее, конвергируя, проходят кверху и прикрепляются к коже угла рта. У места начала мышцы, опускающей угол рта, часть ее пучков переплетается с пучками подкожной мышцы шеи.

Функция: тянет угол рта вниз и латерально.

Иннервация: n. faciális.

Кровоснабжение: a. labiális inférior, a. mentális.

Мышца, опускающая нижнюю губу, *m. depréssor lábii inferióris,* начинается от основания нижней челюсти, ниже подбородочного отверстия; частично покрыта мышцей, опускающей угол рта. Пучки ее проходят вверх и медиально и прикрепляются к коже и слизистой оболочке нижней губы.

Функция: оттягивает нижнюю губу вниз и несколько латерально; действуя вместе с одноименной мышцей противоположной стороны, может выворачивать губу кнаружи; участвует в формировании выражения иронии, печали, отвращения.

Иннервация: n. faciális.

Кровоснабжение. a. labiális inferior, a. mentális.

Подбородочная мышца, *m. mentális*, представлена конусовидным пучком мышечных волокон, которые начинаются от альвеолярных возвышений латерального и медиального резцов нижней челюсти, проходят вниз и медиально, соединяются с волокнами одноименной мышцы противоположной стороны и прикрепляются к коже подбородка.

Функция: тянет вверх и латерально кожу подбородка — на последней появляются ямочки; содействует выпячиванию нижней губы вперед.

Иннервация: n. faciális.

Кровоснабжение: a. labiális inférior, a. mentális.

Щечная мышца, *m. buccinátor,* — тонкая, четырехугольной формы, образует мышечную основу щеки. Начинается на ветви нижней челюсти от косой линии и на наружной поверхности альвеолярной дуги верхней челюсти соответственно расположению больших коренных зубов, а также от переднего края крылонижнечелюстного шва, который проходит между нижней челюстью и крыловидным крючком.

Пучки мышцы направляются к углу рта, частично перекрещиваются и продолжаются в толщу мышечной основы верхней и нижней губ. На уровне верхнего большого коренного зуба мышцу пронизывает околоушной проток.

Функция: оттягивает угол рта назад; прижимает щеку к зубам.

Иннервация: n. faciális.

Кровоснабжение: a. buccális.

Мышца, поднимающая верхнюю губу, *m. levátor lábii superióris,* начинается от всего подглазничного края верхней челюсти. Пучки мышцы сходятся книзу и вступают в толщу мышцы, поднимающей угол рта и крыло носа.

Функция: поднимает верхнюю губу; участвует в формировании носогубной борозды, простирающейся от латеральной стороны носа до верхней губы; тянет крыло носа кверху.

Иннервация: n. faciális.

Кровоснабжение: a. infraobitális, a. labiális supérior.

Малая скуловая мышца, *m. zygomáticus mínor,* начинается от скуловой кости у латерального края мышцы, поднимающей верхнюю губу; пучки ее проходят вниз и медиально, далее вплетаются в кожу угла рта.

Функция: поднимает угол рта.

Иннервация: n. faciális.

Кровоснабжение: a. infraorbitális, a. buccális.

Большая скуловая мышца, *m. zygomáticus májor,* начинается от скуловой кости, прикрепляется к углу рта.

Функция: оттягивает угол рта кнаружи и кверху, является главной мышцей смеха.

Иннервация: n. faciális.

Кровоснабжение: a. infraorbitális, a. buccális.

Мышца, поднимающая угол рта, *m. levátor ánguli óris (m. canninus* — BNA), начинается на передней поверхности верхней челюсти, в области клыковой ямки; прикрепляется к углу рта.

Функция: тянет угол верхней губы вверх и латерально.

Иннервация: n. faciális.

Кровоснабжение: a. infraorbitális.

Мышца смеха, *m. risórius*, начинается от жевательной фасции; прикрепляется к коже угла рта. Обычно слабо выражена, нередко отсутствует.

Функция: оттягивает угол рта латерально, образует ямочку на щеке.

Иннервация: n. faciális.

Кровоснабжение: a. faciális, a. transvérsa faciéi.

МЫШЦЫ УШНОЙ РАКОВИНЫ

Мышцы ушной раковины у человека развиты слабо, почти не подчинены произвольному сокращению. Очень редко обнаруживается способность двигать ушной раковиной при одновременном сокращении затылочно-лобной мышцы. Различают переднюю, верхнюю и заднюю ушные мышцы.

Передняя ушная мышца, *m. auriculáris antérior,* в виде тонкого пучка начинается от височной фасции и сухожильного шлема. Направляясь назад и книзу, прикрепляется к коже ушной раковины.

Функция: может оттягивать ушную раковину вперед.

Верхняя ушная мышца, *m. auriculáris supérior,* начинается слабо выраженными пучками от сухожильного шлема над ушной раковиной, прикрепляется к верхней поверхности хряща ушной раковины.

Функция: может оттягивать ушную раковину кверху.

Задняя ушная мышца, *m. auriculáris postérior,* развита лучше других ушных мышц. Начинается двумя пучками от сосцевидного отростка, направляется вперед и прикрепляется к задней выпуклой поверхности ушной раковины.

Функция: может оттягивать ушную раковину кзади.

Иннервация всех ушных мышц: n. faciális.

Кровоснабжение: a. temporális superficiális — передняя и верхняя мышцы, a. auriculáris postérior — задняя мышца.

ЖЕВАТЕЛЬНЫЕ МЫШЦЫ

Эти мышцы развиваются из мезенхимы первой висцеральной (нижнечелюстной) дуги. Они берут начало на костях черепа и прикрепляются к нижней челюсти — единственной подвижной кости черепа, обеспечивая сложные движения ее у человека в височно-нижнечелюстном суставе (см. табл. VII приложения).

Жевательная мышца, *m. masséter* (рис. 135), четырехугольная, разделена на две части: поверхностную (большую) и глубокую (меньшую). Поверхностная часть начинается толстым сухожилием от скулового отростка верхней челюсти и передних двух третей скуловой дуги; пучки ее проходят вниз и кзади, прикрепляются к жевательной бугристости нижней челюсти. Глубокая часть мышцы частично покрыта поверхностной, начинается от задней трети нижнего края и всей внутренней поверхности скуловой дуги. Пучки ее проходят почти вертикально сверху вниз и прикрепляются к латеральной поверхности венечного отростка нижней челюсти до ее основания.

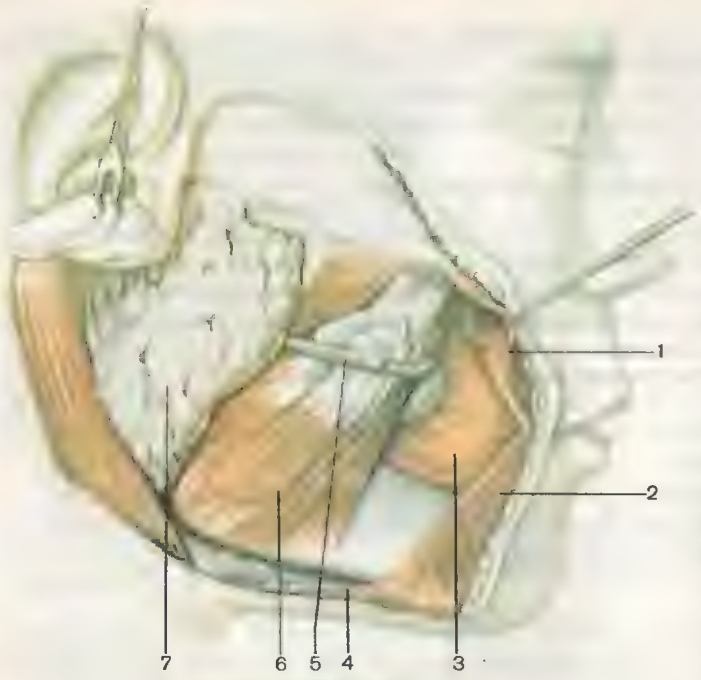

Рис. 135.

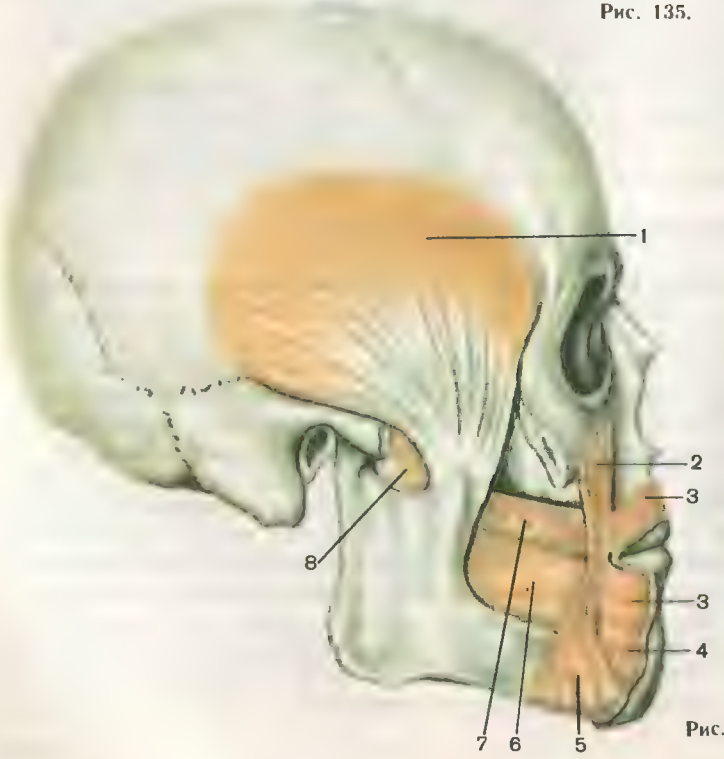

Рис. 136.

Рис. 135. Мышцы лица, *mm. faciales*; вид справа. (Поверхностные мышцы и фасции удалены.)

1 — m. zygomaticus major; 2 — m. depressor anguli oris; 3 — m. buccinator; 4 — platysma (отрезана); 5 — ductus parotideus; 6 — m. masseter; 7 — gl. parotis.

Рис. 136. Височная мышца, *m. temporalis*; вид справа. (Скуловая дуга и поверхностные мышцы и фасции удалены.)

1 — m. temporalis; 2 — m. levator anguli oris; 3 — m. orbicularis oris; 4 — m. depressor labii inferioris; 5 — m. depressor anguli oris; 6 — m. buccinator; 7 — ductus parotideus (отрезан); 8 — m. pterygoideus lateralis.

Рис. 137. Крыловидные мышцы; вид слева. (Венечный отросток нижней челюсти удален.)

1 — m. temporalis (отрезана); 2 — m. pterygoideus lateralis; 3 — m. pterygoideus medialis; 4 — m. buccinator; 5 — ductus parotideus (отрезан).

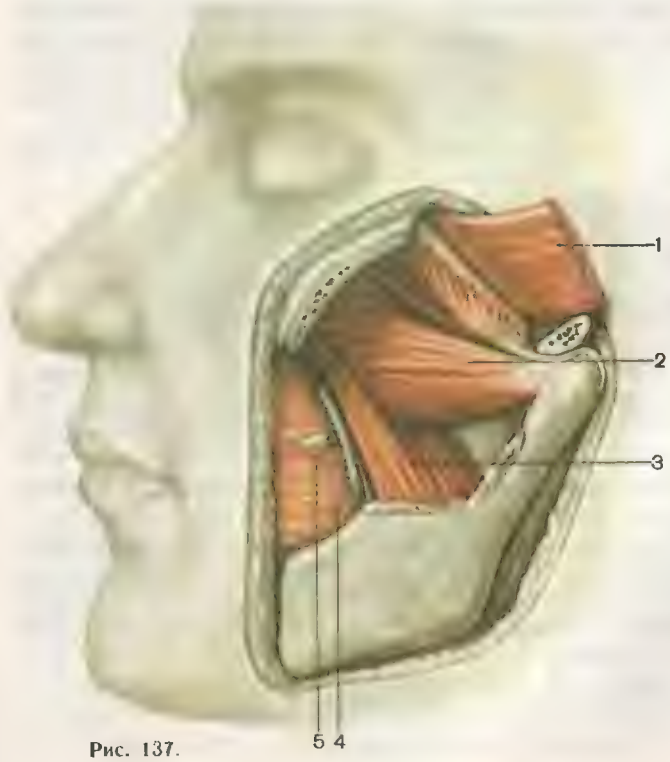

Рис. 137.

Функция: поднимает нижнюю челюсть, действует главным образом на угол нижней челюсти («раздавливающая» мышца), поверхностная часть мышцы участвует также в выдвижении нижней челюсти вперед.

Иннервация: n. trigéminus.

Кровоснабжение: a. massetérica, a. transvérsa faciéi.

Височная мышца, *n. temporális* (рис. 136), веерообразная, занимает одноименную область (височную ямку) на латеральной поверхности черепа. Начинается от всей поверхности височной ямки, за исключением небольшой площадки, принадлежащей скуловой кости; от внутренней поверхности височной фасции. Пучки мышц, конвергируя книзу, продолжаются в толстое сухожилие, которое прикрепляется к венечному отростку нижней челюсти.

Функция: поднимает нижнюю челюсть, действует преимущественно на передние зубы («кусающая» мышца). Задние пучки мышцы оттягивают выдвинутую вперед нижнюю челюсть кзади.

Иннервация: n. trigéminus.

Кровоснабжение: aa. temporáles profúnda antérior et superficiális.

Медиальная крыловидная мышца, *m. pterygoídeus mediális* (рис. 137), — толстая мышца четырехугольной формы. Начинается в крыловидной ямке одноименного отростка клиновидной кости.

Пучки мышцы проходят вниз, латерально и кзади, продолжаются в сильно развитую сухожильную пластинку, которая прикрепляется к крыловидной бугристости на внутренней поверхности угла нижней челюсти. Направление волокон этой мышцы соответствует направлению волокон жевательной мышцы.

Функция: поднимает нижнюю челюсть, выдвигает нижнюю челюсть вперед.

Иннервация: n. trigéminus.

Кровоснабжение: a. maxilláris, a. faciális.

Латеральная крыловидная мышца, *m. pterygoídeus laterális* (см. рис. 137), — толстая короткая мышца, начинается двумя головками — верхней и нижней. Верхняя головка начинается на верхнечелюстной поверхности и от подвисочного гребня большого крыла клиновидной кости, нижняя — от наружной поверхности латеральной пластинки крыловидного отростка той же кости. Пучки обеих головок мышцы, сходясь, направляются кзади и латерально; прикрепляются к передней поверхности шейки нижней челюсти, суставной капсуле височно-нижнечелюстного сустава и к суставному диску.

Функция: при двустороннем сокращении мышцы нижняя челюсть выдвигается вперед. Мышца оттягивает вперед суставную капсулу и суставной диск височно-нижнечелюстного сустава; при одностороннем сокращении смещает нижнюю челюсть в противоположную сторону.

Иннервация: n. trigéminus.

Кровоснабжение: a. maxilláris, a. faciális.

ФАСЦИИ ГОЛОВЫ

Височная фасция, *fáscia temporális,* представлена плотной фиброзной пластинкой, которая покрывает височную мышцу и тесно с ней срастается. Начинается на латеральной поверхности черепа от височной линии и сухожильного шлема. Над скуловой дугой височная фасция разделяется на две пластинки — поверхностную и глубокую.

Поверхностная пластинка, *lámina superficiális*, прикрепляется к латеральной поверхности скуловой дуги, а глубокая пластинка, *lámina profúnda*, — к ее медиальной поверхности. Между этими пластинками находится небольшое количество жировой клетчатки, проходят кровеносные сосуды, нервы.

Жевательная фасция, *fáscia massetérica,* покрывает одноименную мышцу, прочно срастаясь с ее поверхностными пучками. Вверху она прикрепляется к латеральной поверхности скуловой кости и скуловой дуги, спереди переходит в щечно-глоточную фасцию, а сзади сращена с капсулой околоушной железы.

Щечно-глоточная фасция, *fáscia buccopharýngea*, покрывает щечную мышцу и продолжается на латеральную стенку глотки; развита сравнительно слабо. Уплотненный участок этой фасции, натянутый между крыловидным крючком клиновидной кости вверху и нижней челюстью внизу, образует крылонижнечелюстной шов.

Вопросы для повторения

1. Какие мышцы поднимают нижнюю челюсть?
2. Какие мышцы участвуют в опускании нижней челюсти?
3. В каком направлении смещается нижняя челюсть при двустороннем сокращении латеральных крыловидных мышц?
4. В какую сторону смещается нижняя челюсть при одностороннем сокращении латеральной крыловидной мышцы?
5. Какое функциональное значение имеет радиальная ориентация одних мимических мышц и круговая — других?

МЫШЦЫ И ФАСЦИИ ВЕРХНЕЙ КОНЕЧНОСТИ

Большое разнообразие и свобода движений руки как органа труда обеспечиваются особенностями строения суставов верхней конечности, на которые действуют многочисленные мышцы. Имеют значение и характер соединения скелета плечевого пояса с туловищем, а также наличие соответствующих мышц, начинающихся на ребрах и грудине и прикрепляющихся к костям верхней конечности (см. табл. XII приложения).

Мышцы верхней конечности принято делить на следующие группы: 1) мышцы плечевого пояса; 2) мышцы свободной верхней конечности — плеча, предплечья и кисти.

МЫШЦЫ ПЛЕЧЕВОГО ПОЯСА

Дельтовидная мышца, *m. deltoideus* (рис. 138), располагается поверхностно, непосредственно под кожей, покрывает плечевой сустав с латеральной стороны, спереди, сверху и сзади, образует характерную округлость плеча.

Дельтовидная мышца перистого строения и имеет обширное начало: от переднего края латеральной трети ключицы, наружного края акромиона, от ости лопатки и прилежащей части подостной фасции. Соответственно различают три части дельтовидной мышцы: ключичную, акромиальную и лопаточную.

Пучки всех трех частей мышцы сходятся на наружной поверхности плечевой кости и прикрепляются к дельтовидной бугристости.

Неодинаковое расположение мышечных пучков отдельных частей дельтовидной мышцы по отношению к плечевому суставу, разные длина и способ прикрепления к плечевой кости обусловливают и различные направления действия их силы.

Под дельтовидной мышцей, между глубокой пластинкой ее фасции и большим бугорком плечевой кости, имеется синовиальная поддельтовидная сумка, *búrsa subdeltoídea.*

Функция: могут сокращаться отдельные части мышцы, а также вся мышца, развивая большую силу. Ключичная часть мышцы сгибает плечо, одновременно поворачивая его кнутри, поднятую руку опускает вниз. Лопаточная часть разгибает плечо, одновременно поворачивая его кнаружи, поднятую руку опускает вниз. Средняя — акромиальная — часть мышцы отводит руку. При сокращении всей мышцы она отводит руку приблизительно до 70°.

Иннервация: n. axilláris (C_V—C_{VI}).

Кровоснабжение: a. circumfléxa postérior húmeri, a. thoracoacromiális.

Надостная мышца, *m. supraspinátus,* располагается в надостной ямке. Начинается от задней поверхности лопатки над лопаточной остью и от надостной фасции. Пучки проходят в латеральном направлении. Прикрепляется к верхней площадке большого бугорка плечевой кости; часть пучков надостной мышцы вплетается в капсулу плечевого сустава.

Функция: отводит плечо (является синергистом дельтовидной мышцы); оттягивает капсулу сустава, предохраняя ее от ущемлений.

Иннервация: n. suprascapulláris (C_V—C_{VI}).

Кровоснабжение: a. suprascapulláris, a. circumfléxa scápulae.

Подостная мышца, *m. infraspinátus,* начинается от задней поверхности лопатки ниже ости лопатки и от одноименной фасции. Пучки мышцы, конвергируя, проходят в латеральном направлении и несколько кверху (позади плечевого сустава); прикрепляется к средней площадке большого бугорка плечевой кости.

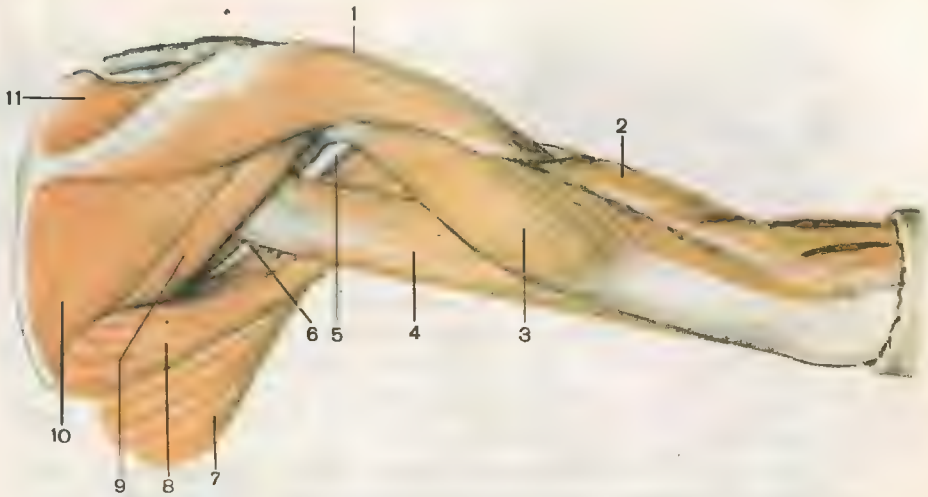

Рис. 138. Мышцы плечевого пояса и плеча, правого; вид сзади.
1 — m. deltoideus; 2 — m. brachialis; 3 — caput laterale m. tricipitis brachii; 4 — caput longum m. tricipitis brachii; 5 — for. quadrilaterum; 6 — for. trilaterum; 7 — m. latissimus dorsi; 8 — m. teres major; 9 — m. teres minor; 10 — m. infraspinatus; 11 — m. supraspinatus.

Функция: вращает плечо кнаружи (супинация) и оттягивает капсулу сустава, в которую вплетается часть ее пучков.

Иннервация: n. suprascapulláris (C_V—C_{VI}).

Кровоснабжение: a. circumfléxa scápulae, a. suprascapulláris.

Малая круглая мышца, *m. téres minor,* начинается от латерального края лопатки и подостной фасции; прикрепляется к нижней площадке большого бугорка плечевой кости. Снизу непосредственно прилежит к подостной мышце, сзади прикрыта лопаточной частью дельтовидной мышцы.

Функция: являясь синергистом подлопаточной мышцы и лопаточной части дельтовидной мышцы, вращает плечо кнаружи (супинация), одновременно оттягивает капсулу плечевого сустава.

Иннервация: n. axillaris (C_V).

Кровоснабжение: a. circumfléxa scápulae.

Большая круглая мышца, *m. téres májor* (см. рис. 138), начинается от нижней части латерального края, нижнего угла лопатки и от подостной фасции.

Пучки мышцы направляются вдоль латерального края лопатки, пересекают с медиальной стороны плечевую кость ниже уровня ее хирургической шейки. Прикрепляются широким плоским сухожилием к гребню малого бугорка плечевой кости, дистальнее и несколько кзади места прикрепления сухожилия широчайшей мышцы спины.

Функция: при фиксированной лопатке разгибает плечо в плечевом суставе, одновременно поворачивая его кнутри (пронация); поднятую руку приводит к туловищу. При укрепленной руке оттягивает нижний угол лопатки кнаружи и смещает вперед.

Иннервация: n. subscapulāris (C_V—C_{VII}).

Кровоснабжение: a. subscapulāris.

Подлопаточная мышца, *m. subscapulāris* (см. рис. 139), обширная, толстая, треугольной формы. Занимает почти всю реберную поверхность лопатки. Имеет мясистое начало от поверхности подлопаточной ямки и латерального края лопатки. Плоским сухожилием прикрепляется к малому бугорку и гребню малого бугорка плечевой кости. У места прикрепления между сухожилием мышцы и капсулой плечевого сустава имеется подсухожильная сумка подлопаточной мышцы, которая обычно сообщается с полостью плечевого сустава.

Функция: поворачивает плечо внутрь (пронация), одновременно приводит плечо к туловищу.

Иннервация: n. subscapulāris (C_V—C_{VII}).

Кровоснабжение: a. subscapulāris.

МЫШЦЫ СВОБОДНОЙ ЧАСТИ ВЕРХНЕЙ КОНЕЧНОСТИ

МЫШЦЫ ПЛЕЧА

Мышцы плеча (рис. 139; см. рис. 138) разделяют на две группы — переднюю (сгибатели) и заднюю (разгибатели).

Переднюю группу составляют три мышцы: клювовидно-плечевая, двуглавая мышца плеча и плечевая мышцы; заднюю — трехглавая мышца плеча и локтевая мышца.

Эти две группы мышц отделены друг от друга пластинками собственной фасции плеча: с медиальной стороны — медиальной межмышечной перегородкой плеча, с латеральной — латеральной межмышечной перегородкой плеча.

Передняя группа мышц плеча

Клювовидно-плечевая мышца, *m. coracobrachiālis*, начинается от верхушки клювовидного отростка, переходит в плоское сухожилие, которое прикрепляется ниже гребня малого бугорка к плечевой кости, на уровне прикрепления сухожилия дельтовидной мышцы. Часть мышечных пучков вплетается в медиальную межмышечную перегородку плеча.

Функция: сгибает плечо в плечевом суставе и приводит его к туловищу. Участвует в повороте плеча кнаружи (если плечо пронировано). Если плечо фиксировано, мышца тянет лопатку вперед и книзу.

Иннервация: n. musculocutáneus (C_V—C_{VIII}).

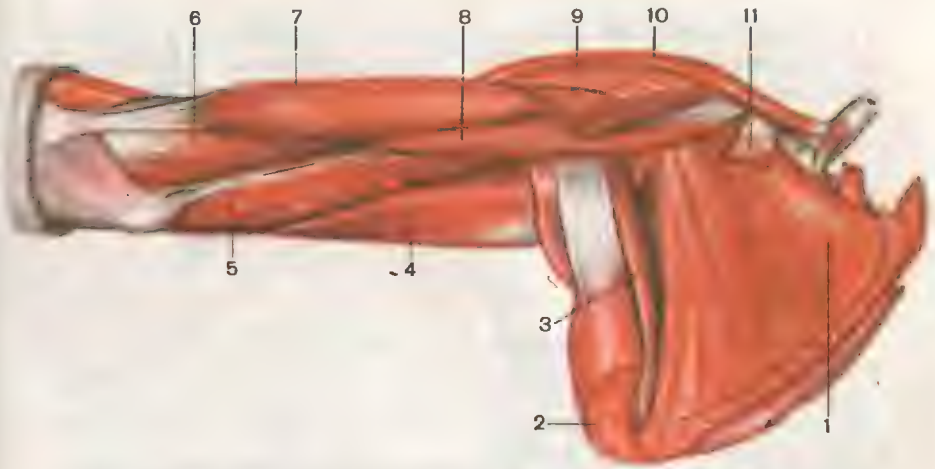

Рис. 139. Мышцы плечевого пояса и плеча, правого; вид спереди. (Большая и малая грудные мышцы удалены.)

1 — m. subscapularis; 2 — m. latissimus dorsi; 3 — m. teres major; 4 — caput longum m. tricipitis brachii; 5 — caput mediale m. tricipitis brachii; 6 — m. brachialis; 7 — m. biceps brachii; 8 — m. coracobrachialis; 9 — m. pectoralis major (отрезана); 10 — m. deltoideus; 11 — m. pectoralis minor (отрезана).

Кровоснабжение: aa. circumfléxae antérior et postérior húmeri.

Двуглавая мышца плеча, *m. biceps brāchii*, имеет две головки — короткую и длинную.

Короткая головка, *cáput bréve*, начинается вместе с клювовидно-плечевой мышцей от верхушки клювовидного отростка лопатки.

Длинная головка, *cáput lóngum*, берет начало от надсуставного бугорка лопатки сухожилием, которое пронизывает сверху вниз капсулу плечевого сустава (будучи покрыто внутри полости сустава синовиальной оболочкой) и выходит на плечо, где лежит в межбугорковой борозде.

На уровне середины плеча обе головки соединяются в общее веретенообразное брюшко, которое переходит в сухожилие, прикрепляющееся к бугристости лучевой кости. От переднемедиальной поверхности сухожилия отделяется хорошо развитая фиброзная пластинка — апоневроз двуглавой мышцы плеча, *aponeurósus músculi bicipitis brachii*, пучки которого проходят вниз и медиально и вплетаются в фасцию предплечья.

Функция: сгибает плечо в плечевом суставе; сгибает предплечье в локтевом суставе; повернутое внутрь предплечье поворачивает кнаружи (супинация).

Иннервация: n. musculocutáneus (C_V—C_{VIII}).

Кровоснабжение: aa. collatéráles ulnáres supérior et inférior, a. brachiális, a. reccurens radiális.

Плечевая мышца, *m. brachiālis*, начинается от нижних двух третей тела плечевой кости между дельтовидной бугристостью

ностью. Это обеспечивается наличием гибких реберных дуг, имеющих хрящевые и костные сегменты.

Заболевания и профессия отражаются на форме грудной клетки. Так, при рахите грудная клетка приобретает форму «куриной груди», так как грудина резко выступает вперед вследствие увеличения переднезаднего размера грудной клетки. Музыканты, играющие на трубе, стеклодувы имеют широкую и выпуклую грудную клетку и т. д.

ДВИЖЕНИЯ ГРУДНОЙ КЛЕТКИ

Движения грудной клетки обусловлены процессом вдоха и выдоха, т. е. дыхательными движениями. Поскольку ребра своими передними концами соединены с грудиной, то при вдохе перемещаются и ребра, и грудина. Поднимание передних концов ребер и грудины при вдохе ведет к увеличению поперечного и сагиттального (переднезаднего) размеров грудной клетки, расширению межреберных промежутков. Это вызывает увеличение объема грудной полости. При выдохе, наоборот, передние концы ребер и грудина опускаются, значительно уменьшается переднезадний размер грудной клетки, межреберья суживаются, что ведет к уменьшению объема грудной клетки.

Опускание ребер происходит не только при работе специальных мышц, опускающих ребра (см. «Мышцы груди»), но и вследствие эластичности реберных хрящей, тяжести грудной клетки.

Вопросы для повторения

1. Назовите соединения позвонков друг с другом. Как они построены в различных отделах позвоночного столба?
2. Расскажите, как соединяется череп с позвоночным столбом.
3. Перечислите изгибы позвоночного столба. В каком возрасте и по какой причине они появляются?
4. Как построены суставы, соединяющие ребра с позвонками? Какие движения возможны в этих суставах?
5. Назовите формы и размеры грудной клетки.

СОЕДИНЕНИЯ КОСТЕЙ ВЕРХНЕЙ КОНЕЧНОСТИ

СУСТАВЫ ПОЯСА ВЕРХНЕЙ КОНЕЧНОСТИ

Суставы пояса верхней конечности, ***articulatiónes cínguli mémbri superióris,*** соединяют ключицу с грудиной и с лопаткой

Грудино-ключичный сустав, *articulátio sternoclaviculáris* (рис. 80). Сустав образован грудинной суставной поверхностью грудинного конца ключицы и ключичной вырезкой рукоятки грудины. Суставные поверхности инкогруэнтны и по форме приближаются к плоским или седловидным. Между суставными поверхностями располагается суставной диск, *discus articuláris,* который устраняет неровности и способствует увеличению конгруэнтности суставных поверхностей. По периферии суставной диск срастается с капсулой и делит суставную полость на две камеры. Суставная капсула укреплена передней и задней грудино-ключичными связками, *ligg. sternoclaviculária antérius et postérius.* Эти связки вплетаются в фиброзную мембрану капсулы сустава спереди и сзади. Сверху сустава и над яремной вырезкой грудины расположены пучки волокон, соединяющие верхнезадние поверхности грудинных концов правой и левой ключиц и образующие межключичную связку, *lig. interclaviculáre.* Грудино-ключичный сустав укрепляет также реберно-ключичная связка, *lig. costoclaviculáre,* расположенная на некотором расстоянии от сустава. Короткая, широкая и очень прочная, она соединяет нижнюю поверхность грудинного конца ключицы с верхней поверхностью хряща и костной части I ребра.

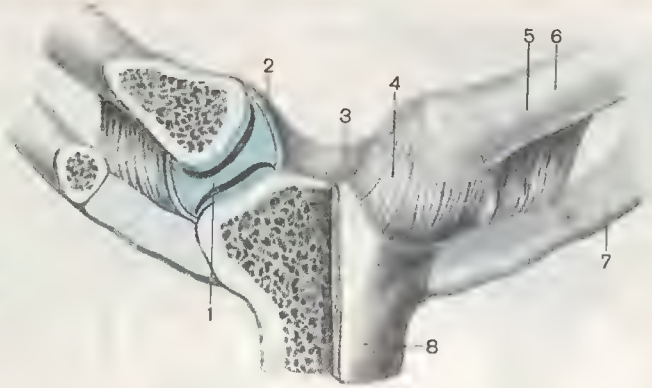

Рис. 80. Грудино-ключичные суставы, *artt. sternoclaviculares*; вид спереди. (Правый сустав вскрыт.)

1 — discus articularis; 2 — capsula articularis; 3 — lig. interclaviculare; 4 — lig. sternoclaviculare anterius; 5 — lig. costoclaviculare; 6 — clavicula; 7 — costa 1; 8 — manubrium sterni.

По характеру движений грудино-ключичный сустав является трехосным с ограниченным объемом движений. В этом суставе возможны следующие движения: поднимание и опускание ключицы вокруг сагиттальной оси, движение акромиального конца ключицы вперед и назад вокруг вертикальной оси и круговое движение.

Из всех костей пояса верхней конечности со скелетом туловища соединена только ключица. Поэтому вместе с ключицей при ее движении происходит перемещение соединенной с ней лопатки и всей свободной части верхней конечности.

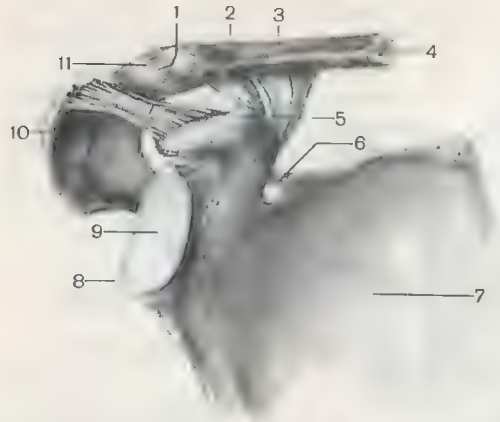

Рис. 81. Акромиально-ключичный сустав, *art. acromioclavicularis*; правый. Связки лопатки.

1 — lig. coracoacromiale; 2 — lig. trapezoideum; 3 — lig. conoideum; 4 — extremitas acromialis claviculae; 5 — processus coracoideus; 6 — lig. transversum scapulae superius; 7 — scapula; 8 — labrum glenoidale; 9 — cavitas glenoidalis; 10 — acromion; 11 — art. acromioclavicularis, видна lig. acromioclaviculare.

Акромиально-ключичный сустав, *articulátio acromioclaviculáris.* Образуют сустав суставная поверхность акромиального конца ключицы и суставная поверхность, расположенная на внутреннем крае акромиона лопатки (рис. 81). Обе суставные поверхности слегка изогнуты, и в $^1/_3$ случаев между ними располагается суставной диск, *discus articuláris,* в котором иногда может быть отверстие. Плоскость наклона обеих суставных поверхностей такова, что суставная полость образует с горизонтальной плоскостью тупой угол, открытый медиально и вверх. В связи с этим косо срезанная суставная поверхность ключицы опирается на суставную поверхность акромиона лопатки. Этим объясняется смещение ключицы кверху при вывихах в акромиально-ключичном суставе. Сверху суставную капсулу подкрепляют акромиально-ключичная связка, *lig. acromioclaviculáre.* Сустав укрепляется мощной клювовидно-ключичной связкой, *lig. coracoclaviculáre,* расположенной в стороне от сустава. Эта связка состоит из двух пучков волокон, начинающихся от основания клювовидного отростка лопатки и прикрепляющихся к конусовидному бугорку и трапециевидной линии нижней поверхности акромиального конца ключицы. Пучок, расположенный латерально и кпереди, получил название трапециевидной связки, *lig. trapezoideum,* а лежащий медиально и кзади — конической связки, *lig. conoideum.*

В акромиально-ключичном суставе возможны движения вокруг трех осей, но амплитуда их незначительная, так как связки ограничивают подвижность сустава.

Кроме этих соединений, на уровне пояса верхней конечности выделены фиброзные пучки, соединяющие различные точки лопатки, но не имеющие отношения к суставам (см. рис. 82). Это собственные связки лопатки: клювовидно-акромиальная связка, а также верхняя и нижняя поперечные связки лопатки.

Клювовидно-акромиальная связка, *lig. coracoacromiále,* имеет вид треугольной пластинки, натянутой в виде свода над плечевым суставом между вершиной акромиона и клювовидным отростком лопатки. Связка защищает плечевой сустав сверху и ограничивает движение плечевой кости кверху при отведении плеча.

Верхняя поперечная связка лопатки, *lig. transvérsum scápulae supérius,* располагается над вырезкой лопатки, превращая эту вырезку в отверстие.

Нижняя поперечная связка лопатки, *lig. transvérsum scápulae inférius,* находится на задней поверхности лопатки. Она натянута между основанием акромиона и задним краем суставной впадины лопатки.

СУСТАВЫ СВОБОДНОЙ ВЕРХНЕЙ КОНЕЧНОСТИ

Суставы свободной верхней конечности, *articulatiónes mémbri superióris líberi,* соединяют кости этой части тела друг с другом, а также с поясом верхней конечности (см. табл. IV приложения).

ПЛЕЧЕВОЙ СУСТАВ

Плечевой сустав, *articulátio húmeri* (рис. 82, 83), образован головкой плечевой кости и суставной впадиной лопатки. Суставная поверхность головки плечевой кости шаровидная, а суставная впадина лопатки представляет собой уплощенную ямку. Поверхность головки плечевой кости приблизительно в 3 раза больше поверхности суставной впадины лопатки. Последняя дополняется суставной губой, *lábrum glenoidále.* Хрящевая суставная губа на поперечном разрезе имеет форму треугольника. Прикрепляясь по краям суставной впадины, она увеличивает ее поверхность, кривизну и глубину, что повышает конгруэнтность суставных поверхностей плечевого сустава.

Суставная капсула имеет форму усеченного конуса, суженная часть которого (фиброзная мембрана) прикрепляется на наружной поверхности суставной губы и частично по краю суставной впадины лопатки. Более широкая часть капсулы прикрепляется к анатомической шейке плечевой кости, при этом большой и малый бугорки плечевой кости остаются вне полости сустава, а капсула перекидывается в виде мостика над верхней частью межбугорковой борозды. Капсула сустава тонкая и свободная. Она позволяет удаляться суставным поверхностям лопатки и плеча друг от друга на расстояние до 3 см и во время движений образует складки. Верхняя часть суставной капсулы утолщена и составляет клювовидно-плечевую связку, *lig. coracohumerále,* которая начинается у наружного края и основания клювовидного отростка лопатки и, проходя кнаружи и вниз, прикрепляется к верхней части анатомической шейки плечевой кости (см. рис. 82). Ширина связки достигает 3 см; в большинстве

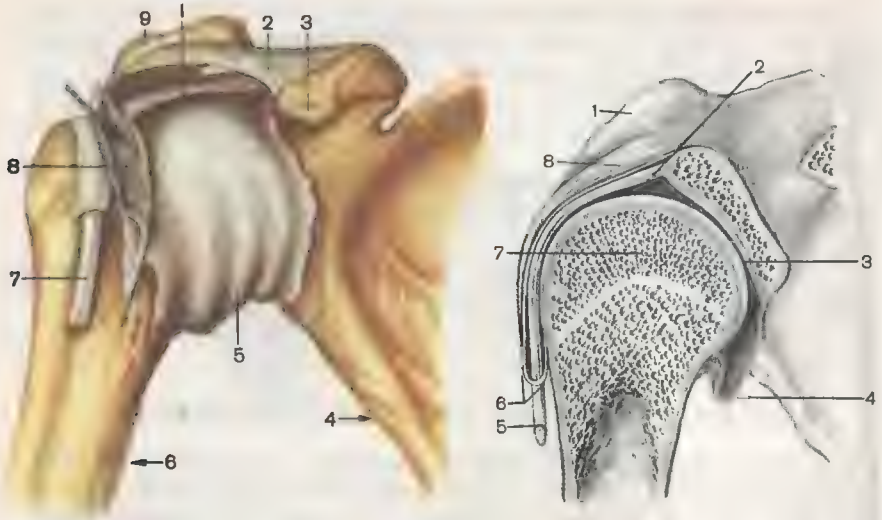

Рис. 82. Плечевой сустав, *art. humeri*; вид спереди.

1 — lig. coracohumerale; 2 — lig. coracoacromiale; 3 — processus coracoideus; 4 — scapula; 5 — capsula articularis; 6 — humerus; 7 — tendo m. bicipitis brachii (caput longum); 8 — tendo m. subscapularis; 9 — acromion.

Рис. 83. Плечевой сустав, *art. humeri*. (Распил во фронтальной плоскости.)

1 — processus coracoideus; 2, 5 — tendo m. bicipitis brachii (caput longum); 3 — cavitas glenoidalis; 4 — capsula articularis; 6 — vagina synovialis intertubercularis; 7 — caput humeri; 8 — lig. coracohumerale.

случаев она хорошо развита. Капсула плечевого сустава укрепляется также за счет вплетающихся в нее волокон сухожилий рядом расположенных мышц (*mm. supraspinátus, infraspinátus, téres minor, subscapulári*s).

Синовиальная мембрана суставной капсулы плечевого сустава образует два постоянных выпячивания: межбугорковое синовиальное влагалище и подсухожильную сумку подлопаточной мышцы.

Межбугорковое синовиальное влагалище, *vagina synoviális intertuberculáris*, имеет форму пальцевидного выроста, окутывающего сухожилие длинной головки двуглавой мышцы плеча, которое проходит через сустав над головкой плечевой кости. Подсухожильная сумка подлопаточной мышцы, *búrsa subtendínea m. subscapulári*s, располагается у основания клювовидного отростка лопатки, под сухожилием подлопаточной мышцы.

По форме суставных поверхностей плечевой сустав — типичный шаровидный сустав. Отсутствие сильно развитых связок способствует увеличению объема движений в этом суставе и в то же время является причиной частых вывихов. Увеличению подвижности плечевого сустава способствуют также просторная капсула и большая разница в величине сочленяющихся поверхностей. Движения в суставе совершаются вокруг следующих осей: сагиттальной — отведение (до горизонтального уровня) и приведение руки, фронтальной — сгибание (поднятие руки вперед) до горизонтального уровня и разгибание (сгибание назад), вертикальной — вращение плеча вместе с предплечьем и кистью кнаружи и кнутри. Отведение верхней конечности выше горизонтального уровня тормозится за счет упора большого бугорка плечевой кости в клювовидно-акромиальную связку. В плечевом суставе возможно также круговое движение.

Движение верхней конечности выше уровня плеча совершается в грудино-ключичном суставе при поднятии лопатки вместе со свободной верхней конечностью.

При рентгенологическом исследовании плечевого сустава, которое проводится в задней проекции с вытянутой вдоль туловища конечностью, отчетливо видны головка плечевой кости, суставная впадина лопатки и рентгеновская щель плечевого сустава (рис. 84). Последняя имеет вид дугообразной полосы между головкой плечевой кости и суставной впадины лопатки. В норме тень нижнемедиальной части головки наслаивается на суставную впадину лопатки и находится выше нижнего края этой впадины.

ЛОКТЕВОЙ СУСТАВ

Локтевой сустав, *articulátio cúbiti* (рис. 85, 86), образован сочленением трех костей: плечевой, локтевой и лучевой, между которыми формируется три сустава, заключенных в общую суставную капсулу: плечелоктевой, плечелучевой и проксимальный лучелоктевой. Таким образом, по своему строению локтевой сустав относится к сложным суставам.

Плечелоктевой сустав, *articulátio humeroulnáris*. Сустав образован сочленением блока плечевой кости и блоковидной вырезки локтевой кости. По форме суставных поверхностей — это блоковидный сустав. Имеющаяся выемка на блоке способствует винтовому ходу с небольшим углом отклонения от срединной линии блока.

Плечелучевой сустав, *articulátio humeroradiális*. Представляет собой сочленение головки плеча и суставной ямки головки лучевой кости. Сустав шаровидный.

Проксимальный лучелоктевой сустав, *articulátio radioulnáris proximális*. Это цилиндрический сустав. Образован сочленением суставной окружности лучевой кости и лучевой вырезки локтевой кости.

Суставная капсула локтевого сустава общая для трех суставов, относительно свободная, слабо натянутая. К плечевой кости капсула прикрепляется таким образом, что и венечная,

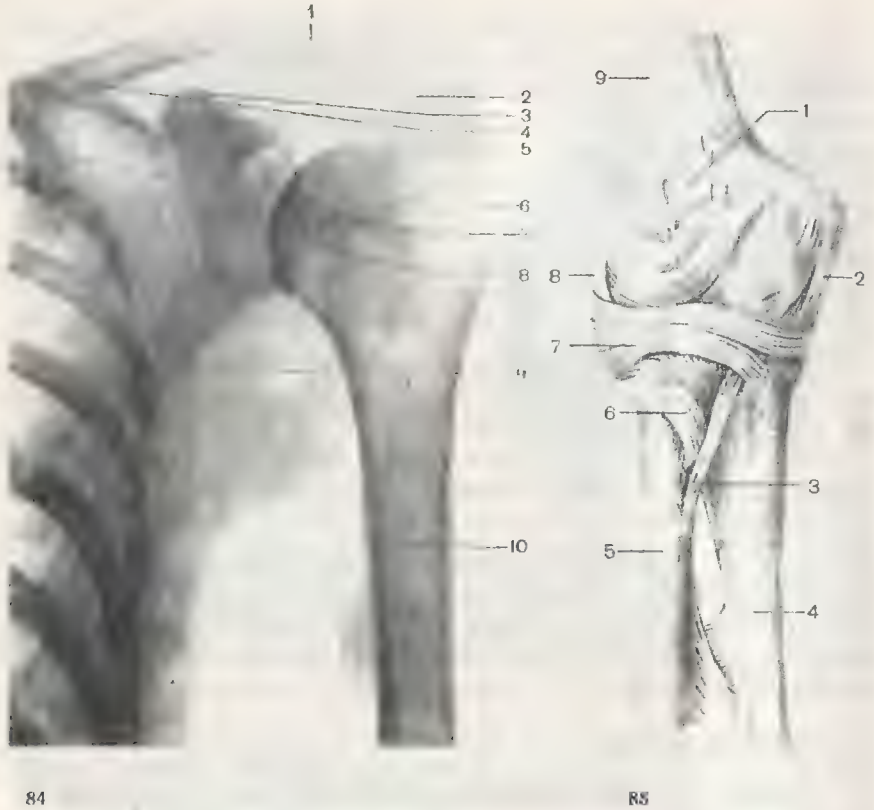

84 85

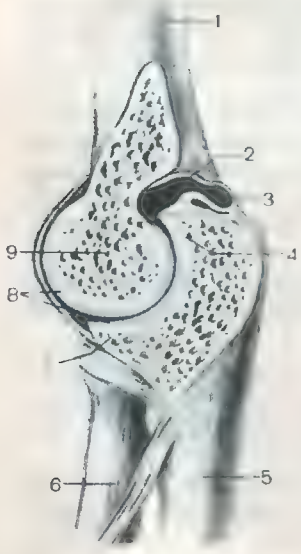

Рис. 84. Рентгенограмма плечевого сустава, левого.

1 — spina scapulae; 2 — acromion; 3 — processus coracoideus; 4 — clavicula; 5 — caput humeri; 6 — tuberculum majus; 7 — costa prima; 8 — рентгеновская суставная щель; 9 — scapula; 10 — humerus.

Рис. 85. Локтевой сустав, *art. cubitis*; вид спереди.

1 — capsula articularis; 2 — lig. collaterale ulnare; 3 — chorda obliqua; 4 — ulna; 5 — radius; 6 — tendo m. bicipitis brachii (отрезано); 7 — lig. anulare radii; 8 — lig. collaterale radiale; 9 — humerus.

Рис. 86. Локтевой сустав, *art. cubiti* (саггиттальный распил).

1 — humerus; 2 — cavitas articulare; 3 — capsula articularis; 4 — olecranon; 5 — ulna; 6 — radius; 7 — processus coronoideus; 8 — cartilago articularis; 9 — trochlea humeri.

и локтевая ямки плечевой кости находятся в полости сустава. Капсула более толстая по бокам, чем спереди и сзади. На уровне ямки локтевого отростка она особенно тонкая. Эта часть капсулы представляет наиболее слабое место капсулы сустава.

Суставная капсула локтевого сустава укреплена тремя связками. По бокам сустава в капсулу вплетаются прочные коллатеральные связки. Локтевая коллатеральная связка, *lig. collaterále ulnáre,* начинается от основания медиального надмыщелка плеча, веерообразно расширяется книзу и прикрепляется к внутреннему (медиальному) краю блоковидной вырезки локтевой кости. Лучевая коллатеральная связка, *lig. collaterále radiále,* толстая прочная, на плечевой кости начинается от латерального надмыщелка. Спускаясь к головке лучевой кости, делится на два пучка: передний и задний. Передний пучок идет впереди, а задний — позади шейки лучевой кости, охватывая ее в виде петли. Передний пучок прикрепляется у передненаружного края блоковидной вырезки локтевой кости, а задний пучок вплетается в кольцевую связку лучевой кости, *lig. anuláre rádii.* Последняя представлена пучком дугообразно изогнутых фиброзных волокон, которые охватывают шейку лучевой кости и прикрепляются у переднего и заднего краев лучевой вырезки локтевой кости. Пучки волокон, соединяющие дистальный край лучевой вырезки локтевой кости с шейкой лучевой, носят название квадратной связки, *lig. quadrátum.* Таким образом, кольцевая связка охватывает шейку лучевой кости и удерживает эту кость у латеральной поверхности локтевой кости.

В локтевом суставе возможны движения вокруг фронтальной оси и вокруг продольной оси, идущей вдоль оси лучевой кости. Фронтальная ось совпадает с осью блока плечевой кости. Вокруг фронтальной оси в локтевом суставе возможны сгибание и разгибание предплечья, при этом блоковидная вырезка локтевой кости движется вокруг блока плечевой кости. Вместе с нею движется лучевая кость, скользя по головке мыщелка плечевой кости. Вследствие наличия бороздки на блоке и гребешка на блоковидной вырезке, которые находятся под некоторым углом к поперечной оси блока, при сгибании в локтевом суставе происходит небольшое отклонение предплечья в медиальную сторону (кисть руки ложится не на плечевой сустав, а на грудь). Этому способствует также косое положение оси блока по отношению к продольной оси плеча. Размах сгибания — разгибания в локтевом суставе составляет около 170°. При максимальном разгибании локтевой отросток упирается в ямку локтевого отростка плечевой кости и плечо с предплечьем находятся почти на одной прямой. Если размер локтевого отростка небольшой и связочный аппарат слабый, возможно переразгибание в локтевом суставе (наблюдается чаще у детей и женщин).

На рентгенограмме локтевого сустава в прямой проекции суставная поверхность плечевой кости имеет вид изогнутой

линии соответственно очертаниям головки мыщелка и блока. Общая рентгеновская суставная щель плечелоктевого и плечелучевого суставов зигзагообразная, толщина полосы «просветления» равна 2—3 мм. На нее накладывается тень локтевого отростка одноименной кости и видна суставная щель проксимального лучелоктевого сустава. В боковой проекции, когда предплечье с плечом составляет угол 90°, линия суставной щели локтевого сустава ограничена мыщелком плечевой кости, а с другой стороны — блоковидной вырезкой локтевой кости и головкой лучевой кости.

СОЕДИНЕНИЯ КОСТЕЙ ПРЕДПЛЕЧЬЯ

Кости предплечья соединяются между собой при помощи непрерывных и прерывных соединений (рис. 87).

К **непрерывным соединениям** относится межкостная перепонка предплечья, *membrána interóssea antebráchii*. Она представляет собой фиброзную мембрану (синдесмоз), которая соединяет диафизы костей предплечья друг с другом. Натянута межкостная перепонка между межкостным краем лучевой и локтевой костей, заполняя межкостный промежуток. Книзу от проксимального лучелоктевого сустава, над верхним краем межкостной перепонки, между обеими костями предплечья натянут фиброзный пучок — косая хорда, *chórda obliqua*.

Прерывными соединениями костей предплечья являются проксимальный лучелоктевой сустав (входит в локтевой сустав) и дистальный лучелоктевой сустав.

Дистальный лучелоктевой сустав, articulátio radioulnáris distális, образован сочленением суставной окружности, головки локтевой кости и локтевой вырезки лучевой кости. Между локтевой вырезкой лучевой кости и шиловидным отростком локтевой кости располагается суставной диск, *discus articulári*s, в виде треугольной фиброзно-хрящевой пластинки. С одной стороны диск прикрепляется к шиловидному отростку локтевой кости, с другой — к нижнему краю локтевой вырезки лучевой кости. Этот диск отделяет дистальный лучелоктевой сустав от лучезапястного и представляет собой своеобразную суставную ямку для головки локтевой кости. Суставная капсула дистального лучелоктевого сустава свободная и прикрепляется по краю суставных поверхностей и суставного диска. Направленное проксимально выпячивание суставной капсулы этого сустава между костями предплечья образует мешкообразное углубление, *recéssus saccifórmis*.

Проксимальный и дистальный лучелоктевые суставы вместе образуют комбинированный цилиндрический (вращательный) сустав. Движение в них осуществляется одновременно вокруг длинной оси, которая проходит через головки лучевой и локтевой костей. В этих суставах лучевая кость вращается вокруг локтевой кости. При этом проксимальный эпифиз лучевой кости поворачивается на месте, так как его головка удерживается кольцевой связкой лучевой кости у лучевой вырезки. Дистальный эпифиз лучевой кости скользит по суставной окружности локтевой кости, описывая дугу вокруг головки локтевой кости, которая неподвижна. Поскольку лучевая кость сочленяется с кистью, то, вращаясь, она поворачивает и кисть. Если вращение лучевой кости происходит внутрь (пронация), кисть поворачивается ладонной поверхностью внутрь и кзади, большой палец направлен медиально. При вращении наружу (супинация) лучевая кость занимает латеральное положение, а кисть поворачивается ладонью вперед, большой палец ориентирован латерально. Максимальный размах движения предплечья в лучелоктевых суставах (супинация и пронация) достигает 180° (в среднем 140°). В дистальном своем отделе кости предплечья сочленяются с костями запястья, образуя лучезапястный сустав.

Рис. 87. Соединения костей предплечья (правого); вид спереди.

1 — ulna; 2 — processus styloideus ulnae; 3 — discus articularis; 4 — processus styloideus radii; 5 — membrana interossa antebrachii; 6 — radius; 7 — tendo m. bicipitis brachii; 8 — lig. anulare radii.

ЛУЧЕЗАПЯСТНЫЙ СУСТАВ И СОЕДИНЕНИЯ КОСТЕЙ КИСТИ

Лучезапястный сустав, *articulátio radiocarpális*. Сустав образован запястной суставной поверхностью лучевой кости, с медиальной стороны — суставным диском, *discus articuláris*, и проксимальными поверхностями первого (проксимального) ряда костей запястья: ладьевидной, полулунной, трехгранной (рис. 88).

Кости запястья, располагаясь между костями предплечья, с одной стороны, и пястными костями — с другой, выполняют важную роль связующего звена, обеспечивающего разнообразие движений наиболее сложно устроенного и важного отдела верхней конечности — кисти. Они входят в состав нескольких суставов: лучезапястного, среднезапястного, межзапястных и запястно-пястного.

По своему строению лучезапястный сустав является сложным, а по форме суставных поверхностей — эллипсоидным с двумя осями движения — фронтальной и сагиттальной.

Суставная капсула тонкая, особенно сзади, прикрепляется по краям суставных поверхностей сочленяющихся костей. С лучевой стороны суставная капсула подкрепляется лучевой коллатеральной связкой запястья, *lig. collaterále cárpi radiále*, идущей от шиловидного отростка лучевой кости к ладьевидной кости (рис. 89). Расположенная с локтевой стороны локтевая коллатеральная связка, *lig. collaterále cárpi ulnáre,* натянута между шиловидным отростком локтевой кости с одной стороны, трехгранной и гороховидной костями — с другой. На ладонной и тыльной поверхностях лучезапястного сустава находятся соответственно ладонная и тыльная лучезапястные связки.

Ладонная лучезапястная связка, *lig. radiocarpále palmáre*, начинается от переднего края суставной поверхности лучевой кости, прикрепляется отдельными пучками к костям первого ряда запястья и к головчатой кости второго (дистального) ряда. Тыльная лучезапястная связка, *lig. radiocarpále dorsale*, идет от лучевой кости исключительно к первому ряду костей запястья.

Среднезапястный сустав, *articulátio mediocarpális.* Он расположен между костями первого и второго рядов запястья и функционально связан с лучезапястным суставом. Сочленяющиеся поверхности этого сустава имеют сложную конфигурацию, а суставная щель S-образной формы. Таким образом, в суставе имеется как бы две головки, одна из которых образована ладьевидной костью, а вторая — головчатой и крючковидной костями. Первая сочленяется с костью-трапецией и трапециевидной костью, вторая — с трехгранной, полулунной и ладьевидной костями. Суставная капсула среднезапястного сустава относительно свободная и очень тонкая с тыльной стороны. Полость среднезапястного сустава продолжается между костями, образующими первый и второй ряды запястья, т. е. соединяется с полостями межзапястных суставов.

Межзапястные суставы, *articulatiónes intercarpáles.* Эти суставы расположены между отдельными костями запястья. Образованы они обращенными друг к другу поверхностями сочленяющихся костей.

Среднезапястный и межзапястные суставы укреплены ладонными и тыльными связками. На ладонной поверхности расположена лучистая связка запястья, *lig. cárpi radiátum,* представляющая собой пучки волокон, расходящиеся от головчатой кости к рядом расположенным костям. Здесь находятся также ладонные межзапястные связки, *ligg. intercárpalia palmária,* а на тыльной — тыльные межзапястные связки, *ligg. intercarpália dorsália.* Они идут от одной кости к другой, преимущественно в поперечном направлении. Отдельные кости запястья соединены между собой также внутрисуставными связками. Это межкостные межзапястные связки, *ligg. intercarpália interóssea.*

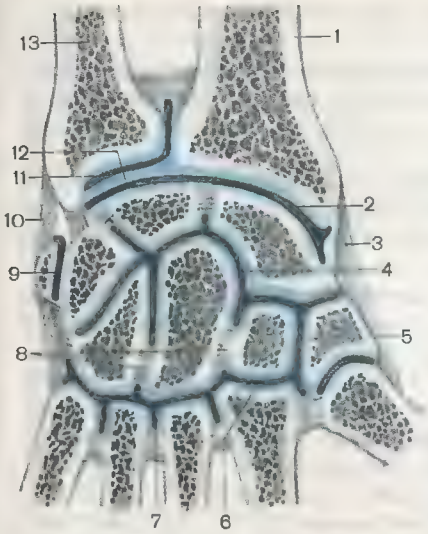

Рис. 88. Суставы и связки кисти (фронтальный распил левого лучезапястного сустава и суставов костей запястья, полусхематично); вид спереди.

1 — radius; 2 — art. radiocarpalis; 3 — lig. collaterale carpi radiale; 4 — art. mediocarpalis; 5 — art. intercarpalis; 6 — art. carpometacarpalis; 7 — art. intermetacarpalis; 8 — ligg. intercarpalia interossea; 9 — articulatio ossis pisiformis; 10 — lig. collaterale carpi ulnare; 11 — art. radioulnaris distalis; 12 — discus articularis; 13 — ulna.

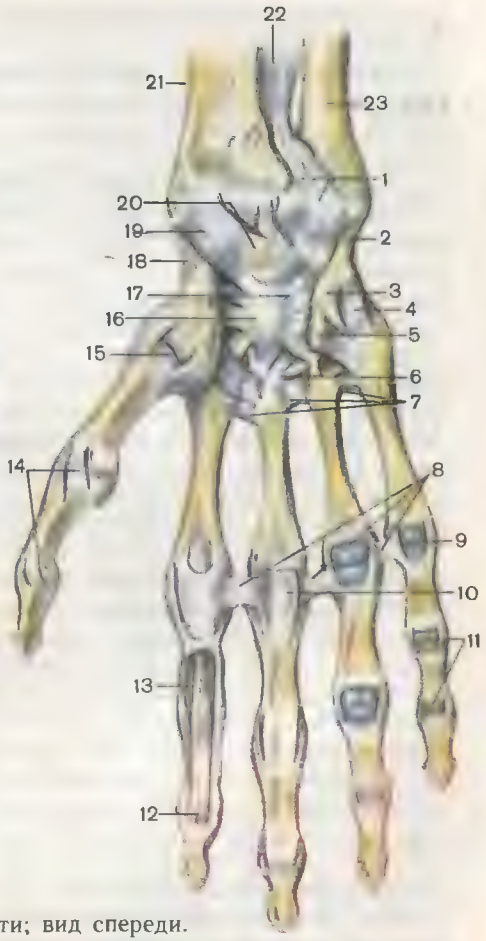

Рис. 89. Суставы и связки кисти; вид спереди.

1 — art. radioulnaris distalis; 2 — lig. collaterale carpi ulnare; 3 — lig. pisohamatum; 4 — lig. pisometacarpale; 5 — hamulus ossis hamati; 6 — ligg. carpometacarpalia palmaria; 7 — ligg. metacarpalia palmaria; 8 — ligg. metacarpalia transversa profunda; 9 — art. metacarpophalangealis (вскрыт); 10 — vagina fibrosa digitorum manus (вскрыта); 11 — art. interphalangeales (вскрыты); 12 — tendo m. flexoris digitorum profundi; 13 — tendo m. flexoris digitorum superficialis; 14 — ligg. collateralia; 15 — art. carpometacarpalis pollicis; 16 — os capitatum; 17 — lig. carpi radiatum; 18 — lig. collaterale carpi radiale; 19 — lig. radiocarpale palmare; 20 — os lunatum; 21 — radius; 22 — membrana interossea antebrachii; 23 — ulna.

К межзапястному суставу относится также и сустав между гороховидной и трехгранной костями — **сустав гороховидной кости, *articulátio óssis pisifórmis,*** подкрепленный гороховидно-крючковой связкой, *lig. pisohamátum*, и гороховидно-пястной связкой, *lig. pisometacarpále*, которая заканчивается на основании IV—V пястных костей. Обе связки

представляют собой продолжение сухожилия локтевого сгибателя кисти.

Запястно-пястные суставы, *articulatiónes carpometacárpales.* Эти суставы образованы дистальными суставными поверхностями второго ряда костей запястья и суставными поверхностями оснований пястных костей.

Запястно-пястный сустав большого пальца кисти, *articulátio carpometacarpális póllicis*, по форме отличается от остальных и является типичным седловидным суставом, а запястно-пястные суставы II—V пальцев — плоские суставы.

Запястно-пястный сустав большого пальца кисти полностью изолирован от других запястно-пястных суставов и обладает значительной подвижностью. Широкая суставная капсула и седловидные суставные поверхности позволяют производить в этом суставе движения вокруг двух осей: сагиттальной, идущей через основание I пястной кости, и фронтальной, проходящей через кость-трапецию. Фронтальная ось расположена под некоторым углом к фронтальной плоскости, т. е. не строго поперечно. Вокруг нее возможны сгибание и разгибание большого пальца вместе с пястной костью. Вследствие того что ось расположена не совсем поперечно, большой палец при сгибании смещается в сторону ладони, противопоставляясь остальным пальцам. Обратное движение большого пальца — возвращение пальца в исходное положение. Движение вокруг сагиттальной оси — приведение и отведение большого пальца к указательному (II) пальцу. В этом суставе возможно также круговое движение в результате сочетания движений вокруг двух названных осей.

Запястно-пястные суставы II—V пальцев, *articulatiónes carpometacarpáles II—V*, образуются сочленением суставных поверхностей второго ряда костей запястья с основанием II—V пястных костей. Их общая суставная щель представляет собой поперечную ломаную линию. Суставная капсула относительно тонкая, является общей для всех четырех суставов и туго натянута, а суставная полость соединяется с полостями среднезапястного и межзапястного суставов. С тыльной и ладонной сторон капсула укреплена прочными связками — это тыльные запястно-пястные связки, *ligg. carpometacarpália dorsália*, и ладонные запястно-пястные связки, *ligg. carpometacarpália palmária.*

Межпястные суставы, *articulatiónes intermetacarpáles.* Суставы образованы прилегающими друг к другу поверхностями оснований II—V пястных костей. Капсула этих суставов общая с капсулой запястно-пястных суставов и укреплена тыльными и ладонными пястными связками, *ligg. metacarpália dorsália et palmária*, которые идут поперечно и соединяют рядом расположенные пястные кости. Имеются также межкостные пястные связки, *ligg. metacarpália interóssea*, лежащие внутри суставов и соединяющие обращенные друг к другу поверхности пястных костей.

В движениях кисти относительно предплечья принимают участие лучезапястный, среднезапястный, запястно-пястные суставы, а также межзапястные и межпястные суставы. Все эти суставы, объединенные единой функцией, клиницисты нередко называют кистевым суставом. Общий объем движений кисти является суммой движений во всех этих суставах. Лучезапястный сустав — это эллипсоидный сустав, в нем возможны движения вокруг фронтальной (сгибание и разгибание кисти) и сагиттальной (отведение и приведение кисти) осей. Среднезапястный сустав, хотя и состоит из двух, как бы соединенных в один шаровидный сустав, по форме напоминает блоковидный сустав вследствие неправильной формы суставных поверхностей. В этом суставе возможно движение только вокруг фронтальной оси — сгибание и разгибание. Объем движений одновременно в лучезапястном и межзапястном суставах при сгибании равен 75—80°, при разгибании — около 45°, при отведении — 15—20°, приведении 30—40°. Круговое движение в этих суставах является результатом сложения последовательных движений вокруг сагиттальной и фронтальной осей. Концы пальцев кисти описывают при этом круг.

Запястно-пястные суставы плоские, укреплены прочными и туго натянутыми связками, имеют крайне незначительную подвижность. В межзапястных и межпястных суставах происходит только небольшое смещение костей относительно друг друга при сгибательных и разгибательных движениях кисти. Прочно соединенные между собой и со II—V пястными костями, кости второго ряда запястья в механическом отношении составляют единое целое — твердую основу кисти. При всех движениях в суставах запястья центром их можно считать головку головчатой кости, а проксимальный ряд костей запястья при этом играет роль костного мениска.

Пястно-фаланговые суставы, *articulatiónes metacarpophalangeáles.* Суставы образованы суставными поверхностями головок пястных костей и основаниями проксимальных фаланг. Суставные поверхности головок округлые, а суставные впадины проксимальных фаланг — эллипсоидные. Суставные капсулы свободны и укреплены по бокам коллатеральными связками, *ligg. collaterália.* С ладонной стороны капсула утолщена за счет пучков волокон ладонных связок, *ligg. palmária.* Кроме того, пястно-фаланговые суставы II—V пальцев укреплены поперечно идущими волокнами, расположенными между головками пястных костей и образующими глубокие поперечные пястные связки, *ligg. metacarpália transvérsa profúnda.*

В пястно-фаланговых суставах возможны движения вокруг двух осей. Вокруг фронтальной оси осуществляются сгибание и разгибание при объеме движения около 90°. Вокруг сагиттальной оси совершаются отведение и приведение пальцев (общий объем движения одного пальца равен 45—50°). В этих суставах возможны также круговые движения.

7 Зак. 3999 М. Р. Сапин

Рис. 90. Рентгенограмма костей и суставов кисти, правой.

1 — radius; 2 — processus styloideus radii; 3 — os scaphoideum; 4 — os trapezium; 5 — os trapezoideum; 6 — os metacarpale I; 7 — os sesamoideum; 8 — phalanx proximalis pollicis; 9 — phalanx distalis pollicis; 10 — phalanx proximalis; 11 — phalanx media; 12 — phalanx distalis; 13 — os metacarpale V; 14 — hamulus ossis hamati; 15 — os capitatum; 16 — os hamatum; 17 — os pisiforme; 18 — os triquetrum; 19 — os lunatum; 20 — processus styloideus ulnae; 21 — ulna.

Рентгеновская суставная щель: I — лучезапястного сустава; II — среднезапястного сустава; III — пястно-фалангового сустава; IV — межфалангового сустава.

Межфаланговые суставы кисти, ***articulatiónes interphalángeales mánus.*** В образовании сустава участвуют головка и основание соседней фаланги. Все суставы построены одинаково и по форме суставных поверхностей являются типичными блоковидными. Капсула каждого сустава свободна, по бокам ее укрепляют коллатеральные связки, *ligg. collaterália.* С ладонной стороны капсула утолщена за счет ладонных связок, *ligg. palmária.* В этих суставах возможны движения только вокруг фронтальной оси — сгибание и разгибание (общий объем движений около 90°).

РЕНТГЕНОАНАТОМИЯ СУСТАВОВ КИСТИ

При рентгеновском исследовании кисти хорошо видны сочленяющиеся кости и рентгеновские суставные щели всех суставов

(рис. 90). Рентгеновская суставная щель лучезапястного сустава расширена у медиального края за счет «прозрачности» для рентгеновского излучения суставного диска у головки локтевой кости. Только гороховидная кость накладывается на трехгранную; остальные кости запястья видны отдельно, вследствие чего суставные щели между ними четко контурируются. Рентгеновские суставные щели пястно-фаланговых, межфаланговых суставов выпуклой стороной направлены дистально.

Вопросы для повторения

1. С какими костями соединяются ключица и лопатка?
2. Назовите особенности строения плечевого сустава, позволяющие выполнять различные движения.
3. В образовании каких суставов участвуют лучевая и локтевая кости?
4. Как построен лучезапястный сустав? Какие связки его укрепляют?
5. Какие особенности строения суставов кисти позволяют противопоставлять I (большой) палец остальным пальцам?

СОЕДИНЕНИЯ КОСТЕЙ НИЖНЕЙ КОНЕЧНОСТИ

СУСТАВЫ ПОЯСА НИЖНЕЙ КОНЕЧНОСТИ

Суставы пояса нижней конечности, ***articulatiónes cínguli mémbri inferióres,*** образуются за счет соединения тазовых костей друг с другом и с крестцом (рис. 91). Задний конец каждой тазовой кости сочленяется с крестцом при помощи парного крестцово-подвздошного сустава, а спереди тазовые кости образуют лобковый симфиз (см. табл. V приложения).

Крестцово-подвздошный сустав (правый и левый), ***articulátio sacroiliaca.*** В образовании сустава участвуют ушковидные суставные поверхности тазовой кости и крестца. Толщина суставного хряща больше на ушковидной поверхности крестца, чем на такой же поверхности тазовой кости. Суставная капсула сильно натянута и очень прочная. Она срастается с надкостницей крестца и тазовой кости и со связками, укрепляющими этот сустав. Спереди капсула укреплена передними крестцово-подвздошными связками, *ligg. sacroiliaca anteriora,* идущими в поперечном и косом направлении. Они тонкие и сращены с капсулой. На задней поверхности сустава расположены межкостные крестцово-подвздошные связки, *ligg. sacroiliáca interóssea,* и задние крестцово-подвздошные связки, *ligg. sacroiliáca posteriora* (рис. 92). Межкостные связки являются самыми прочными связками крестцово-подвздошного сустава. Они срастаются с задней поверх-

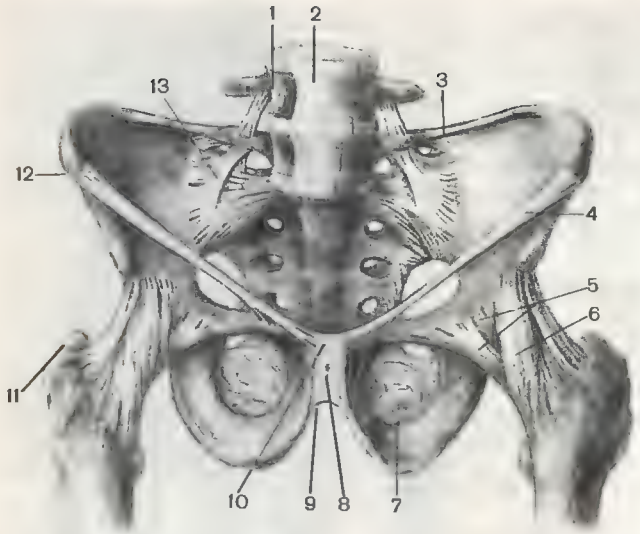

Рис. 91. Связки таза и тазобедренного сустава; вид спереди.

1 — vertebra lumbalis IV; 2 — lig. longitudinale anterius; 3 — lig. iliolumbale; 4 — lig. inguinale; 5 — capsula articularis; 6 — lig. iliofemorale; 7 — membrana obturatoria; 8 — symphisis pubica; 9 — lig. arcuatum pubis; 10 — lig. pubicum superius; 11 — trochanter major; 12 — spina iliaca anterior superior; 13 — lig. sacroiliacum ventrale.

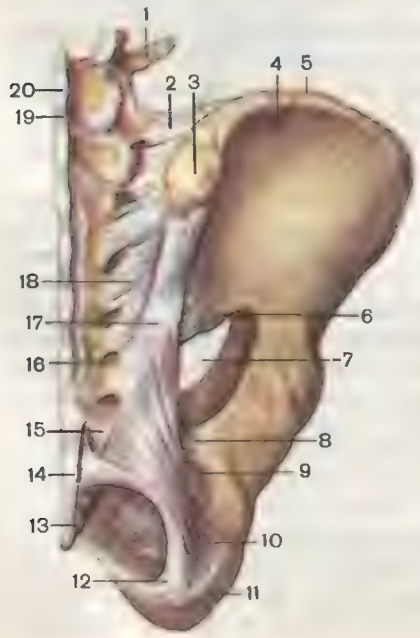

Рис. 92. Связки правой половины таза; вид сзади.

1 — processus transversus vertebrae lumbalis IV; 2 — lig. iliolumbale; 3 — spina iliaca posterior superior; 4 — ala ossis ilium; 5 — crista iliaca; 6 — lig. sacroiliacum ventrale (часть); 7 — for. ischiadicum majus; 8 — lig. sacrospinale; 9 — for. ischiadicum minus; 10 — lig. sacrotuberale; 11 — tuber ischiadicum; 12 — processus falciformis lig. sacrotuberale; 13 — os coccygeum; 14 — lig. sacrococcygeum dorsale superficiale; 15 — lig. sacrococcygeum laterale; 16 — for. sacralia posteriora; 17, 18 — ligg. sacroiliaca posteriora; 19 — lig. interspinale; 20 — processus spinosus vertebrae lumbalis V.

ностью капсулы сустава и заполняют узкую щель между крестцовой и подвздошной бугристостями, прикрепляясь к этим бугристостям. Задние крестцово-подвздошные связки начинаются от верхней и нижней задних подвздошных остей и прикрепляются к латеральному гребню крестца. Они прикрывают сзади межкостные крестцово-подвздошные связки.

Между поперечными отростками двух нижних поясничных позвонков и гребнем подвздошной кости и ее бугристостью натянута подвздошно-поясничная связка, *lig. iliolumbále*. По форме суставных поверхностей крестцово-подвздошной сустав относится к плоским суставам, но вследствие наличия прочных связок и конгруэнтности сочленяющихся поверхностей движение в нем практически невозможно.

Лобковый симфиз, *sýmphisis púbica*. Посредством симфиза соединяются правая и левая кости между собой. Симфиз относится к переходному типу соединений (полусустав). Обращенные друг к другу симфизальные поверхности лобковых костей покрыты хрящом и сращены посредством волокнисто-хрящевой пластинки — межлобкового диска, *discus interpúbicus*. В большинстве случаев внутри хряща имеется ориентированная в сагиттальной плоскости щелевидная полость.

Лобковый симфиз укреплен двумя связками, из которых одна — верхняя лобковая связка, *lig. púbicum supérius*, расположена сверху симфиза и представляет собой толстые поперечно идущие пучки волокон, соединяющие лобковые кости. Другая — дугообразная связка лобка, *lig. arcuátum púbis*, имеет вид фиброзной пластинки шириной до 10 мм, которая прилежит к симфизу снизу и занимает вершину подлобкового угла, *ángulus subpúbicus*, образованного нижними ветвями правой и левой лобковых костей. У женщин подлобковый угол более широкий, чем у мужчин, вершина его более закруглена, ограничивающие его нижние ветви лобковых костей образуют лобковую дугу, *árcus púbis*.

Среди всех соединений костей лобковый симфиз имеет наиболее выраженные половые особенности. У женщин это соединение меньше по высоте и содержит более толстый, чем у мужчин, межлобковый диск. Небольшие движения в лобковом симфизе возможны только у женщин во время родов.

Тазовые кости соединены с крестцом также с помощью связок, расположенных на определенном расстоянии от крестцово-подвздошного сустава. Это прежде всего крестцово-бугорная связка, *lig. sacrotuberále*.

Она начинается с седалищного бугра седалищной кости и, веерообразно расширяясь, прикрепляется к латеральным краям крестца и копчика. Вверху часть волокон этой связки переходит в пучки дорсальной крестцово-подвздошной связки и вместе с последней прикрепляется к нижней задней подвздошной ости. Продолжением крестцово-бугорной связки кпереди и книзу является ее серповидный отросток, *procéssus falci-*

fórmis, прикрепляющийся к ветви седалищной кости. Крестцово-остистая связка, *lig. sacrospinále,* расположена кпереди и сверху от крестцово-бугорной связки. Она начинается от седалищной ости и заканчивается внизу на латеральной части крестца и на боковой поверхности копчика.

Располагаясь между двумя тазовыми костями наподобие клина, крестец замыкает сзади тазовое кольцо, являясь как бы ключом тазового кольца. Сила тяжести туловища не может сместить основание крестца вниз и вперед в крестцово-подвздошных суставах, которые прочно укреплены межкостными крестцово-подвздошными, крестцово-бугорными и крестцово-остистыми связками.

ТАЗ В ЦЕЛОМ

Тазовые кости и крестец, соединяясь с помощью крестцово-подвздошных суставов и лобкового симфиза, образуют **таз,** *pélvis* (см. рис. 92). Таз представляет собой костное кольцо, внутри которого находится полость, содержащая внутренние органы: прямую кишку, мочевой пузырь и др. При участии костей таза происходит также соединение туловища со свободными нижними конечностями. Таз делят на два отдела: верхний и нижний. Верхний отдел — это большой таз, а нижний — малый таз. Большой таз от малого отделяет пограничная линия, которая образована мысом крестца, дугообразной линией подвздошных костей, гребнями лобковых костей и верхними краями лобкового симфиза.

Большой таз, *pélvis májor,* ограничен сзади телом V поясничного позвонка, по бокам — крыльями подвздошных костей. Спереди большой таз костных стенок не имеет. Полость большого таза является нижней частью брюшной полости.

Малый таз, *pélvis minor,* представляет собой суженный книзу костный канал (полость). Верхнее отверстие этого канала — верхняя апертура таза, *apertúra pélvis supérior,* является входом в малый таз и ограничена пограничной линией. Выход из малого таза — нижняя апертура таза, *apertúra pélvis inférior,* ограничена сзади копчиком, по бокам — крестцово-бугорными связками, седалищными буграми, ветвями седалищных костей, нижними ветвями лобковых костей, а спереди — нижними ветвями лобковых костей. Задняя стенка полости малого таза образована тазовой поверхностью крестца и передней поверхностью копчика. Передняя стенка представлена нижними и верхними ветвями лобковых костей и лобковым симфизом. С боков полость малого таза ограничена внутренней поверхностью тазовых костей ниже пограничной линии, крестцово-бугорными и крестцово-остистыми связками. Справа и слева имеются запирательные отверстия, закрытые каждое фиброзной пластинкой — запирательной мембраной, *membrána obturatória,* которая представляет собой собственную связку тазовой кости. Запирательная мембрана, перекидываясь через запирательную борозду, образует отверстие, в котором проходят сосуды и нервы из полости малого таза на бедро.

На боковой стенке малого таза находятся также большое и малое седалищные отверстия. Большое седалищное отверстие, *forámen ischiádicum május,* ограничено крестцово-остистой связкой и большой седалищной вырезкой. Малое седалищное отверстие, *forámen ischiádicum minus,* образовано крестцово-бугорной и крестцово-остистой связками и малой седалищной вырезкой. Через эти отверстия из полости таза в ягодичную область проходят мышцы, сосуды и нервы. Соединенные с помощью лобкового симфиза нижние ветви лобковых костей замыкают тазовое кольцо спереди.

При вертикальном положении тела человека верхняя апертура таза расположена не в горизонтальной плоскости, а наклонена кпереди и вниз, образуя с горизонтальной плоскостью острый угол. У женщин этот угол составляет 55—60°, у мужчин — 50—55°. Степень наклона таза варьирует у одного и того же человека в зависимости от его положения (свободное вертикальное положение тела, «военная» осанка, сидячее положение и т. д.). Так, при сидении этот угол значительно уменьшается, плоскость входа в малый таз расположена почти горизонтально, при вертикальном положении («военная» осанка), он приближается к максимальным величинам.

В строении таза взрослого человека четко выражены половые особенности. Таз у женщин ниже и шире, чем у мужчин. Расстояние между остями и гребнями подвздошных костей у женщин больше, так как крылья подвздошных костей у них более развернуты в стороны. Так, мыс у женщин выступает вперед меньше, чем у мужчин, поэтому верхняя апертура женского таза более округлая, чем мужского. У женщин крестец шире и короче, чем у мужчин, седалищные бугры развернуты в стороны, расстояние между ними больше, чем у мужчин. Угол схождения нижних ветвей лобковых костей у женщин больше 90° (лобковая дуга), а у мужчин он равен 70—75° (подлобковый угол).

Таким образом, полость малого таза у женщин больше, чем у мужчин. Хотя отдельно взятые отличительные признаки мужского и женского таза относительны, но совокупность всех признаков позволяет отличить типичный женский таз от мужского.

Для родового процесса большое значение имеют размеры и форма таза. Знание средних размеров входа и выхода из малого таза необходимо для предсказания течения родов. Прямой размер входа в малый таз — истинная, или гинекологическая, конъюгата, *conjugáta véra, seu conjugáta gynecológica* (рис. 93, 94), равный обычно 11 см, представляет собой расстояние между мысом и наиболее выступающей кзади точкой лобкового симфиза.

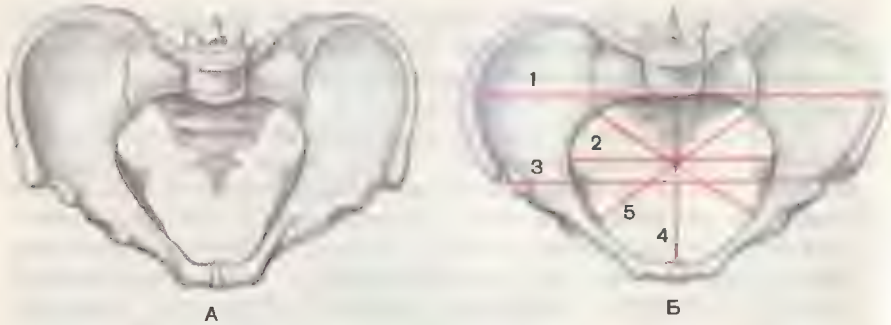

Рис. 93. Таз, *pelvis*, мужской (А) и женский (Б). Указаны линии размеров большого таза и входа в малый таз.

1 — distantia cristarum; 2 — diameter transversa; 3 — distantia spinarum; 4 — conjugata vera; 5 — diameter obliqua.

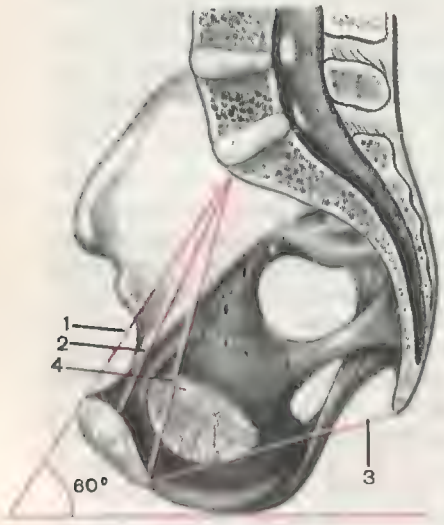

Рис. 94. Размеры женского таза. (Распил в сагиттальной плоскости.)

1 — анатомическая конъюгата; 2 — истинная (гинекологическая) конъюгата; 3 — прямой размер (выхода из таза); 4 — диагональная конъюгата; 60° — угол наклона таза.

Поперечный диаметр, *diámeter transvérsa,* входа в малый таз — это расстояние между наиболее отстоящими точками пограничной линии, отграничивающей малый таз от большого. Этот размер около 13 см. Косой диаметр, *diámeter obliqua,* входа в малый таз равен 12 см. Он является расстоянием между крестцово-подвздошным сочленением, с одной стороны, и подвздошно-лобковым возвышением — с другой.

Прямой размер выхода из полости малого таза равен расстоянию между внутренними краями седалищных бугров (11 см). Практическое значение имеют также размеры большого таза, а именно расстояние между двумя верхними передними подвздошными остями — *distántia spinárum,* которое равно 25—27 см, и расстояние между наиболее удаленными точками крыльев подвздошной кости — *distántia cristárum,* — 28—30 см.

СУСТАВЫ СВОБОДНОЙ НИЖНЕЙ КОНЕЧНОСТИ

Суставы свободной нижней конечности, *articulatiónes mémbri inferióris libéri,* имеют особенности строения. Эти особенности соответствуют функциям суставов: участие в перемещении тела в пространстве, поддержание равновесия. При этом суставы одновременно испытывают нагрузку массы тела.

ТАЗОБЕДРЕННЫЙ СУСТАВ

Тазобедренный сустав, ***articulátio cóxae*** (рис. 95, 96), образован вертлужной впадиной тазовой и головкой бедренной костей. По форме сочленяющихся поверхностей относится к шаровидным (чашеобразным). Со стороны бедренной кости в образовании сустава участвует вся поверхность головки, а со стороны вертлужной впадины — только полулунная поверхность. С краем вертлужной впадины прочно сращено волокнисто-хрящевое образование — вертлужная губа, *lábrum acetabuláre.* В результате суставная поверхность тазовой кости увеличивается. Часть вертлужной губы, перекидываясь через вырезку вертлужной впадины, образует поперечную связку вертлужной впадины, *lig. transvérsum acetábuli.*

Суставная капсула тазобедренного сустава на тазовой кости прикрепляется по окружности вертлужной впадины так, что последняя находится внутри полости сустава. На бедренной кости суставная капсула прикрепляется отступя от головки, причем спереди она прикрепляется вдоль межвертельной линии, а сзади — немного отступя кнутри от межвертельного гребня. Таким образом, значительная часть шейки бедра находится внутри суставной полости. Внутри полости тазобедренного сустава расположена также связка головки бедренной кости, *lig. cápitis fémoris.* С одной стороны она прикрепляется на ямке головки бедренной кости, с другой — к тазовой кости в области вырезки вертлужной впадины и к поперечной связке вертлужной впадины. Связка головки бедренной кости окутана синовиальной мембраной. Последняя изнутри закрывает щель между поперечной связкой и вырезкой вертлужной впадины. В период формирования тазобедренного сустава связка головки бедренной кости удерживает головку бедренной кости у вертлужной впадины.

В толще фиброзной мембраны тазобедренного сустава имеется выраженный пучок волокон, который охватывает шейку бедра в виде петли и прикрепляется к подвздошной кости под нижней передней подвздошной остью. Это круговая зона, *zóna orbiculáris,* являющаяся одной из связок тазобедренного сустава. Снаружи капсула укреплена тремя связками. Подвздошно-бедренная связка, *lig. iliofemorále,* представляет собой самую мощную связку тазобедренного сустава. Ее толщина около 1 см. На подвздошной кости эта связка на

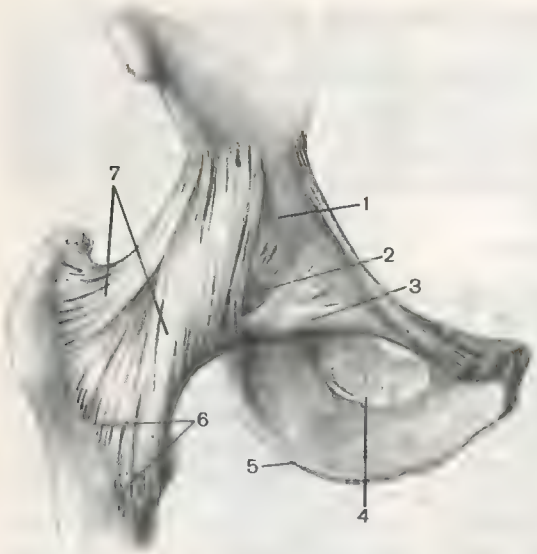

Рис. 95. Связки тазобедренного сустава, правого.

1 — место расположения подвздошно-гребенчатой сумки; 2 — тонкая часть суставной сумки; 3 — lig. pubofemorale; 4 — membrana obturatoria; 5 — tuber ischiadicum; 6 — linea intertrochanterica; 7 — lig. iliofemorale.

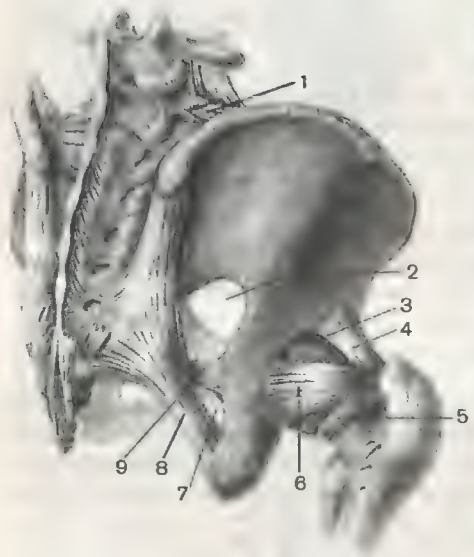

Рис. 96. Соединения костей таза и тазобедренный сустав, правый (суставная капсула частично удалена); вид сзади и сбоку.

1 — lig. iliolumbale; 2 — for. ischiadicum majus; 3 — caput ossis femoris; 4 — lig. iliofemorale; 5 — zona orbicularis; 6 — lig. ischiofemorale; 7 — for. ischiadicum minus; 8 — lig. sacrotuberale; 9 — lig. sacrospinale.

чинается на переднем крае нижней передней подвздошной ости, затем ее волокна спускаются вниз и прикрепляются к межвертельной линии. Лобково-бедренная связка, *lig. pubofemorále,* имеет форму треугольника. Ее широкое основание начинается от верхней ветви лобковой кости и тела подвздошной кости у места сращения его с лобковой костью, а своей узкой частью (вершиной) связка прикреплена у медиального

края межвертельной линии. Седалищно-бедренная связка, *lig. ischiofemorále,* расположена на задней поверхности сустава. Она более тонкая, чем две предыдущие. Начинается от тела седалищной кости, идет почти горизонтально кнаружи и прикрепляется у вертикальной ямки большого вертела. Волокна всех трех связок прочно сращены с фиброзной мембраной капсулы тазобедренного сустава и надежно укрепляют последний.

Вследствие большой глубины вертлужной впадины тазобедренный сустав относится к разновидности шаровидного — чашеобразному суставу, *articulátio cotýlica.* В нем возможны движения вокруг трех осей, однако подвижность в этом суставе меньше, чем в шаровидном (например, в плечевом), поскольку вертлужная впадина с вертлужной губой охватывает головку бедра более чем наполовину. Вокруг фронтальной оси в тазобедренном суставе возможны сгибание и разгибание. При сгибании бедро движется вперед и приближается к передней стенке живота. Наибольшее сгибание (118—121°) возможно при согнутой в коленном суставе голени. Если коленный сустав разогнут, натяжение мышц на задней поверхности бедра тормозит сгибание и угол его равняется 84—87°. При разгибании в тазобедренном суставе бедро движется назад. Это движение сильно тормозится натяжением подвздошно-бедренной связки и поэтому его размах не превышает 13°.

За счет движений вокруг сагиттальной оси в тазобедренном суставе происходит отведение и приведение нижней конечности по отношению к срединной линии (до 80—90°).

Вокруг вертикальной оси в тазобедренном суставе совершается вращение головки бедренной кости (ось вращения проходит через центр головки и середину межмыщелковой ямки). Общая величина вращения 40—50°. В суставе возможно также круговое движение. Движения в тазобедренном суставе ограничивают не только связки, но и сильные мышцы, расположенные вокруг этого сустава.

Таким образом, в связи с особым положением тазобедренного сустава, его участием в передвижении тела в пространстве, важной ролью в статике строение сустава приспособлено для выполнения движений с меньшей амплитудой по сравнению с движениями в плечевом суставе. Тазобедренный сустав укрепляют мощные связки и сильные мышцы, поэтому в нем значительно реже, чем в других суставах, бывают вывихи.

На рентгеновских снимках тазобедренного сустава (рис. 97) головка бедренной кости имеет округлую форму. У ее медиальной поверхности заметно углубление с шероховатыми краями — это ямка головки бедренной кости. Четко определяется также и рентгеновская суставная щель. В норме большой вертел бедренной кости располагается на линии, соединяющей верхнюю переднюю подвздошную ость и седалищный бугор (линия Нелатона — Розера).

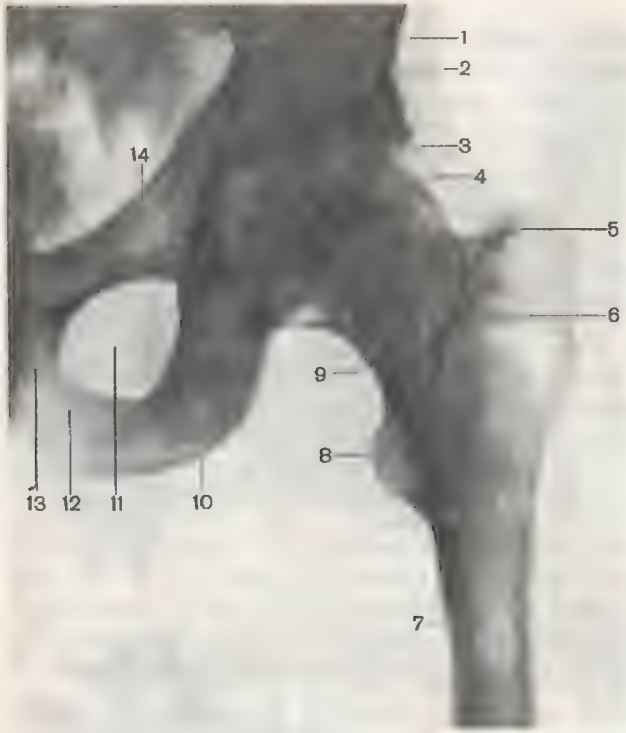

Рис. 97. Рентгенограмма тазобедренного сустава, левого.

1, 2 — os ilium; 3 — рентгеновская суставная щель; 4 — caput femoris; 5 — trochanter major; 6 — crista intertrochanterica; 7 — os femoris; 8 — trochanter minor; 9 — collum ossis femoris; 10 — tuber ischiadicum; 11 — for. obturatum; 12 — ramus ossis ischii; 13 — ramus inferior ossis pubis; 14 — ramus superior ossis pubis.

КОЛЕННЫЙ СУСТАВ

Коленный сустав, *articulátio génus* (рис. 98, 99), — это наиболее крупный сустав тела человека, сложный по строению. В образовании коленного сустава принимают участие три кости: бедренная, большеберцовая и надколенник.

Суставная поверхность на бедренной кости образована медиальным и латеральным мыщелками, имеющими эллипсоидные очертания, и надколенниковой поверхностью на передней поверхности дистального эпифиза бедра. Верхняя суставная поверхность большеберцовой кости представлена двумя овальными углублениями, которые сочленяются с мыщелками бедренной кости. Суставная поверхность надколенника, участвующая в образовании коленного сустава, расположена на его задней поверхности и сочленяется только с надколенниковой поверхностью бедренной кости.

Суставные поверхности большеберцовой кости и бедра до-

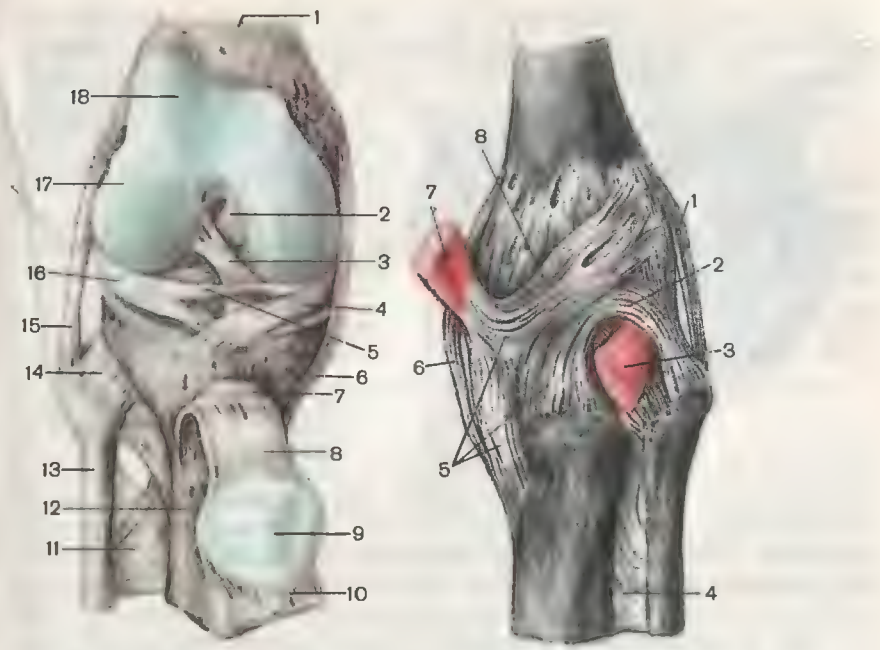

Рис. 98. Коленный сустав, *art. genus*, правый; вид спереди. (Суставная капсула удалена, надколенник с сухожилием четырехглавой мышцы бедра оттянут книзу.)

1 — os femoris; 2 — lig. cruciatum posterius; 3 — lig. cruciatum anterius; 4 — meniscus medialis; 5 — lig. transversum genus; 6 — lig. collaterale tibiale; 7 — bursa infrapatellaris profunda; 8 — lig. patellae; 9 — facies articularis patellae; 10 — tendo m. quadricipitis femoris; 11 — membrana interossea cruris; 12 — tibia; 13 — fibula; 14 — lig. capitis fibulae anterius; 15 — lig. collaterale fibulare; 16 — meniscus lateralis; 17 — condylus lateralis; 18 — facies patellaris.

Рис. 99. Коленный сустав, *art. genus*; вид сзади.

1 — lig. collaterale fibulare; 2 — lig. popliteum arcuatum; 3 — m. popliteus (частично удалена); 4 — membrana interossea cruris; 5 — глубокая гусиная лапка; 6 — lig. collaterale tibiale; 7 — tendo m. semimembranosi; 8 — lig. popliteum obliquum.

полнены внутрисуставными хрящами: медиальным и латеральным менисками (рис. 100). Они увеличивают конгруэнтность сочленяющихся поверхностей. Каждый мениск представляет собой фиброзно-хрящевую пластинку полулунной формы, имеющую на разрезе форму треугольника. Толстый край менисков обращен кнаружи и сращен с капсулой, а истонченный — внутрь сустава. Верхняя поверхность менисков вогнута и соответствует поверхности мыщелков бедренной кости, а нижняя — почти плоская, лежит на верхней суставной поверхности большеберцовой кости.

Медиальный мениск, *meniscus mediális*, узкий, полулунной формы. Латеральный мениск, *meniscus late-*

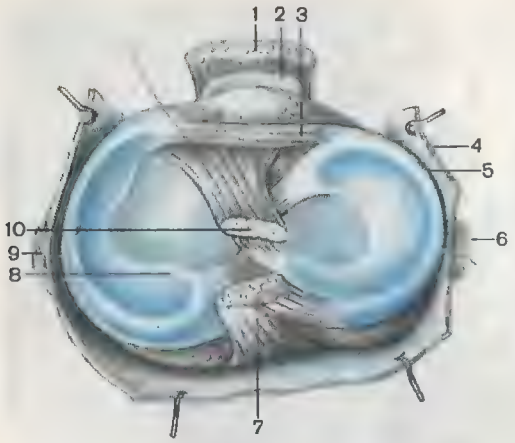

Рис. 100. Коленный сустав, *art. genus*, правый. Видны суставная капсула и крестообразные связки (обрезаны), а также проксимальный эпифиз большеберцовой кости с менисками.

1 — lig. patellare; 2 — bursa infrapatellaris profunda; 3 — lig. transversum genus; 4 — capsula articularis; 5 — meniscus lateralis; 6 — lig. collaterale fibulare (перерезана); 7 — lig. cruciatum posterius; 8 — meniscus medialis; 9 — lig. collaterale tibiale (перерезана); 10 — lig. cruciatum anterius.

rális, более широкий. Его толщина у наружного края достигает 8 мм. Концы менисков прикрепляются к межмыщелковому возвышению с помощью связок. Впереди латеральный и медиальный мениски соединены друг с другом поперечной связкой колена, *lig. transvérsum génus*. Коленный сустав относится к комплексным суставам в связи с наличием в нем менисков. Капсула сустава прикрепляется на бедренной кости, отступя на 1 см и более от края суставной поверхности; на большеберцовой кости и на надколеннике она проходит непосредственно по краю их суставных поверхностей. Капсула коленного сустава тонкая, свободная и очень обширная. Со стороны полости сустава она срастается с наружными краями обоих менисков. Синовиальная мембрана выстилает изнутри фиброзную мембрану капсулы и образует многочисленные складки. Эти складки содержат жировую клетчатку и, вдаваясь в полость сустава, заполняют только часть суставной полости, другая часть остается свободной вследствие неконгруэнтности суставных поверхностей. Наиболее развиты парные крыловидные складки, *plicae aláres*, которые начинаются книзу и по бокам от надколенника, вдаются в полость сустава между бедренной, большеберцовой костями и надколенником. От надколенника книзу, к переднему межмыщелковому полю большеберцовой кости, направляется вертикально расположенная непарная поднадколенниковая синовиальная складка, *plica synoviális infrapatelláris*.

Коленный сустав подкрепляется внутрисуставными и внесуставными связками. Крестообразные связки колена являются внутрисуставными связками, они покрыты синовиальной мембраной. Передняя крестообразая связка, *lig. cruciátum antérius*, начинается от медиальной поверхности латерального мыщелка бедра и прикрепляется к переднему межмыщелковому полю большеберцовой кости. Задняя крестообразная связка, *lig. cruciátum postérius* (см. рис. 99), берет начало на латеральной поверхности медиального мыщелка, идет кзади и книзу и прикрепляется к заднему межмыщелковому полю большеберцовой кости. Синовиальная мембрана капсулы переходит на крестообразные связки с задней стенки полости сустава. Поэтому полость коленного сустава в заднем отделе разделена на латеральную и медиальную части, которые соединяются между собой только спереди. Спереди и снизу границей между правой и левой частями полости коленного сустава является поднадколенниковая синовиальная складка.

Внесуставными связками коленного сустава служат малоберцовая и большеберцовая связки, косая и дугообразная подколенные связки, связка надколенника, медиальная и латеральная поддерживающие связки надколенника (см. рис. 100).

Малоберцовая коллатеральная связка, *lig. collaterále fibuláre*, представляет собой округлый фиброзный тяж толщиной около 5 мм, который начинается от латерального надмыщелка бедренной кости и прикрепляется к латеральной поверхности головки малоберцовой кости. Эта связка отделена от суставной капсулы коленного сустава слоем рыхлой клетчатки. Большеберцовая коллатеральная связка, *lig. collaterále tibiále*, расположена на медиальной поверхности сустава. Связка имеет вид фиброзной пластинки шириной 10—12 мм, сращенной с капсулой, а через нее с медиальным мениском. Вверху связка прикрепляется к медиальному надмыщелку бедренной кости, а внизу — к наиболее выступающей части медиального края большеберцовой кости. Косая подколенная связка, *lig. popliteum obliquum* (см. рис. 99), расположена на задней поверхности капсулы сустава. Фиброзные волокна этой связки начинаются у медиально-заднего края медиального мыщелка большеберцовой кости как продолжение сухожилия полуперепончатой мышцы, направляются по задней поверхности капсулы сустава кверху и кнаружи, где заканчиваются, вплетаясь в капсулу сустава и прикрепляясь к задней поверхности бедренной кости, над ее латеральным мыщелком. Дугообразная подколенная связка, *lig. popliteum arcuátum*, также расположена на задней поверхности капсулы коленного сустава. Она образована дугообразными волокнами, которые начинаются на задней поверхности головки малоберцовой кости и латерального надмыщелка бедра. Волокна этой связки поднимаются вверх, дугообразно изгибаются в медиальную сторону, частично прикрепляются к средней части косой подколенной связки, а затем, спускаясь вниз, прикрепляются к задней поверхности большеберцовой кости. Спереди капсула сустава укреплена сухожилием четырехглавой мышцы бедра (*m. quadríceps fémoris*), в толще которого находится надколенник. Сухожильные волокна этой мышцы подходят к основанию надколенника. Часть волокон сухожилия при-

крепляется к верхнему краю надколенника (основанию надколенника), другие волокна прилежат к передней поверхности надколенника, срастаясь с ним, и прикрепляются к бугристости большеберцовой кости. Этот толстый и широкий фиброзный тяж, расположенный между верхушкой надколенника и бугристостью большеберцовой кости, является связкой надколенника, *lig. patéllae.*

Медиальная и латеральная поддерживающие связки надколенника, *retináculum patellae mediále* и *retináculum patéllae laterále,* представляют собой внутренние и наружные пучки сухожилия четырехглавой мышцы бедра. Часть пучков прикрепляется к надколеннику, а часть направляется вниз и прикрепляется к передней поверхности большеберцовой кости, возле переднего края суставного хряща.

Коленный сустав имеет несколько **синовиальных сумок,** *búrsae synoviáles* (рис. 101). Они расположены между сухожилиями мышц и под сухожилиями у мест их прикрепления к костям. Некоторые из них соединяются с полостью сустава, значительно увеличивая ее. Количество и размеры синовиальных сумок индивидуально варьируют. Основными из них являются следующие: надколенниковая сумка, *búrsa suprapatelláris,* расположенная выше надколенника, между бедренной костью и сухожилием четырехглавой мышцы бедра; глубокая поднадколенниковая сумка, *búrsa infrapatelláris profúnda,* лежащая между связкой надколенника и большеберцовой костью; подколенное углубление, *recéssus subpoplíteus,* находящееся под сухожилием подколенной мышцы. У места прикрепления сухожилия портняжной мышцы имеется подсухожильная сумка портняжной мышцы, *búrsa subtendínea m. sartórii.* Подсухожильные сумки есть и возле других мышц. На передней поверхности коленного сустава, на уровне надколенника, в слое клетчатки расположена подкожная преднадколенниковая сумка, *búrsa subcutánea prepatelláris.*

По форме суставных поверхностей коленный сустав является типичным мыщелком. В нем возможны движения вокруг двух осей: фронтальной и вертикальной (продольной). Вокруг фронтальной оси в коленном суставе происходят сгибание и разгибание с общим объемом движения 140—150°. При сгибании голень образует с бедром угол около 40°. При этом движении происходит расслабление коллатеральных связок. Сгибание тормозят в основном крестообразные связки колена и сухожилие четырехглавой мышцы бедра. Вследствие расслабления коллатеральных связок при сгибании в коленном суставе возможно вращение вокруг вертикальной оси. Общий размах активного вращения в коленном суставе равен в среднем 15°, пассивного — 30—35°. Крестообразные связки тормозят и ограничивают вращение внутрь, а при вращении кнаружи они расслабляются, но это движение ограничивается натяжением коллатеральных

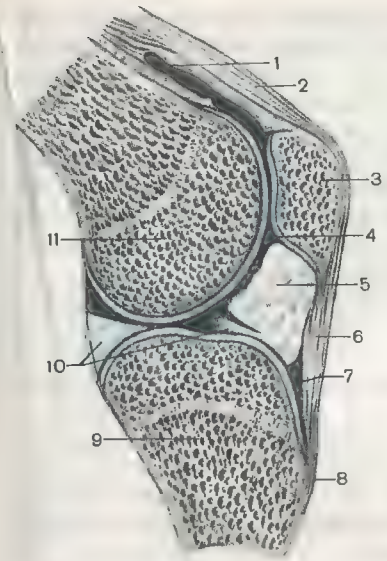

Рис. 101. Коленный сустав, *art. genus.* (Распил в сагиттальной плоскости.)

1 — bursa suprapatellaris; 2 — tendo m. quadricipitis femoris; 3 — patella; 4 — cavitas articulare; 5 — plica alaris; 6 — lig. patellae; 7 — bursa infrapatellaris profunda; 8 — tuberositas tibiae; 9 — tibia; 10 — meniscus lateralis; 11 — femur.

Рис. 102. Рентгенограмма коленного сустава (правого) в разогнутом (А) и согнутом (Б) состоянии.

А — вид спереди: 1 — os femoris; 2 — condylus medialis ossis femoris; 3 — рентгеновская суставная щель коленного сустава; 4 — condylus medialis tibiae; 5 — eminentia intercondylaris; 6 — caput fibulae; 7 — condylus lateralis tibiae; 8 — condylus lateralis ossis femoris; 9 — patella. Б — вид сбоку: 1 — os femoris; 2 — fossa intercondylaris ossis femoris; 3 — condylus medialis tibiae; 4 — caput fibulae; 5 — tibia; 6 — tuberositas tibiae; 7 — condylus medialis ossis femoris; 8 — condylus lateralis ossis femoris; 9 — patella.

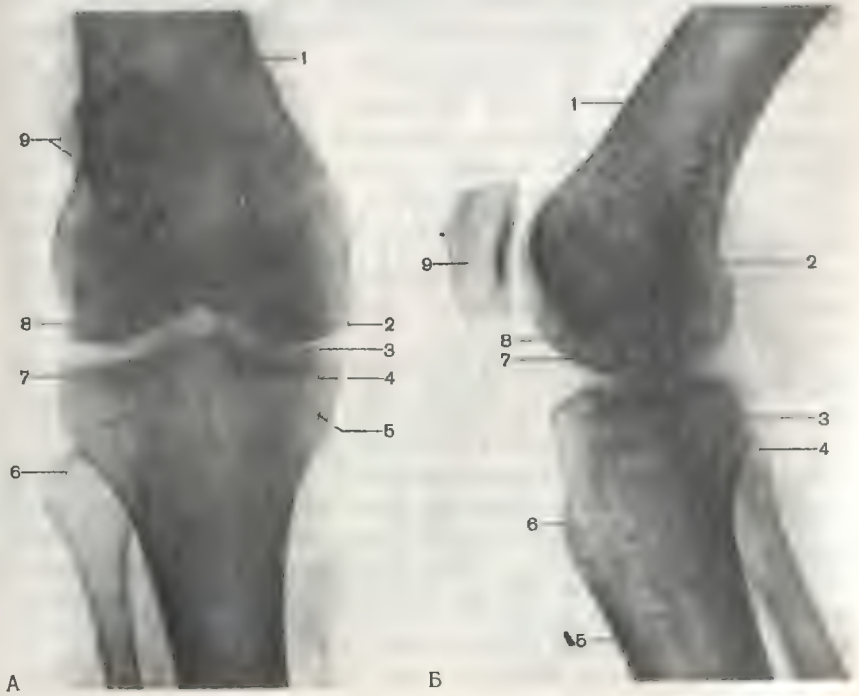

связок. При разгибании в коленном суставе бедро и голень располагаются на одной линии, причем сильно натягиваются крестообразные и коллатеральные связки, а мыщелки бедра плотно упираются в проксимальный эпифиз большеберцовой кости. В таком положении голень и бедро составляют неподвижную опору. Мениски коленного сустава при движениях изменяют свою форму и положение. При сгибании и разгибании по их верхней поверхности перемещаются мыщелки бедренной кости, а при вращении мениски вместе с бедренной костью скользят по суставной поверхности большеберцовой кости.

На рентгенограммах коленного сустава вследствие наличия менисков рентгеновская суставная щель имеет большую высоту (рис. 102). Примерно в средней части суставная щель изогнута над межмыщелковым возвышением большеберцовой кости. Четко видны на снимках не только бедренная и большеберцовая кости, но и надколенник. Последний наслаивается на дистальный эпифиз бедренной кости. Между медиальным и латеральным мыщелками на снимке более светлый участок, соответствующий межмыщелковой ямке. Мениски видны только при специальном исследовании.

СОЕДИНЕНИЯ КОСТЕЙ ГОЛЕНИ

Кости голени, *tíbia* и *fíbula,* соединяются между собой с помощью **прерывных** и **непрерывных соединений.**

Межберцовый сустав, *articulátio tibiofibuláris.* Сустав представляет собой сочленение суставной поверхности головки малоберцовой кости с малоберцовой суставной поверхностью большеберцовой кости. Обе суставные поверхности плоские, по их краю прикрепляется туго натянутая суставная капсула. Суставная полость иногда сообщается с полостью коленного сустава. Спереди капсула укреплена передней связкой головки малоберцовой кости, *lig. cápitis fíbulae antérius,* а сзади — задней связкой головки малоберцовой кости, *lig. cápitis fíbulae postérius.* Межберцовый сустав — это прерывное соединение. Движения в этом суставе ограничены.

Межберцовый синдесмоз (сустав), *sýndesmosis (articulátio) tibiofibuláris* (рис. 103). Это непрерывное соединение, образованное малоберцовой вырезкой дистального эпифиза большеберцовой кости и шероховатой поверхностью основания латеральной лодыжки. В этот синдесмоз часто впячивается синовиальная мембрана голеностопного сустава. В таких случаях он является **нижним межберцовым суставом, *articulátio tibiofibuláris (inférior).*** Между соединяющимися поверхностями дистальных эпифизов большеберцовой и малоберцовой костей находится большое количество коротких соединительных волокон. Спереди и сзади это соединение подкреплено передней и задней межберцовыми связками, *ligg. tibiofibulária antérius et postérius.* Они расположены между латеральной лодыжкой и большеберцовой костью. В этом соединении движения практически отсутствуют.

Межкостная перепонка голени, *membrána interóssea crúris.* Она натянута между межкостными краями большеберцовой и малоберцовой костей; более толстая, чем межкостная перепонка предплечья. В верхней и нижней частях перепонки имеются отверстия для прохождения сосудов и нервов.

Почти полное отсутствие движений между большеберцовой и малоберцовой костями связано с опорной функцией голени и участием малоберцовой кости в образовании голеностопного сустава.

СОЕДИНЕНИЯ КОСТЕЙ СТОПЫ

Кости стопы сочленяются с костями голени и между собой, образуя сложные по строению и функции суставы. Все суставы стопы можно разделить на четыре большие группы: 1) сочленения стопы с голенью; 2) сочленения костей предплюсны; 3) сочленения костей предплюсны и плюсны; 4) сочленения костей пальцев.

Голеностопный (надтаранный) **сустав, *articulàtio talocrurális*** (рис. 104, 105; см. рис. 103). Это типичный блоковидный сустав. Он образован суставными поверхностями обеих костей голени и таранной кости. На большеберцовой кости — это нижняя суставная поверхность, сочленяющаяся с блоком таранной кости, и суставная поверхность медиальной лодыжки, сочленяющаяся с медиальной лодыжковой поверхностью блока таранной кости. На малоберцовой кости — это суставная поверхность латеральной лодыжки, сочленяющаяся с латеральной лодыжковой поверхностью таранной кости. Соединенные вместе большеберцовая и малоберцовая кости наподобие вилки охватывают блок таранной кости. Суставная капсула имеет форму короткой манжетки, которая на передней поверхности костей голени и на таранной кости прикрепляется на 5—8 мм кпереди от суставного хряща, а сзади и сбоков — по линии суставного хряща. По бокам сустава капсула прочная и толстая, спереди и сзади — тонкая и рыхлая, образует складки.

Связки, укрепляющие сустав, располагаются на боковых поверхностях сустава. Медиальная (дельтовидная) связка, *lig. mediále (deltoídeum)* (см. рис. 104, 105), располагаясь на медиальной поверхности сустава, имеет форму расходящейся книзу широкой фиброзной пластинки. Эта толстая и прочная связка начинается на медиальной лодыжке, спускается вниз и прикрепляется своим расширенным концом к ладьевидной, таранной и пяточной костям. В ней выделяются четыре части: большеберцово-ладьевидная часть, *pars tibionaviculáris;* большеберцово-пяточная часть, *pars tibiocalcánea;* передняя и задняя боль-

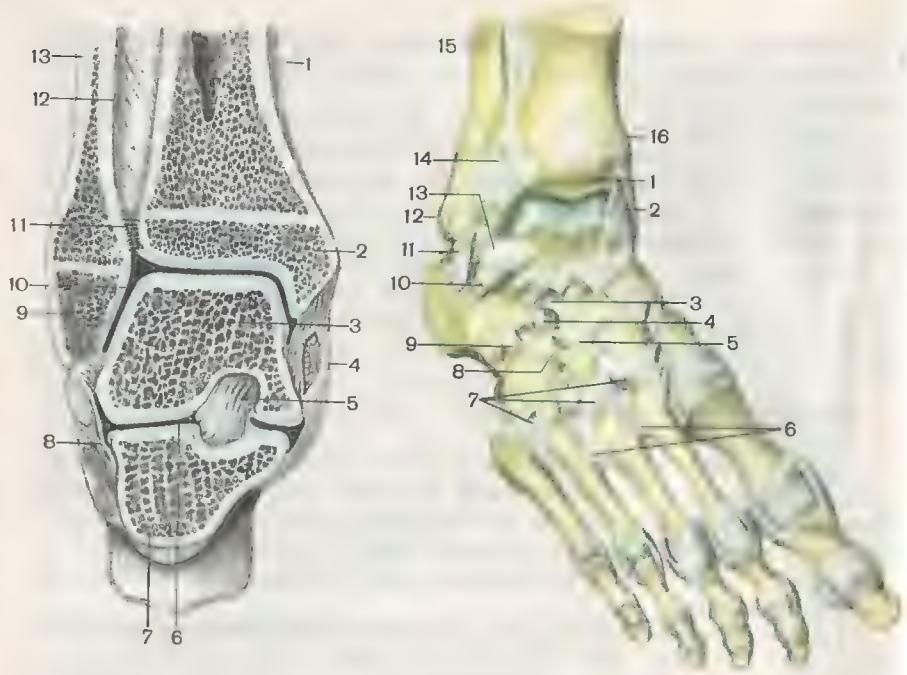

Рис. 103. Голеностопный сустав, *art. talocruralis*, и таранно-пяточно-ладьевидный сустав, *art. talocalcaneonavicularis*. (Распил во фронтальной плоскости.)

1 — tibia; 2 — malleolus medialis; 3 — talus; 4 — pars tibiocalcanea lig. mediale (deltoideum); 5 — lig. talocalcaneum interosseum; 6 — articulatio subtalaris; 7 — calcaneus; 8 — capsula articularis; 9 — malleolus lateralis; 10 — articulatio talocruralis; 11 — syndesmosis [articulatio] tibiofibularis; 12 — membrana interossea cruris; 13 — fibula.

Рис. 104. Связки и суставы стопы, правой.

1 — tibia; 2 — lig. mediale (deltoideum); 3 — lig. calcaneonaviculare; 4 — lig. calcaneocuboideum; 5 — ligg. cuneonavicularia dorsalia; 6 — ligg. metatarsalia interossea; 7 — ligg. tarsometatarsalia dorsalis; 8 — lig. cuneocuboideum dorsale; 9 — lig. calcaneocuboideum dorsale; 10 — lig. talocalcaneum laterale; 11 — lig. calcaneofibulare; 12 — malleolus lateralis; 13 — lig. talofibulare anterius; 14 — lig. tibiofibulare anterius; 15 — membrana interossea cruris; 16 — malleolus mediales.

шеберцово-таранная части, *pártes tibiotaláres antérior et postérior*. С латеральной стороны сустава капсула укреплена тремя связками. Передняя таранно-малоберцовая связка, *lig. talofibuláre antérius*, тонкая, короткая, имеет форму четырехугольника. Она проходит почти горизонтально, прикрепляется к наружной поверхности латеральной лодыжки и к шейке таранной кости. Задняя таранно-малоберцовая связка, *lig. talofibuláre postérius*, расположена на заднелатеральной поверхности сустава.

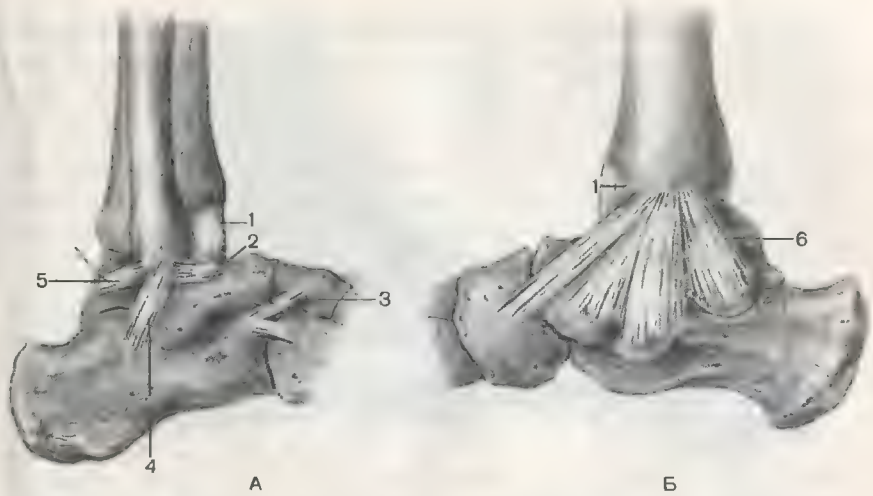

Рис. 105. Связки голеностопного сустава, правого (полусхематично).

А — вид снаружи. Б — вид изнутри. 1 — capsula articularis; 2 — lig. talofibulare anterius; 3 — lig. bifurcatum; 4 — lig. calcaneofibulare; 5 — lig. talofibulare posterius; 6 — lig. mediale (deltoideum)

Начинается от латеральной лодыжки, направляется кзади и прикрепляется к заднему отростку таранной кости. Пяточно-малоберцовая связка, *lig. calcaneofibuláre*, начинается от латеральной лодыжки, идет вниз и заканчивается на наружной поверхности пяточной кости.

В голеностопном (надтаранном) суставе возможно движение вокруг фронтальной оси — сгибание (подошвенное сгибание) и разгибание (тыльное сгибание). Общий размах движения равен 60—70°. При подошвенном сгибании возможны небольшие движения в стороны, так как при этом самый узкий участок блока таранной кости входит в самую широкую часть между лодыжками костей голени.

Соединения костей предплюсны представлены следующими суставами: подтаранным, таранно-пяточно-ладьевидным, пяточно-кубовидным, поперечным суставом предплюсны, клиноладьевидным, предплюсно-плюсневыми (рис. 106).

Таранно-пяточно-ладьевидный сустав, *articulátio talocalcaneonaviculáris*. К этому суставу относятся два сустава, имеющие самостоятельные капсулы и отдельные суставные полости. Первый из них образован сочленением задней пяточной суставной поверхности, расположенной на нижней поверхности таранной кости, и задней таранной суставной поверхностью, находящейся на верхней поверхности пяточной кости. Суставные поверхности конгруэнтны, суставная капсула тонкая и свободная. Он выделяется как **подтаранный сустав,** *articulátio subtaláris*

Второй сустав образован сочленением головки таранной кос-

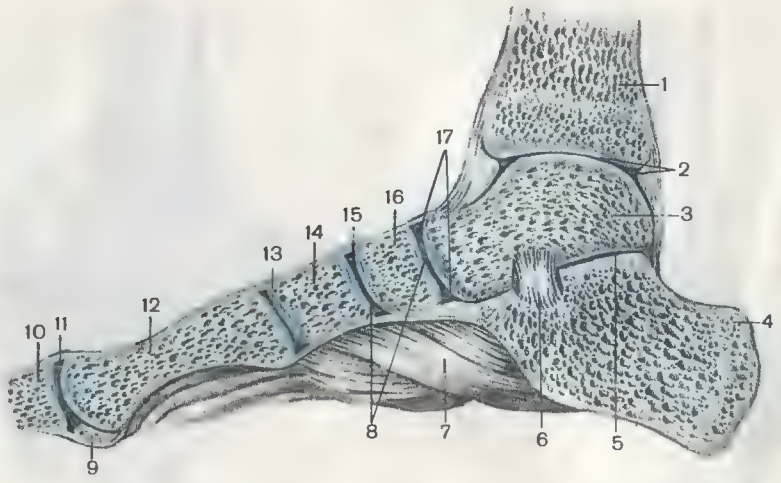

Рис. 106. Суставы стопы, *art. pedis*, правой (сагиттальный распил).

1 — tibia; 2 — art. talocruralis; 3 — talus; 4 — calcaneus; 5 — art. subtalaris; 6 — lig. talocalcaneum interosseum; 7 — lig. plantare longum; 8 — cartilago articularis; 9 — os sesamoideum; 10 — phalanx proximalis; 11 — art. metatarsophalangealis; 12 — os metatarsale I; 13 — art. tarsometatarsalis; 14 — os cuneiforme mediale; 15 — art. cuneonavicularis; 16 — os naviculare; 17 — art. talocalcaneonavicularis.

ти с ладьевидной костью спереди (таранно-ладьевидный сустав) и пяточной костью снизу. При этом передняя таранная суставная поверхность пяточной кости дополняется подошвенной пяточно-ладьевидной связкой, *lig. calcaneonaviculáre plantáre,* которая представляет собой фиброзный тяж толщиной 0,5 см. Эта связка натянута между нижнемедиальным краем таранной опоры пяточной кости и нижней поверхностью ладьевидной кости. Она поддерживает головку таранной кости. В том месте, где связка соприкасается с головкой таранной кости, в толще связки находится волокнистый хрящ. Суставная капсула прикрепляется по краю суставных поверхностей, образуя одну суставную полость.

Таранно-пяточно-ладьевидный сустав подкреплен связками. Межкостная таранно-пяточная связка, *lig. talocalcanéum interósseum,* расположена в пазухе предплюсны и соединяет обращенные друг к другу поверхности борозд пяточной и таранной костей. Эта связка очень прочная, туго натянута между сочленяющимися костями.

Таранно-ладьевидная связка, *lig. talonaviculáre,* укрепляет сустав сверху и соединяет тыльную поверхность шейки таранной кости и ладьевидную кость.

По форме суставных поверхностей таранно-пяточно-ладьевидный сустав можно отнести к шаровидным, однако движение в нем возможно только вокруг сагиттальной оси, которая проходит через медиальную часть головки таранной кости и выходит из латеральной поверхности пяточной кости. Движение в этом суставе осуществляется одновременно в обоих его частях, т. е. оба сустава функционируют вместе как комбинированный сустав. Объем движения в этих суставах ограничен вследствие несовпадения центров их осей движений, небольшой разности площади суставных поверхностей и наличия туго натянутых связок. Движение в таком комбинированном суставе осуществляется вокруг сагиттальной оси — приведение и отведение. Таранная кость при этом остается неподвижной, а вместе с пяточной и ладьевидной костями совершает движение вся стопа. При приведении (вращение кнаружи) приподнимается медиальный край стопы, а тыльная ее поверхность поворачивается в латеральную сторону (супинация). При отведении (вращение внутрь) латеральный край стопы приподнимается, а ее тыльная поверхность поворачивается в медиальную сторону (пронация). Общий объем движений вокруг сагиттальной оси не превышает 55°.

У ребенка (особенно первого года жизни) стопа находится в супинированном положении, поэтому при ходьбе ребенок ставит стопу не на всю подошву, а на ее латеральный край. С возрастом происходит пронирование стопы (опускание ее медиального края).

Пяточно-кубовидный сустав, *articulátio calcaneocuboídea.* Сустав образован обращенными друг к другу суставными поверхностями пяточной и кубовидной костей. Суставные поверхности отличаются большой конгруэнтностью. Форма сустава седловидная. Суставная капсула с медиальной стороны толстая и туго натянута, с латеральной она тоньше и свободнее. Суставная полость изолирована, только в редких случаях сообщается с полостью таранно-пяточно-ладьевидного сустава.

С подошвенной стороны капсула укреплена прочными связками: короткой прочной подошвенной пяточно-кубовидной связкой, *lig. calcaneocuboídeum plantáre,* и длинной подошвенной связкой, *lig. plantáre lóngum,* которая является самой мощной связкой стопы. Начинается эта связка на нижней поверхности пяточной кости и, веерообразно расширяясь кпереди, прикрепляется к основаниям II—V плюсневых костей. Перекидываясь через кубовидную кость (через борозду сухожилия малоберцовой мышцы), она превращает борозду в канал. Движения в суставе ограничены. Возможно лишь небольшое вращение вокруг переднезадней оси, которое дополняет движения в таранно-пяточно-ладьевидном суставе.

Из практических соображений пяточно-кубовидный сустав и таранно-ладьевидный сустав (часть таранно-пяточно-ладьевидного сустава) рассматривают как единый **поперечный сустав предплюсны, *articulátio társi transvérsa*** (шопаров сустав). Суставные полости этих двух суставов ориентированы так, что

образуют S-образную линию, идущую поперек длинной оси стопы. Кроме связок, укрепляющих каждый сустав в отдельности, имеется общая для этих двух суставов связка — раздвоенная связка, *lig. bifurcátum*. Она начинается на верхнем крае пяточной кости и делится на две связки: пяточно-ладьевидную, *lig. calcaneonaviculáre*, и пяточно-кубовидную, *lig. calcaneocuboídeum*. Пяточно-ладьевидная связка прикрепляется на заднелатеральном крае ладьевидной кости, а пяточно-кубовидная — на тыльной поверхности кубовидной кости. При рассечении раздвоенной связки поперечный сустав предплюсны легко расчленяется. В связи с этим раздвоенную связку называют «ключом» шопарова сустава.

Клиноладьевидный сустав, *articulátio cuneonaviculáris*. Это плоский сустав, соединяет три клиновидные кости с ладьевидной костью. Капсула сустава прикрепляется по краю суставных хрящей сочленяющихся поверхностей. Укрепляют сустав тыльные и подошвенные клиноладьевидные связки, *ligg. cuneonaviculária dorsália et plantária*, межкостные межклиновидные связки, *ligg. intercuneifórmia interóssea*, а также тыльные и подошвенные межклиновидные связки, *ligg. intercuneifórmia dorsália et plantária*. Суставная щель клиноладьевидного сустава продолжается между клиновидными костями, иногда она посредством этих выпячиваний сообщается с полостью предплюсне-плюсневых суставов.

Предплюсне-плюсневые суставы, *articulatiónes tarsometatarsales* (Лисфранка сустав). Это плоские суставы, движения в них минимальны. Образованы кубовидной и клиновидными костями и основаниями плюсневых костей. Представлены тремя изолированными суставами. Один из них — это сочленение медиальной клиновидной и I плюсневой костей, другой — сочленение II и III плюсневых костей с промежуточной и латеральной клиновидными костями; третий — сочленение кубовидной кости с IV и V плюсневыми костями. Капсулы суставов укреплены тыльными и подошвенными предплюсне-плюсневыми связками, *ligg. tarsometatarsália dorsália et plantária*. Между клиновидными и плюсневыми костями располагаются также межкостные и клиноплюсневые связки, *ligg. cuneometatársalia interóssea*. Медиальная из этих связок, натянутая между медиальной клиновидной костью и II плюсневой костью, ввиду ее особого практического значения называется ключом сустава Лисфранка.

Межплюсневые суставы, *articulatiónes intermetatarsáles*. Их образуют обращенные друг к другу поверхности оснований плюсневых костей. Суставные капсулы укреплены тыльными и подошвенными плюсневыми связками, *ligg. metatarsália dorsália et plantária*, которые расположены поперечно. Межкостные плюсневые связки, *ligg. metatarsália interóssea*, находятся между обращенными друг к другу

поверхностями плюсневых костей. Движения в этих суставах ограничены.

Плюснефаланговые суставы, *articulatiónes metatarsophalangeáles*. Сустав образован головками плюсневых костей и основаниями проксимальных фаланг пальцев. Сочленяющиеся суставные поверхности головок шаровидные, слегка сплюснутые в поперечном направлении. Соответственно этому суставные ямки фаланг имеют форму овальных ямок. Капсула этих суставов очень тонкая и свободная. С латеральной и медиальной сторон суставы подкрепляются коллатеральными связками, *ligg. collaterália*. Латеральные более толстые и прочные. Снизу суставы укрепляют подошвенные связки, *ligg. plantária*. Глубокая поперечная плюсневая связка, *lig. metatarsále transvérsum profúndum*, представляет собой фиброзный тяж, идущий поперечно от головки I до головки V плюсневой кости. Эта связка срастается с капсулами плюснефаланговых суставов и соединяет головки всех плюсневых костей. В суставах возможны сгибание и разгибание, а также небольшое отведение и приведение. Общий размах движений (сгибание и разгибание) в среднем равен 90°. Разгибание (тыльное сгибание) значительно больше, чем в аналогичных движениях кисти.

Межфаланговые суставы стопы, *articulatiónes interphalangeáles pédis*. По форме и функции сходны с аналогичными суставами кисти. Относятся к блоковидным суставам, которые по бокам укреплены коллатеральными связками, *ligg. collaterália*, а также имеют подошвенные связки, *ligg. plantária*.

СТОПА КАК ЦЕЛОЕ

Кости стопы обладают значительно меньшей подвижностью, чем кости кисти, так как стопа утратила свойства хватательного органа и все ее механизмы приспособлены для выполнения функции опоры тела. Двенадцать костей стопы: *os cuboídeum, os tálus, os naviculáre, óssa cuneifórmia mediáles, intermédium et laterále, os cuboídeum, ossa metatarsália* (I—V) — соединены между собой в «тугие» суставы и служат твердой основой стопы. Сочленяясь, кости стопы образуют выпуклые кверху дуги (своды), ориентированные в продольном и поперечном направлениях. Благодаря сводчатому строению стопа опирается не всей подошвенной поверхностью, а имеет постоянные три точки опоры: пяточный бугор сзади и головки I и V плюсневых костей спереди.

Можно выделить **пять продольных сводов** (рис. 107) и **поперечный** (рис. 108) **свод** стопы. Все продольные своды стопы начинаются в одной точке — это бугор пяточной кости. Отсюда линии (дуги) сводов направляются вперед и проходят вдоль плюсневых костей. Следовательно, в состав каждого свода входит одна плюсневая кость и часть костей предплюсны, расположенных между данной плюсневой костью и пяточным бугром.

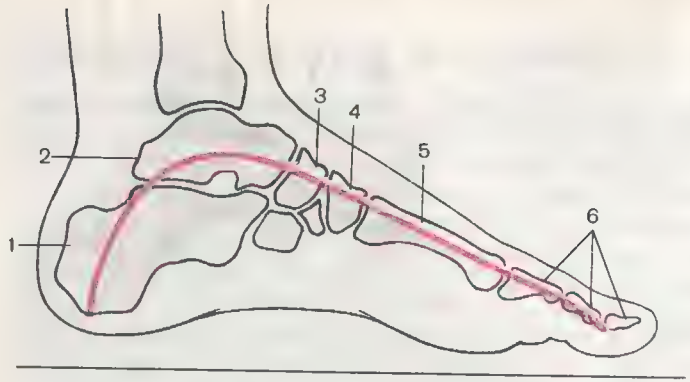

Рис. 107. Продольный распил стопы (схема). Направление продольного свода стопы указано красной линией.

1 — calcaneus; 2 — talus; 3 — os naviculare; 4 — os cuneiforme intermedium; 5 — os metatarsi II; 6 — phalanges digiti II.

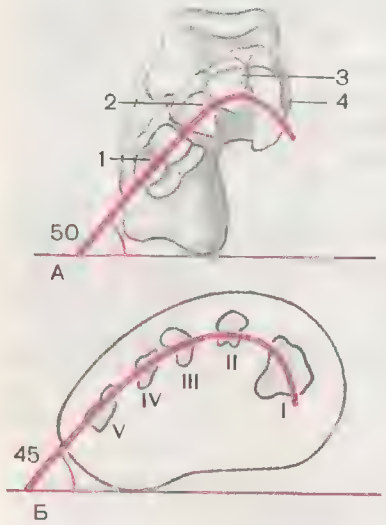

Рис. 108. Поперечный распил стопы (области предплюсны и плюсны) (схема). Направление поперечного свода указано красной линией.

А — распил через плюсневые суставы: 1 — os cuboideum; 2, 3, 4 — ossa cuneiforme. Б — распил через I—V плюсневые кости: 50° и 45° — углы наклона дуги поперечного свода стопы по отношению к горизонтальной плоскости.

Так, первый свод стопы (медиальный) образован I плюсневой, медиальной клиновидной костями, медиальной частью ладьевидной, таранной и пяточной костями. Наиболее длинным и высоким является второй продольный свод, а наиболее низким и коротким — пятый. В поперечном направлении все пять сводов имеют неодинаковую высоту. В результате на уровне наиболее высоких точек формируется дугообразно изогнутый поперечный свод стопы. Своды стопы удерживаются формой образующих их костей, связками (пассивные «затяжки» сводов стопы) и мышцами (активные «затяжки»).

Для укрепления продольного свода стопы в качестве пассивных «затяжек» большое значение имеют подошвенные связки: длинная и пяточно-ладьевидная, а также подошвенный апоневроз. Поперечный свод стопы удерживается поперечно расположенными связками подошвы: глубокой поперечной плюсневой, межкостными плюсневыми и др.

Мышцы голени и стопы также способствуют удержанию (укреплению) сводов стопы. Продольно расположенные мышцы и их сухожилия, прикрепляющиеся к фалангам пальцев, укорачивают стопу и тем самым способствуют «затяжке» ее продольных сводов, а поперечно лежащие мышцы и идущее в поперечном направлении сухожилие длинной малоберцовой мышцы суживают стопу, укрепляют ее поперечный свод.

При расслаблении активных и пассивных «затяжек» своды стопы опускаются, стопа уплощается, развивается плоскостопие.

Благодаря сводчатому строению стопы тяжесть тела равномерно распределяется на всю стопу, уменьшаются сотрясения тела при ходьбе, беге, прыжках, так как ее своды выполняют роль амортизаторов. Своды также способствуют приспособлению стопы к ходьбе и бегу по неровной поверхности.

Вопросы для повторения

1. Почему крестец называют «ключом» тазового кольца? Какие виды соединений с тазовыми костями он образует?
2. Назовите размеры большого и малого таза. Какое практическое значение придается этим размерам?
3. Чем отличается (по своему строению) тазобедренный сустав от плечевого?
4. Какие связки укрепляют коленный сустав? Где они располагаются и как влияют на движения в этом суставе?
5. Какой сустав называют надтаранным? Как он построен?
6. Какой сустав называют поперечным суставом стопы? Какая связка служит «ключом» этого сустава?
7. Назовите своды стопы. Какие образования служат пассивными и активными «затяжками» этих сводов?

РАЗВИТИЕ СОЕДИНЕНИЙ КОСТЕЙ В ФИЛО- И ОНТОГЕНЕЗЕ

У низших (живущих в воде) позвоночных отдельные части скелета соединялись при помощи непрерывных соединений — сращений костей посредством фиброзной, хрящевой или костной ткани. Но эти соединения мало подвижны или неподвижны. С выходом животных на сушу движения их усложняются, в связи с чем в тканях, соединяющих кости, появляются полости, обеспечивающие бóльшую подвижность костных рычагов. Животные приобрели возможность производить движения с бóльшим размахом и разнообразием, необходимым для передвижения на суше. Наряду с суставами формируются также переходные формы соединений (симфизы, или полусуставы), которые характеризуются тем, что в непрерывном соединении костей появляются первые признаки сустава — щели.

У человека вначале все соединения костей формируются как непрерывные, а в дальнейшем из них образуются прерывные соединения — суставы. Это является отражением процесса филогенетического развития соединений костей. Хрящевые закладки костей вначале соединены друг с другом сплошной прослойкой мезенхимы — эмбриональной соединительной ткани.

Дальнейшее формирование соединений костей идет различно в зависимости от вида образующегося впоследствии соединения. В случае образования непрерывных соединений наблюдаются постепенное сближение соединяющихся костей и уменьшение толщины мезенхимной прослойки между ними. Затем этот слой замещается фиброзной или хрящевой тканью.

При развитии синовиальных соединений (суставов) в мезенхимной прослойке на 6-й неделе эмбрионального развития образуется щель. Появление суставной щели связано с натяжением, которое оказывают мышечные закладки на суставные концы сочленяющихся костей. За счет мезенхимы, прилежащей к будущей кости, образуется суставной хрящ. Очень рано из мезенхимы, окружающей будущий состав, формируются капсула и связки сустава. Образование связок начинается, когда еще нет суставной щели. Глубокий слой первичной капсулы сустава образует синовиальную мембрану. В местах развития коленного, грудиноключичного и других суставов появляются две суставные щели, а слой мезенхимы между ними превращается в суставной диск. Хрящевая суставная губа формируется из внутрисуставного хряща, у которого резорбируется его центральная часть, а периферические отделы прирастают к краю суставной поверхности кости.

При образовании симфизов (полусуставы) из мезенхимной прослойки между соединяющимися костями образуется хрящевая прослойка значительной толщины. В толще этого хряща, на месте среднего слоя, появляется небольших размеров щель.

Возрастные особенности суставов

Суставные капсулы суставов новорожденного туго натянуты, а большинство связок отличается недостаточной дифференцировкой образующих их рыхлорасположенных волокон. Наиболее интенсивно происходит развитие суставов в возрасте до 2—3 лет в связи с нарастанием двигательной активности ребенка. У детей 3—8 лет размах движений во всех суставах увеличивается, одновременно ускоряется процесс коллагенизации суставной капсулы, связок. В период с 9 и по 12—14 лет процесс перестройки суставного хряща замедляется. Формирование суставных поверхностей, капсулы и связок завершается в основном в 13—16 лет.

Позвоночник. У новорожденного межпозвоночные диски имеют большие размеры, лучше выражены суставные отростки позвонков, тогда как тела позвонков, поперечные и остистые отростки развиты относительно слабо. Хрящевой слой, покрывающий верхнюю и нижнюю поверхности межпозвоночных дисков, у детей толще, чем у взрослых. Фиброзное кольцо хорошо развито, четко отграничено от студенистого ядра.

Особенностью межпозвоночных дисков является их обильное кровоснабжение. Артериолы, проникающие в межпозвоночные диски, анастомозируют между собой в толще диска, а по его периферии — с артериолами надкостницы. Окостенения краевой зоны позвонков в подростковом и юношеском возрастах ведет к регрессу кровеносных сосудов межпозвоночного диска.

В пожилом и старческом возрастах межпозвоночный диск теряет свою эластичность (иногда это наблюдается в возрасте 30—35 лет). После 30 лет происходит окостенение студенистого ядра в грудном отделе позвоночника, причем вдвое чаще это наблюдается после 60 лет. К 50 годам студенистое ядро уменьшается в размерах. Внутренняя часть фиброзного кольца, окружающая его, никогда не окостеневает, в остальной части кольца встречаются очаги окостенения у людей пожилого и старческого возраста. У стариков можно также наблюдать появление очагов обызвествления в передней продольной связке, в месте ее сращения с краем позвонка.

Кривизны позвоночника у новорожденных едва намечаются. После рождения, когда ребенок начинает держать головку, появляются шейный лордоз и грудной кифоз. Поясничный лордоз намечается, когда ребенок начинает сидеть, и значительно усиливается, когда ребенок начинает ходить. К 7 годам шейный лордоз и грудной кифоз сформированы отчетливо. Формирование поясничного лордоза заканчивается несколько позже — к периоду полового созревания.

Грудная клетка. У новорожденного грудная клетка колоколообразная, подгрудинный угол равен 90—95°. Вследствие почти горизонтального расположения ребер верхняя апертура грудной клетки находится в горизонтальной плоскости, а яремная вырезка грудины проецируется на уровне I грудного позвонка. В грудном возрасте межреберные промежутки становятся шире вследствие опускания ребер. Величина подгрудинного угла уменьшается до 85—90°. К концу периода раннего детства переднезадний и поперечный размеры грудной клетки становятся одинаковыми, увеличивается угол наклона ребер Подгрудинный угол уменьшается до 60—70°. Яремная вырезка грудины проецируется на уровне II грудного позвонка. Только к концу периода первого детства поперечный размер грудной клетки преобладает над переднезадним. В подростковом возрасте происходит окончательное формирование грудной клетки, уровень яремной вырезки соответствует уровню III грудного позвонка. Окостенение реберных хрящей в пожилом и старческом возрастах приводит к уменьшению упругости и амплитуды движений грудной клетки. Форма ее становится более плоской, вертикальный размер увеличивается.

Плечевой сустав. Суставная впадина лопатки у новорожденного плоская, овальная, суставная губа невысокая. Суставная капсула натянута, срастается с короткой и хорошо развитой клювовидно-плечевой связкой. В период первого детства суставная впадина приобретает форму, типичную для взрослого человека. Суставная капсула становится более свободной, клювовидно-плечевая связка удлиняется.

Локтевой сустав. У новорожденного локтевая и лучевая коллатеральные связки связаны с фиброзными волокнами туго натянутой суставной капсулы.

Кольцевая связка лучевой кости у новорожденного слабая. Окончательное формирование капсулы и связок локтевого сустава происходит к началу подросткового периода.

Лучезапястный сустав, суставы кисти. У новорожденного фиброзная мембрана капсулы лучезапястного сустава тонкая, местами между отдельными пучками ее волокон имеются промежутки, заполненные рыхлой клетчаткой. Суставной диск лучезапястного сустава непосредственно переходит в хрящевой дистальный эпифиз лучевой кости. Движения в лучезапястном суставе и суставах кисти ограничены вследствие недостаточного соответствия сочленяющихся костей (угловатая форма хрящевых закладок).

Только к завершению периода окостенения костей кисти происходит полное (окончательное) формирование суставных поверхностей, капсул и связок ее суставов.

Тазобедренный сустав. Вертлужная впадина у новорожденного овальная, глубина ее значительно меньше, чем у взрослого. Вследствие небольшой глубины вертлужной впадины большая часть головки бедренной кости расположена вне этой впадины. Суставная капсула тонкая, натянутая, подвздошно-бедренная связка развита хорошо; короткая седалищно-бедренная связка еще не сформировалась. С ростом тазовой кости в толщину и формированием края вертлужной впадины в периоде первого детства головка бедренной кости глубже погружена в полость сустава, круговая зона смещается в сторону шейки бедренной кости. У подростков круговая зона занимает положение, типичное для взрослого человека (окружает шейку бедра).

Коленный сустав. Медиальный и латеральный мыщелки бедренной кости новорожденного почти одинакового размера, суставная капсула натянута, плотная, подколенные связки не сформированы, а мениски представляют собой тонкие соединительнотканные пластинки. Короткие крестообразные связки коленного сустава в этот период ограничивают размах движений в суставе. В период второго детства мыщелки бедренной кости принимают форму, типичную для взрослого человека. Наднадколенниковая сумка у новорожденного не сообщается с полостью сустава, она формируется в течение первых лет жизни, но в 6 % случаев эта сумка остается и у взрослого независимой от полости коленного сустава.

Голеностопный сустав и суставы стопы. Капсула голеностопного сустава новорожденного очень тонкая, связки развиты слабо, особенно медиальная (дельтовидная). Линия поперечного сустава предплюсны почти прямая (у взрослого S-образная). С момента начала стояния, хождения и окостенения костей стопы происходят укрепление и окончательное формирование суставных поверхностей, связочного аппарата и сводов стопы.

УЧЕНИЕ О МЫШЦАХ — МИОЛОГИЯ (MYOLOGIA)

СТРОЕНИЕ МЫШЦ

Скелетные мышцы, прикрепляясь к костям, приводят их в движение, участвуют в образовании стенок полостей тела: ротовой, грудной, брюшной, таза, входят в состав стенок некоторых внутренних органов (глотка, верхняя часть пищевода, гортань), находятся в числе вспомогательных органов глаза (глазодвигательные мышцы), оказывают действие на слуховые косточки в барабанной полости. С помощью скелетных мышц тело человека удерживается в равновесии, перемещается в пространстве, осуществляются дыхательные и глотательные движения, формируется мимика. Общая масса скелетной мускулатуры значительна. У взрослого человека она составляет до 40 % от массы тела (у новорожденных 20—22 %). У пожилых и старых людей масса мышечной ткани несколько уменьшается (до 25—30 %).

В теле человека около 400 мышц, состоящих из поперечнополосатой скелетной мышечной ткани, сокращающейся соответственно нашей воле. Под воздействием импульсов, поступающих по нервам из центральной нервной системы, скелетные мышцы действуют на костные рычаги, активно изменяют положение тела человека.

Каждая **мышца,** *músculus,* состоит из пучков поперечно-полосатых мышечных волокон, которые имеют соединительнотканную оболочку — эндомизий, *endomýsium.* Пучки волокон различной величины отграничены друг от друга соединительнотканными прослойками, образующими перимизий, *perimýsium.* Оболочка всей мышцы в целом — это эпимизий (наружный перимизий), *epimýsium,* который продолжается на сухожилие под названием перитендиния, *peritendíneum.* Мышечные пучки образуют мясистую часть органа — брюшко, *vénter,* которое переходит в сухожилие, *téndo.* При помощи мышечных пучков или проксимального сухожилия — головки, *cáput,* мышца начинается от кости. Дистальный конец мышцы, или дистальное сухожилие ее, которое обозначают также термином «хвост», прикрепляется к другой кости. Принято условно считать, что начало мышцы находится ближе к срединной оси тела (проксимальнее), чем точка прикрепления, которая располагается дистальнее.

Сухожилия у различных мышц неодинаковы. Узкие длинные

сухожилия у мышц конечностей. Некоторые мышцы, особенно участвующие в формировании стенок брюшной полости, имеют широкое плоское сухожилие, известное как сухожильное растяжение, или апоневроз, *aponeurósis* (например, *m. obliquus abdóminis intérnus*). Отдельные мышцы имеют промежуточное сухожилие, расположенное между двумя брюшками (например, m. digástricus — двубрюшная). Есть мышцы, у которых ход мышечных пучков прерывается несколькими короткими промежуточными сухожилиями, образующими сухожильные перемычки, *intersectiónes tendínei* (например, m. réctus abdóminis). Наличие промежуточных сухожилий свидетельствует о том, что мышца сформировалась из нескольких соседних миотипов, а сухожилия (перемычки) между мышечными брюшками образовались из эмбриональных соединительнотканных прослоек между миотомами — миосепт. Сухожилие значительно тоньше мышц, однако прочность его велика: оно способно выдержать большую нагрузку и практически нерастяжимо.

При сокращении мышцы один ее конец остается неподвижным. Это место рассматривают как фиксированную точку, *púnctum fixum*. Как правило, она совпадает с началом мышцы. Подвижная точка, *púnctum móbile*, находится на другой кости, к которой мышца прикреплена и которая при сокращении мышцы изменяет свое положение. При некоторых положениях тела точка начала мышцы (фиксированная точка) и точка прикрепления (подвижная точка) меняются местами. Так, например, при выполнении движений на спортивных снарядах точки прикрепления мышц (кости кисти) становятся фиксированными, а точки начала на костях предплечья и плеча — подвижными.

Артерии и нервы входят в мышцу с ее внутренней стороны. Здесь же из мышцы выходят вены и лимфатические сосуды. Артерии ветвятся до капилляров, которые в пучках мышечных волокон образуют густую сеть; к каждому мышечному волокну прилежит не менее одного кровеносного капилляра. Из капилляров начинает формироваться венозное звено кровеносного русла.

Между пучками мышечных волокон располагаются лимфатические капилляры — начальный отдел лимфатического русла мышцы. На мышечных волокнах имеются двигательные (нервные) бляшки, которыми заканчиваются нервные волокна, несущие двигательные импульсы к мышце. В мышцах, а также в сухожилиях располагаются чувствительные нервные окончания.

КЛАССИФИКАЦИЯ МЫШЦ

Единой классификации скелетных мышц нет. Мышцы подразделяют по их положению в теле человека, по форме, направлению мышечных волокон, функции, по отношению к суставам.

Выделяют мышцы поверхностные и глубокие, медиальные и латеральные, наружные и внутренние.

По форме мышцы очень разнообразны (рис. 109). Наиболее часто встречаются веретенообразные мышцы, характерные для конечностей (прикрепляются к костям, выполняющим роль рычагов), и широкие мышцы, участвующие в образовании стенок туловища. Например, веретенообразной является двуглавая мышца плеча, а широкой — прямая мышца живота, наружная, внутренняя косые и поперечная мышцы живота, широчайшая мышца спины. Пучки мышечных волокон веретенообразных мышц ориентированы параллельно длинной оси мышцы. Если мышечные пучки лежат по одну сторону от сухожилия под углом к нему, мышцу называют одноперистой, *músculus unipennátus*, а если с обеих сторон от сухожилия, то мышца будет двуперистая, *músculus bipennátus*. Иногда мышечные пучки сложно переплетаются и к сухожилию подходят с нескольких сторон. В таких случаях образуется многоперистая мышца, *músculus multipennátus* (например, m. deltoídeus).

Сложность строения мышц может заключаться в наличии у некоторых из них двух, трех или четырех головок, двух и нескольких сухожилий — «хвостов». Так, мышцы, имеющие две головки и больше, начинаются на различных рядом лежащих костях или от различных точек одной кости. Затем эти головки соединяются и образуют общее брюшко и общее сухожилие. Такие мышцы имеют соответствующее их строению название: *m. bíceps* — двуглавая, *m. tríceps* — трехглавая, *m. quadríceps* — четырехглавая. От одного общего брюшка может отходить несколько сухожилий, прикрепляющихся к различным костям: например, на кисти, на стопе к фалангам пальцев — *m. fléxor digitórium longus* — длинный сгибатель пальцев. У некоторых мышц образующие их пучки имеют циркулярное (круговое) направление (*músculus orbiculáris* — круговая мышца).

Такие мышцы обычно окружают естественные отверстия тела (ротовое и заднепроходное) и выполняют функцию сжимателей — сфинктеров, *m. sphíncter*.

Названия мышц имеют разное происхождение. В названиях мышц получили отражение их **форма**: *m. rhomboídeus* — ромбовидная, *m. trapézius* — трапециевидная, *m. quadrátus* — квадратная; **величина:** большая, малая, длинная, короткая; **направление мышечных пучков** или самой **мышцы:** *m. obliquus* — косая, *m. transvérsus* — поперечная; **строение:** двуглавая, трехглавая, двубрюшная и т. д.; их **начало** и **прикрепление:** плечелучевая, грудино-ключично-сосцевидная мышцы; **функция,** которую они выполняют: *m. fléxor* — сгибатель, *m. exténsor* — разгибатель, вращатель (кнутри — *m. pronátor*, кнаружи — *m. supinátor*), *m. levátor* — поднимательь. Называют мышцы по направлению выполняемого

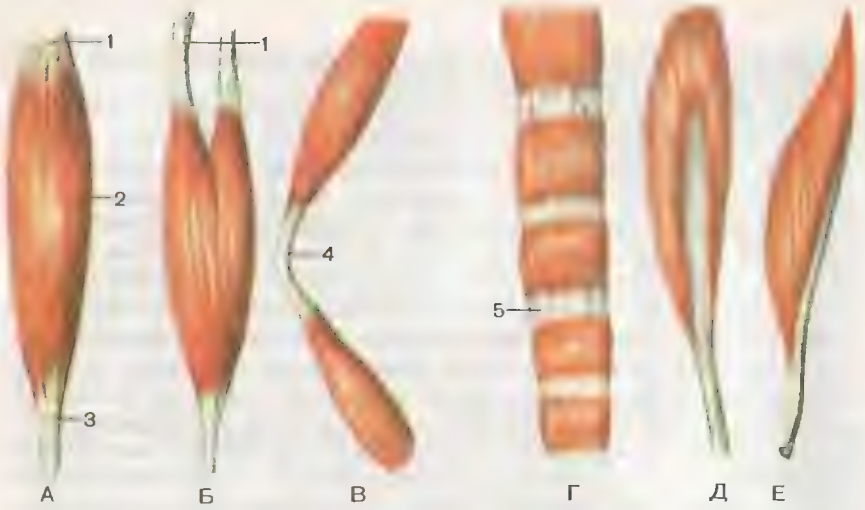

Рис. 109. Формы мышц.

А — веретенообразная. Б — двуглавая. В — двубрюшная. Г — лентовидная. Д — двуперистая. Е — одноперистая.

1 — caput; 2 — venter; 3 — cauda; 4 — промежуточное сухожилие; 5 — intersectio tendinea.

движения: *m. abdúctor* — отводящая от срединной линии, *m. addúctor* — приводящая к срединной линии.

По отношению к суставам мышцы расположены неодинаково, что определяется их строением и функцией. Одним мышцы прикрепляются к смежным костям и действуют на один сустав — односуставные, другие перекидываются через два и больше число суставов — двусуставные и многосуставные. Последние обычно длиннее односуставных и располагаются более поверхностно. Имеются мышцы, которые начинаются и прикрепляются на костях, не соединяющихся при помощи суставов (шилоподъязычная мышца, *m. stylohyoídeus*). К ним относятся мимические мышцы, мышца дна рта (*m. mylohyoídeus*, челюстно-подъязычная мышца), мышцы промежности.

ВСПОМОГАТЕЛЬНЫЕ АППАРАТЫ МЫШЦ

Мышцы, сокращаясь, выполняют свою функцию при участии и при помощи анатомических образований, которые следует рассматривать как вспомогательные аппараты мышц. К ним относятся фасции, влагалища сухожилий, синовиальные сумки и блоки мышц.

Фасция, *fáscia*, — это соединительнотканный покров мышцы. Образуя футляры для мышц, фасции ограничивают их друг от друга, создают опору для мышечного брюшка при его сокращении, устраняют трение мышц друг о друга. Имея футлярообразное строение, фасции при патологии ограничивают распространение гноя, крови при кровоизлиянии, дают возможность проводить «футлярное» местное обезболивание. Мышцы связаны с фасциями рыхлой клетчаткой. В некоторых местах (на голени, предплечье) фасции служат местом начала мышц, и тогда отделить мышцу от фасции в этих местах трудно. Различают фасции собственные, *fásciae própriae*, и фасции поверхностные, *fásciae superficiáles* (рис. 110). Каждая область имеет свою собственную фасцию (например, плечо — *fáscia bráchii*, предплечье — *fáscia antebráchii*).

Иногда мышцы лежат в несколько слоев. Тогда между соседними слоями располагается глубокая фасция, *lámina profúnda*. Поверхностная фасция располагается под кожей, отграничивает мышцы от подкожной основы (клетчатки), окутывая мышцы той или иной части тела (например, мышцы конечности). Между группами мышц обычно различного функционального назначения проходят межмышечные перегородки, *sépta intermusculária*, соединяющие собственную фасцию с костью (надкостницей). В местах соединения фасций друг с другом или с надкостницей кости образуют утолщения, так называемые фасциальные узлы, которым отводится существенное место в укреплении фасций и оболочек сосудов и нервов. Фасции, межмышечные перегородки прочно срастаются с надкостницей, составляют мягкую основу для мышц и других органов, участвуя в образовании мягкого ствола, или мягкого скелета.

Строение фасций, развивающихся из эмбриональной соединительной ткани при формировании мышц, зависит от функций мышц, давления, которое мышцы оказывают на фасции при своем сокращении. В местах, где мышцы частично начинаются от фасций, фасции хорошо развиты и выполняют большую работу; они плотные, подкреплены сухожильными волокнами и по внешнему виду напоминают тонкое широкое сухожилие (широкая фасция бедра, фасция голени). Однако это не сухожилие, не апоневроз, как их неправильно называли, а фасции сухожильного типа. Мышцы, выполняющие меньшую нагрузку, имеют фасцию непрочную, рыхлую, без определенной ориентации соединительнотканных волокон. Такие тонкие рыхлые фасции называют фасциями войлочного типа.

В некоторых местах наблюдаются образования, представляющие собой утолщения фасций. К ним относится сухожильная дуга, *árcus tendíneus*, образующаяся как местное уплотнение фасций над подлежащим сосудисто-нервным пучком. В области некоторых суставов (голеностопный, лучезапястный), где мышцы и сухожилия соответственно строению конечности изменяют свое направление, фасция также утолщена и плотная. Прикрепляясь к костным выступам, она образует фиброзный мостик — удерживатель мышц, *retináculum*. Иногда эти образования неправильно называют связками. Retináculum удер-

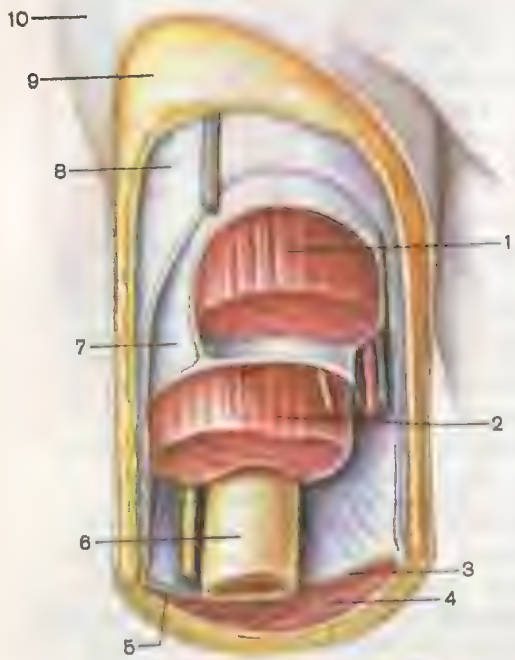

Рис. 110. Фасции плеча; вид спереди. Верхняя треть плеча. (Вскрыты фасциальные влагалища мышц.)

1 — m. biceps brachii; 2 — m. brachialis; 3 — septum intermusculare brachii mediale; 4 — m. triceps brachii; 5 — septum intermusculare brachii laterale; 6 — humerus; 7 — fascia brachii; 8 — fascia brachii superficialis; 9 — tela subcutanea; 10 — cutis.

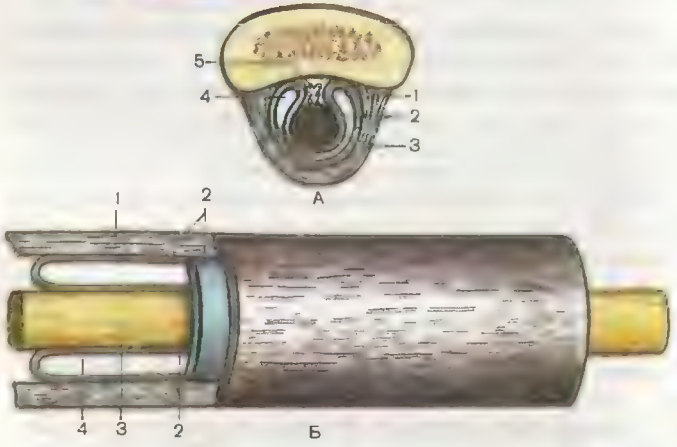

Рис. 111. Влагалища сухожилия (схема).

А — поперечный разрез. Б — продольный разрез. 1 — stratum fibrosum; 2 — stratum synoviale; 3 — tendo; 4 — cavum synoviale; 5 — mesotendineum.

живает сухожилия в определенном положении, препятствует их смещению в стороны, придает сухожилиям нужное направление при сокращении мышц.

Каналы, образующиеся между удерживателями мышц и прилежащими костями, в которых проходят длинные тонкие сухожилия мышц, называют каналами сухожилий (костно-фиброзные или фиброзные каналы). Такой канал формирует влагалище сухожилия, *vagina tendinis*, которое может

быть общим для нескольких сухожилий или разделенным фиброзными перемычками на несколько самостоятельных влагалищ для каждого сухожилия. Движение сухожилия в своем влагалище происходит при участии синовиального влагалища сухожилия, *vagina synovialis tendinis*, которое устраняет трение находящегося в движении сухожилия о неподвижные стенки канала. Синовиальное влагалище сухожилия образовано синовиальной оболочкой, или синовиальным слоем, *strátum synoviale*, который имеет две части — пластинки (листки) — внутреннюю и наружную (рис. 111). Внутренняя сухожильная, или висцеральная, часть (пластинка), *pars tendinea*, окутывает сухожилие со всех сторон, срастается с ним, его соединительнотканной оболочкой — перитендинием. Наружная париетальная часть (пластинка), *pars parietális*, сращена с расположенным снаружи фиброзным слоем, *strátum fibrósum*, который представляет собой стенку канала (влагалища) сухожилия. Сухожильная и париетальная части синовиального слоя переходят друг в друга на концах синовиального влагалища сухожилия, а также на всем протяжении влагалища, образуя брыжейку сухожилия — мезотендиний, *mesotendíneum*. Последний состоит из двух листков синовиального слоя, соединяющих сухожильную (висцеральную) и париетальную части синовиального влагалища сухожилия. Мезотендиний содержит кровеносные сосуды и нервы, снабжающие сухожилие. Во время сокращения мышцы вместе с сухожилием движется сухожильная (висцеральная) часть (пластинка) синовиального влагалища. Последняя благодаря содержащейся в щелевидной полости влагалища синовиальной жидкости свободно скользит вдоль париетальной пластинки, как поршень внутри цилиндра. Синовиальный слой может окружать одно сухожилие или несколько, если они лежат в одном влагалище сухожилия.

В местах, где сухожилие или мышца прилежит к костному выступу, имеются синовиальные сумки, которые выполняют такие же функции, что и влагалища сухожилий (синовиальные), — устраняют трение. Синовиальная сумка, *búrsa synoviális*, имеет форму уплощенного соединительнотканного мешочка, внутри которого содержится небольшое количество синовиальной жидкости. Стенки синовиальной сумки с одной стороны сращены с движущимся органом (мышцей), с другой — с костью или с другим сухожилием. Размеры сумок различны — от нескольких миллиметров до нескольких сантиметров. Полость синовиальной сумки, расположенной рядом с суставом, может сообщаться с суставной полостью. Нередко синовиальная сумка лежит между сухожилием и костным выступом, имеющим для сухожилия покрытый хрящом желобок. Такой выступ называют блоком мышцы. Он изменяет направление сухожилия, служит для него опорой и одновременно увеличивает угол прикрепления сухожилия к кости, увеличивая тем самым рычаг приложения

силы. Такую же функцию выполняют сесамовидные кости, *óssa sesamoídea*, развивающиеся в толще некоторых сухожилий или сращенные с сухожилием. К их числу следует отнести гороховидную кость на кисти, а также самую крупную сесамовидную кость — надколенник.

РАБОТА МЫШЦ

Основное свойство мышечной ткани, образующей скелетные мышцы, — сократимость — приводит к изменению длины мышцы под влиянием нервных импульсов. Мышцы действуют на костные рычаги, соединяющиеся при помощи суставов, при этом каждая мышца действует на сустав только в одном направлении. У одноосного сустава (цилиндрический, блоковидный) движение костных рычагов совершается только вокруг одной оси. Мышцы располагаются по отношению к такому суставу с двух сторон и действуют на него в двух направлениях (сгибание — разгибание; приведение — отведение, вращение). Например, в локтевом суставе одни мышцы — сгибатели, другие — разгибатели. Мышцы, действующие на сустав в противоположных направлениях (сгибатели и разгибатели), являются **антагонистами.** На каждый сустав в одном направлении, как правило, действуют две или более мышцы. Такие содружественно действующие в одном направлении мышцы называют **синергистами.** У двуосного сустава (эллипсоидный, мыщелковый, седловидный) мышцы группируются соответственно двум его осям, вокруг которых совершаются движения. К шаровидному суставу, имеющему три оси движения (многоосный сустав), мышцы прилежат с нескольких сторон и действуют на него в разных направлениях. Так, например, в плечевом суставе имеются мышцы — сгибатели и разгибатели, осуществляющие движение вокруг фронтальной оси, отводящие и приводящие — вокруг сагиттальной оси и вращатели — вокруг продольной оси: внутрь — пронаторы и кнаружи — супинаторы.

В группе мышц, выполняющих то или иное движение, можно выделить мышцы **главные,** обеспечивающие данные движения, и **вспомогательные,** о подсобной роли которых говорит само название. Они дополняют, моделируют движение, придают ему индивидуальные особенности.

Для функциональной характеристики мышц используются такие показатели, как их анатомический и физиологический поперечники. Анатомический поперечник — это площадь поперечного сечения, перпендикулярного длиннику мышцы и проходящего через брюшко в наиболее широкой его части. Этот показатель характеризует величину мышцы, ее толщину. Физиологический поперечник представляет собой суммарную площадь поперечного сечения всех мышечных волокон, входящих в состав мышцы. Поскольку сила сокращающейся мышцы зависит от величины поперечного сечения мышечных волокон, то физиологический поперечник мышцы характеризует ее силу. У мышц веретенообразной, лентовидной формы с параллельным расположением волокон анатомический и физиологический поперечники совпадают. Иначе у перистых мышц. Из двух равновеликих мышц, имеющих одинаковый анатомический поперечник, у перистой мышцы физиологический поперечник будет больше, чем у веретенообразной. Суммарное поперечное сечение мышечных волокон у перистой мышцы больше, а сами волокна короче, чем у веретенообразной. В связи с этим перистая мышца обладает большей силой, однако размах сокращения ее коротких мышечных волокон будет меньше, чем у веретенообразной мышцы. Поэтому перистые мышцы имеются там, где необходима значительная сила мышечных сокращений при сравнительно небольшом размахе движений (мышцы голени, стопы, некоторые мышцы предплечья). Веретенообразные, лентовидные мышцы, построенные из длинных мышечных волокон, при сокращении укорачиваются на большую величину. В то же время силу они развивают меньшую, чем перистые мышцы, имеющие одинаковый с ними анатомический поперечник.

Поскольку концы мышцы прикреплены на костях, то точки ее начала и прикрепления при сокращении мышцы приближаются друг к другу, а сами мышцы при этом выполняют определенную работу. Таким образом, тело человека или его части при сокращении соответствующих мышц изменяют свое положение, приходят в движение, преодолевают сопротивление силы тяжести или, наоборот, уступают этой силе. В других случаях при сокращении мышц тело удерживается в определенном положении без выполнения движения. Исходя из этого, различают преодолевающую, уступающую и удерживающую работу мышц.

Преодолевающая работа выполняется в том случае, если сила сокращения мышцы изменяет положение части тела, конечности или ее звена, с грузом или без него, преодолевая силу сопротивления.

Уступающей работой называют работу, при которой сила мышцы уступает действию силы тяжести части тела (конечности) и удерживаемого ею груза. Мышца работает, однако она не укорачивается при этом виде работы, а, наоборот, удлиняется. Например, когда тело, имеющее большую массу, невозможно поднять или удержать на весу. При большом усилии мышц приходится опустить это тело на пол или на другую поверхность.

Удерживающая работа выполняется, если силой мышечных сокращений тело или груз удерживается в определенном положении без перемещения в пространстве. Например, человек стоит или сидит, не двигаясь, или держит груз. Сила мышечных сокращений уравновешивает массу (вес) тела или груз, при этом мышцы сокращаются без изменения их длины (изометрическое сокращение).

Преодолевающую и уступающую работу, когда сила мышеч-

ных сокращений обусловливает перемещение тела или его частей в пространстве, выполняя определенные движения, можно рассматривать как динамическую работу. Удерживающая работа, при которой движения всего тела или части тела не происходит, является работой статической.

Кости, соединенные суставами, при сокращении мышц действуют как рычаги. В биомеханике выделяют рычаг первого рода, когда точки сопротивления и приложения силы находятся по разные стороны от точки опоры, и рычаг второго рода, в котором обе силы прилагаются по одну сторону от точки опоры, на разном расстоянии от нее.

Рычаг первого рода двуплечий, носит название «рычаг равновесия». Точка опоры располагается между точкой приложения силы (сила мышечного сокращения) и точкой сопротивления (сила тяжести, масса органа). Примером может служить соединение позвоночника с черепом (рис. 112). Равновесие достигается при условии, если вращающий момент прилагаемой силы (произведение силы, действующей на затылочную кость, на длину плеча, которая равна расстоянию от точки опоры до точки приложения силы) равен вращающему моменту силы тяжести (произведение силы тяжести на длину плеча, равную расстоянию от точки опоры до точки приложения силы тяжести).

Рычаг второго рода одноплечий, в биомеханике (в отличие от механики) бывает двух видов. Вид рычага зависит от места расположения точки приложения силы и точки действия силы тяжести, которые и в том, и в другом случае находятся по одну сторону от точки опоры. Первый вид рычага второго рода — рычаг силы — имеет место в том случае, если плечо приложения мышечной силы длиннее плеча сопротивления (силы тяжести). Рассматривая в качестве примера стопу (рис. 113), можно видеть, что точкой опоры (ось вращения) служат головки плюсневых костей, точкой приложения мышечной силы (трехглавая мышца голени) является пяточная кость, а точка сопротивления (тяжесть тела) приходится на место сочленения костей голени со стопой (голеностопный сустав). В этом рычаге выигрыш в силе (плечо приложения силы длиннее) и проигрыш в скорости перемещения точки сопротивления (ее плечо короче). У второго вида одноплечевого рычага — рычаг скорости — плечо приложения мышечной силы короче, чем плечо сопротивления, где приложена противодействующая сила, сила тяжести (рис. 114). Для преодоления силы тяжести, точка приложения которой отстоит на значительное расстояние от точки вращения в локтевом суставе (точка опоры), необходима значительно большая сила мышц-сгибателей, прикрепляющихся вблизи локтевого сустава (в точке приложения силы). При этом происходит выигрыш в скорости и размахе движения более длинного рычага (точка сопротивления) и проигрыш в силе, действующей в точке приложения этой силы.

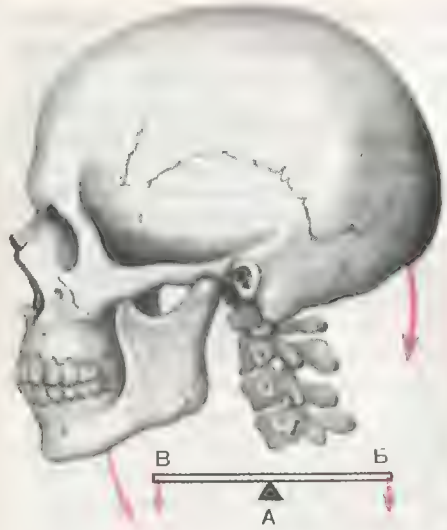

Рис. 112. Рычаг равновесия.
А — точка опоры. Б — точка приложения силы. В — точка сопротивления.

Рис. 113. Рычаг силы.
А — точка опоры. Б — точка приложения силы. В — точка сопротивления.

Рис. 114. Рычаг скорости.
А — точка опоры. Б — точка приложения силы. В — точка сопротивления.

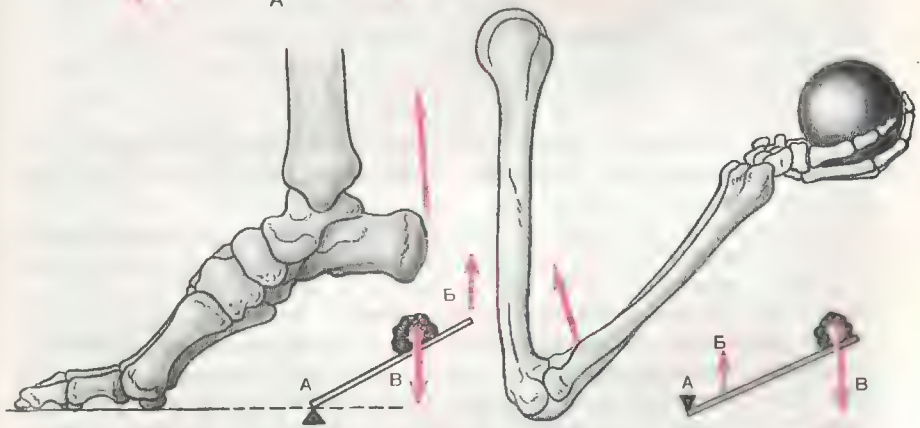

РАЗВИТИЕ МЫШЦ

Источником происхождения всей поперечно-полосатой скелетной мускулатуры тела человека, как и у животных, является средний зародышевый листок — мезодерма. Однако развитие мышц в пределах туловища, головы и конечностей имеет ряд особенностей, понять которые легче, проследив начальные этапы эмбриогенеза. Мускулатура туловища развивается преимущественно из дорсального, парааксиального (околоосевого) отдела мезодермы, который образует первичные сегменты тела — сомиты. Сомиты расположены по сторонам от осевых органов зародыша — нервной трубки и спинной струны. На 4-й неделе развития насчитывается около 40 пар сомитов: от 3 до 5 затылочных, 8 шейных, 12 грудных, 5 поясничных, 5 крестцовых

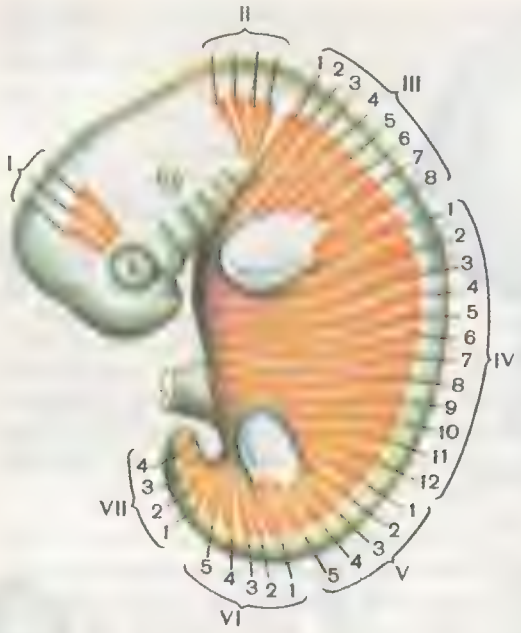

Рис. 115. Миотомы головы и туловища зародыша человека.

I — миотомы, из которых развиваются мышцы глаз; II — затылочные миотомы; III — миотомы шейного отдела туловища; IV — миотомы грудного отдела; V — миотомы поясничного отдела; VI — миотомы крестцового отдела; VII — миотомы копчикового отдела. Арабскими цифрами обозначены первичные сегменты.

и 4—5 хвостовых. Далее каждый сомит подразделяется на 3 части: склеротом, дерматом и миотом; из последнего развиваются мышцы туловища.

Первоначально миотом занимает дорсомедиальный отдел сомита и имеет полость (миоцель). Разрастаясь, миотом теряет характер многослойного образования и превращается в синцитиальную массу, полость его исчезает. В процессе дальнейшего развития клеточная масса дифференцируется в поперечнополосатые сократительные волокна. В результате вся масса миотома разделяется на участки цилиндрической формы, состоящие из мышечных волокон, которые еще сохраняют метамерное положение (рис. 115). Миотомы разрастаются в дорсальном и вентральном направлениях. Из дорсальных частей миотомов в дальнейшем развиваются глубокие, так называемые собственные, мышцы спины. Из вентральных частей миотомов происходят глубокие мышцы груди и мускулатура передней и боковых стенок живота. Глубокие мышцы спины, груди и мышцы живота, которые закладываются и остаются на всем протяжении в пределах туловища, именуются а у т о х т о н н ы м и м ы ш ц а м и (от греч. *autós* — сам, тот самый; *chtón* — земля, *autochtónos* — туземный, местный).

Очень рано, на стадии разделения сомитов на части, миотомы получают связь с нервной системой. Каждому миотому соответствует определенный участок нервной трубки — невромер, от которого к нему подходят нервные волокна будущих спинномозговых нервов. При этом дорсальные мышцы получают иннервацию от дорсальных ветвей спинномозговых нервов, тогда как вентральная мускулатура иннервируется вентральными ветвями этих нервов. Важно отметить, что каждый нерв следует за мышцей в процессе ее перемещений и изменений. Поэтому уровень отхождения нерва к данной мышце может указывать на место ее закладки. Примером может служить диафрагма, которая развивается из шейных миотомов и иннервируется диафрагмальным нервом, являющимся ветвью шейного сплетения.

В более поздние сроки происходят более сложные изменения и перемещения развивающихся мышц. Все многообразие изменений характеризуется следующими процессами: 1) отклонение от первоначальной продольной, краниокаудальной ориентации мышечных волокон (например, косое и поперечное направление мышц брюшных стенок); 2) продольное расщепление единой мышечной массы на отдельные мышцы (мышца, выпрямляющая позвоночник); 3) разделение миотомов на отдельные слои мышц (широкие мышцы живота, межреберные мышцы); 4) срастание миотомов и образование длинных мышц (например, прямая мышца живота, которая образуется слиянием вентральных частей 6—7 миотомов); 5) перемещение (миграция) отдельных мышц от места их первоначальной закладки. Иллюстрацией этого процесса служит диафрагма, которая развивается из 4—5-го шейного миотома и в последующем опускается до нижней апертуры грудной клетки; 6) в процессе формирования некоторых мышц происходит частичное замещение мышечных волокон соединительной тканью в результате чего образуются апоневрозы мышц (например, косые мышцы, поперечная мышца живота и др.).

Мышцы головы (мимические, жевательные) и некоторые мышцы шеи развиваются за счет вентрального несегментированного отдела мезодермы в головном конце тела зародыша, в месте расположения висцеральных и жаберных дуг. Эти мышцы получили название висцеральной мускулатуры. Относящиеся к ней жевательные мышцы и некоторые мышцы шеи (например, челюстно-подъязычная мышца и др.) образуются в результате преобразования закладки первой висцеральной дуги. Эти мышцы прикрепляются к костям лицевого (висцерального) отдела черепа, где также находится головной конец пищеварительной трубки.

К висцеральной мускулатуре относятся также мимические мышцы. Они развиваются из общей закладки мускулатуры второй висцеральной дуги. На основе закладки мускулатуры жаберных дуг развиваются трапециевидная и грудино-ключично-сосцевидная мышцы.

К висцеральной мускулатуре принадлежат также некоторые мышцы промежности (например, мышца, поднимающая задний проход), которые изучаются в разделе спланхнологии.

Вместе с тем в области головы имеются и такие мышцы,

которые развиваются из миотомов головных сомитов. К ним относятся мышцы, обеспечивающие движения глазного яблока, развивающиеся из предыдущих миотомов (иннервируются III, IV, VI парами черепных нервов).

Из переместившихся затылочных миотомов образуются мышцы языка, иннервируемые подъязычным нервом.

Сложные процессы развития претерпевает мускулатура, соединяющая конечности с туловищем. Здесь имеются мышцы, закладывающиеся в мезенхимном зачатке конечности, которые затем своими проксимальными концами переселяются на туловище и прикрепляются на костях туловища. Это так называемая трункопетальная мышца (от лат. *trúncus* — туловище, *pétere* — направлять, пускаться; направляющаяся к туловищу). К таким мышцам относятся большая, малая грудные мышцы и широчайшая мышца спины, на нижней конечности имеется одна трункопетальная мышца — большая поясничная.

Другие мышцы, развивающиеся из вентральных отделов миотомов и на основе жаберной мускулатуры, своими дистальными концами переходят с туловища и черепа на конечности и прикрепляются к их костям. Они называются трункофугальными (от лат. *trúncus* — туловище, *fúgere* — бегать; убегающие от туловища). К ним относятся трапециевидная, грудино-ключично-сосцевидная, большая и малая ромбовидные, передняя зубчатая, лопаточно-подъязычная, подключичная мышца, а также мышца, поднимающая лопатку. Те же мышцы, которые закладываются в пределах зачатков конечностей из мезенхимы и остаются в пределах конечностей, называются аутохтонными (туземными) мышцами конечностей.

Наблюдаются аномалии развития скелетных мышц: изменения положения, величины и формы отдельных мышц, чаще на обеих сторонах тела одновременно. Некоторые мышцы могут отсутствовать (большая и малая круглые мышцы); появляются новые головки или пучки волокон (клювовидно-плечевая, плечевая мышцы) или отсутствует одна головка (двуглавая мышца плеча). Описано разделение одной мышцы на несколько самостоятельных (сгибатель пальцев). Чаще аномалии выявляются на верхней конечности, особенно в группе более дифференцированных мышц (предплечье и кисть).

Вопросы для повторения

1. Назовите составные части мышцы.
2. Что относится к вспомогательным аппаратам мышц?
3. На какие группы классифицируются мышцы по форме?
4. Назовите виды рычагов.
5. От чего зависит сила мышц? Что такое анатомический и физиологический поперечники мышцы?
6. Назовите виды работы мышц. Чем характеризуется каждый вид работы?

МЫШЦЫ И ФАСЦИИ ЧАСТЕЙ ТЕЛА

МЫШЦЫ И ФАСЦИИ ТУЛОВИЩА

Мышцы туловища разделяются на мышцы спины, груди и живота.

Спина, *dorsum,* охватывает всю заднюю поверхность туловища. Верхнюю границу ее составляют наружный затылочный выступ и верхняя выйная линия затылочной кости. Нижней границей служат крестцово-подвздошные сочленения и копчик. По бокам спина граничит с плечевым поясом, подмышечной ямкой и латеральными поверхностями груди и живота — по задним правой и левой подмышечным линиям.

В пределах спины различаются отдельные области: позвоночная, *regio vertebralis*, поясничная, *regio lumbaris*, крестцовая, *regio sacralis*, лопаточная, *regio scapularis*, подлопаточная, *regio infrascapularis*. Кроме того, для удобства описания мышц сюда же включается задняя область шеи (выйная область), *regio cervicalis posterior (regio nuchalis)*.

МЫШЦЫ И ФАСЦИИ СПИНЫ

Мышцы спины, *mm. dorsi*, парные, занимают всю дорсальную поверхность туловища начиная от области крестца и прилегающих частей подвздошных гребней до основания черепа. Располагаясь послойно, эти мышцы имеют сложные анатомо-топографические отношения, обусловленные особенностями их развития и функции. Различают поверхностные и глубокие мышцы спины.

Большинство поверхностных мышц спины развивается в связи с верхней конечностью. К ним относятся трапециевидная мышца, широчайшая мышца спины, мышца, поднимающая лопатку, большая и малая ромбовидные мышцы. Верхняя и нижняя задние и зубчатые мышцы расположены глубже и прикрепляются к ребрам (см. табл. VI приложения).

Глубокие мышцы, составляющие большую часть мускулатуры спины, являются производными миотомов — мышечных зачатков первичных сегментов тела — сомитов. К ним относятся ременные мышцы головы и шеи, мышца, выпрямляющая позвоночник, поперечно-остистая мышца, межостистые мышцы и межпоперечные мышцы. Вместе с глубокими мышцами спины будут рассмотрены также подзатылочные мышцы, которые начинаются от различных частей I и II шейных позвонков и прикрепляются к затылочной кости. Эти мышцы относятся к мышцам шеи, однако они вместе с мышцами спины, лежащими более поверхностно, участвуют в разгибании головы (запрокидывание назад) и повороте ее в стороны. Они выполняют функции, аналогичные функциям глубоких мышц спины: вращателей, межостистых и межпоперечных.

ПОВЕРХНОСТНЫЕ МЫШЦЫ СПИНЫ

Поверхностные мышцы спины прикрепляются к скелету плечевого пояса и к плечевой кости и располагаются в два слоя (рис. 116, 117). Первый слой составляют трапециевидная мышца и широчайшая мышца спины, второй — большая и малая ромбовидные мышцы и мышца, поднимающая лопатку.

Трапециевидная мышца, *m. trapézius*, плоская, треугольной формы, широким основанием обращена к задней срединной линии, занимает верхнюю часть спины и заднюю область шеи. Начинается короткими сухожильными пучками от наружного затылочного выступа, медиальной трети верхней выйной линии затылочной кости, от выйной связки, остистых отростков VII шейного позвонка и всех грудных позвонков и от надостистой связки. От мест начала пучки мышцы направляются, заметно конвергируя, в латеральном направлении и прикрепляются к костям плечевого пояса. Верхние пучки мышцы проходят вниз и латерально, заканчиваются на задней поверхности наружной трети ключицы. Средние пучки ориентированы горизонтально, проходят от остистых отростков позвонков кнаружи и прикрепляются к акромиону и лопаточной ости. Нижние пучки мышцы следуют вверх и латерально, переходят в сухожильную пластинку, которая прикрепляется к лопаточной ости. Сухожильное начало трапециевидной мышцы больше выражено на уровне нижней границы шеи, где мышца имеет наибольшую ширину. На уровне остистого отростка VII шейного позвонка мышцы обеих сторон формируют хорошо выраженную сухожильную площадку, которая обнаруживается в виде вдавления у живого человека.

Трапециевидная мышца на всем протяжении располагается поверхностно, ее верхний латеральный край образует заднюю сторону бокового треугольника шеи. Нижний латеральный край трапециевидной мышцы пересекает широчайшую мышцу спины и медиальный край лопатки снаружи, образуя медиальную границу так называемого аускультационного треугольника. Нижняя граница последнего проходит по верхнему краю широчайшей мышцы спины, а латеральная — по нижнему краю большой ромбовидной мышцы (размеры треугольника увеличиваются при согнутой вперед в плечевом суставе руке, когда лопатка смещается латерально и кпереди).

Функция: одновременное сокращение всех частей трапециевидной мышцы при фиксированном позвоночнике приближает лопатку к позвоночнику; верхние пучки мышцы поднимают лопатку; верхние и нижние пучки при одновременном сокращении, образуя пару сил, вращают лопатку вокруг сагиттальной оси: нижний угол лопатки смещается вперед и в латеральном направлении, а латеральный угол — кверху и медиально. При укрепленной лопатке и сокращении с двух сторон мышца разгибает шейный отдел позвоночника и наклоняет голову назад; при

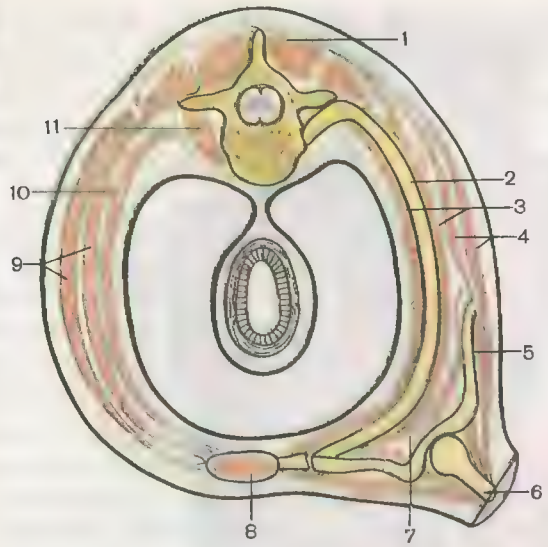

Рис. 116. Строение стенок туловища и плечевого пояса (схема; поперечный разрез). Справа — область живота, слева — область груди.

1 — m. erector spinae; 2 — costa; 3 — mm. intercostales externi et interni; 4 — m. rhomboideus et m. latissimus dorsi; 5 — scapula; 6 — humerus; 7 — m. serratus anterior; 8 — m. rectus abdominis; 9 — mm. obliqui abdomines externus et internus; 10 — m. transversus abdominis; 11 — m. psoas major.

одностороннем сокращении — незначительно поворачивает лицо в противоположную сторону.

Иннервация: n. accessórius, plexus cervicális (C_{III} — C_{IV}).

Кровоснабжение: a. transvérsa cérvicis, a. occipitális, a. suprascapuláris, aa. intercostáles posterióres.

Широчайшая мышца спины, *m. latíssimus dórsi*, плоская, треугольной формы, занимает нижнюю половину спины на соответствующей стороне.

Мышца лежит поверхностно, за исключением верхнего края, который скрыт под нижней частью трапециевидной мышцы. Внизу латеральный край широчайшей мышцы спины образует медиальную сторону поясничного треугольника (латеральную сторону этого треугольника образует край наружной косой мышцы живота, нижнюю — подвздошный гребень, см. рис. 117). Начинается апоневрозом от остистых отростков нижних шести грудных и всех поясничных позвонков (вместе с поверхностной пластинкой пояснично-грудной фасции), от подвздошного гребня и срединного крестцового гребня. Пучки мышцы следуют кверху и латерально, конвергируя в направлении нижней границы подмышечной ямки. Вверху к мышце присоединяются мышечные пучки, которые начинаются от нижних трех — четырех ребер (они заходят между зубцами наружной косой мышцы живота) и от нижнего угла лопатки. Прикрывая своими нижними пучками нижний угол лопатки сзади, широчайшая мышца спины резко суживается, спиралевидно огибает большую круглую мышцу. У заднего края подмышечной ямки переходит в плоское толстое сухожилие, которое прикрепляется к гребню малого бугорка плечевой кости. Вблизи места прикрепления мышца прикрывает

Рис. 117. Поверхностные мышцы спины.

1 — m. trapezius; 2 — m. splenius capitis; 3 — mm. rhomboidei major et minor; 4 — m. serratus posterior inferior; 5 — fascia thoracolumbalis; 6 — m. latissimus dorsi.

сзади сосуды и нервы, расположенные в подмышечной ямке. От большой круглой мышцы отделяется синовиальной сумкой.

Функция: приводит руку к туловищу и поворачивает ее внутрь (пронация), разгибает плечо; поднятую руку опускает; если руки фиксированы (на перекладине — турнике), подтягивает к ним туловище (при лазании, плавании).

Иннервация: n. thoracodorsalis (C_{IV} — C_{VII}).

Кровоснабжение: a. thoracodorsális, a. circumfléxa húmeri postérior, aa. intercostáles posterióres.

Мышца, поднимающая лопатку, *m. levátor scápulae*, начинается сухожильными пучками от задних бугорков поперечных отростков верхних трех или четырех шейных позвонков (между местами прикрепления средней лестничной мышцы — спереди и ременной мышцы шеи — сзади). Направляясь вниз, мышца прикрепляется к медиальному краю лопатки, между верхним ее углом и остью лопатки. В верхней своей трети мышца прикрыта грудино-ключично-сосцевидной мышцей, а в нижней трети — трапециевидной мышцей. Непосредственно кпереди от мышцы, поднимающей лопатку, проходят нерв к ромбовидной мышце и глубокая ветвь поперечной артерии шеи.

Функция: поднимает лопатку, одновременно приближая ее к позвоночнику; при укрепленной лопатке наклоняет в свою сторону шейную часть позвоночника.

Иннервация: n. dorsalis scapulae (C_{IV} — C_V).

Кровоснабжение: a. transvérsa cervícis, a. cervicális ascéndens.

Малая и большая ромбовидные мышцы, *mm. rhomboídei minor et májor*, часто срастаются и образуют одну мышцу. Малая ромбовидная мышца начинается от нижней части выйной связки, остистых отростков VII шейного и I грудного позвонков и от надостистой связки. Пучки ее проходят косо — сверху вниз и латерально и прикрепляются к медиальному краю лопатки, выше уровня ости лопатки.

Большая ромбовидная мышца берет начало от остистых отростков II—V грудных позвонков; прикрепляется к медиальному краю лопатки — от уровня ости лопатки до ее нижнего угла.

Ромбовидные мышцы, располагаясь глубже трапециевидной мышцы, сами покрывают сзади верхнюю заднюю зубчатую мышцу и частично мышцу, выпрямляющую позвоночник.

Функция: приближает лопатку к позвоночнику, одновременно перемещая ее кверху.

Иннервация: n. dorsális scápulae (C_{IV} — C_V).

Кровоснабжение: a. transvérsa cervícis, a. suprascapuláris, aa. intercostáles posterióres.

К ребрам прикрепляются две тонкие плоские мышцы — верхняя и нижняя задние зубчатые (рис. 118).

Верхняя задняя зубчатая мышца, *m. serrátus postérior supérior*, расположена впереди ромбовидных мышц, начинается в

Рис. 118. Глубокие мышцы спины. (Слева кзади от мышцы, выпрямляющей позвоночник, сохранены верхняя и нижняя задние зубчатые мышцы, справа они удалены.)

1 — m. serratus posterior inferior; 2 — m. erector spinae; 3 — m. serratus posterior superior; 4 — mm. splenii capitis et cervicis.

виде плоской сухожильной пластинки от нижней части выйной связки и остистых отростков VI—VII шейных и I—II грудных позвонков. Направляясь косо сверху вниз и латерально, она прикрепляется отдельными зубцами к задней поверхности II—V ребер, кнаружи от их углов.

Функция: поднимает ребра.

Иннервация: nn. intercostales (Th_I—Th_{IV}).

Кровоснабжение: aa. intercostáles posterióres, a. cervicális profúnda.

Нижняя задняя зубчатая мышца, *m. serrátus postérior inférior*, лежит впереди широчайшей мышцы спины, начинается сухожильной пластинкой от остистых отростков XI—XII грудных и I—II поясничных позвонков; тесно сращена с поверхностной пластинкой пояснично-грудной фасции и началом широчайшей мышцы спины. Прикрепляется отдельными мышечными зубцами к четырем нижним ребрам.

Функция: опускает ребра.

Иннервация: nn. intercostáles (Th_{IX}—Th_{XII}).

Кровоснабжение: aa. intercostáles posterióres.

ГЛУБОКИЕ МЫШЦЫ СПИНЫ

Глубокие мышцы спины образуют **три слоя:** поверхностный, средний и глубокий. Поверхностный слой представлен ременной мышцей головы, ременной мышцей шеи и мышцей, выпрямляющей позвоночник; средний слой — поперечно-остистой мышцей; глубокий слой образуют межостистые, межпоперечные и подзатылочные мышцы.

Наибольшего развития достигают мышцы поверхностного слоя, относящиеся к типу сильных мышц, выполняющих преимущественно статическую работу. Они простираются на всем протяжении спины и задней области шеи от крестца до затылочной кости. Места начала и прикрепления этих мышц занимают обширные поверхности и поэтому при сокращении мышцы развивают большую силу, удерживая в вертикальном положении позвоночник, который служит опорой для головы, ребер, внутренностей и верхних конечностей.

Мышцы среднего слоя ориентированы косо, перекидываются от поперечных отростков к остистым отросткам позвонков. Они образуют несколько слоев, причем в самом глубоком слое мышечные пучки наиболее короткие и прикрепляются к смежным позвонкам; чем поверхностнее лежат мышечные пучки, тем они длиннее и через большее число позвонков перекидываются (от 5 до 6).

В самом глубоком (третьем) слое короткие мышцы располагаются между остистыми и поперечными отростками позвонков. Они имеются не на всех уровнях позвоночника, хорошо развиты в наиболее подвижных отделах позвоночного столба: шейном,

поясничном и нижнем грудном. К этому — глубокому — слою следует отнести мышцы, расположенные в задней области шеи и действующие на атлантозатылочный сустав. Они получили название подзатылочных мышц.

Глубокие мышцы спины становятся видны после того, как послойно отпрепарированы и пересечены поверхностные мышцы: широчайшая мышца спины и трапециевидная мышца — посередине между пунктами их начала и прикрепления (рис. 119).

Ременная мышца головы, *m. splénius cápitis,* располагается непосредственно кпереди от верхних частей грудино-ключично-сосцевидной и трапециевидной мышц. Начинается от нижней половины выйной связки (ниже уровня IV шейного позвонка), от остистых отростков VII шейного и верхних трех — четырех грудных позвонков. Пучки этой мышцы проходят вверх и латерально и прикрепляются к сосцевидному отростку височной кости и шероховатой площадке под латеральным отрезком верхней выйной линии затылочной кости.

Функция: при двустороннем сокращении мышцы разгибают шейную часть позвоночника и голову; при одностороннем сокращении мышца поворачивает голову в свою сторону.

Иннервация: задние ветви шейных спинномозговых нервов (C_{III} — C_{VIII}).

Кровоснабжение: a. occipitális, a. cervicális profúnda.

Ременная мышца шеи, *m. splénius cervícis,* начинается от остистых отростков III—IV грудных позвонков. Прикрепляется к задним бугоркам поперечных отростков двух или трех верхних шейных позвонков, прикрывая сзади начало пучков мышцы, поднимающей лопатку. Располагается впереди трапециевидной мышцы.

Функция: при одновременном сокращении мышцы разгибают шейную часть позвоночника, при одностороннем сокращении мышца поворачивает шейную часть позвоночника в свою сторону.

Иннервация: задние ветви шейных спинномозговых нервов (C_{III}—C_{VIII}).

Кровоснабжение: a. occipitális, a. cervicális profúnda.

Мышца, выпрямляющая позвоночник, ***m. eréctor spinae.*** Это самая сильная из аутохтонных мышц спины, простирается по всему протяжению позвоночника — от крестца до основания черепа. Залегает кпереди от трапециевидной, ромбовидных, задних зубчатых мышц, широчайшей мышцы спины. Сзади покрыта поверхностным листком пояснично-грудной фасции. Начинается толстыми и прочными сухожильными пучками от дорсальной поверхности крестца, остистых отростков, надостистых связок, поясничных, XII и XI грудных позвонков, заднего отрезка гребня подвздошной кости и пояснично-грудной фасции. Часть сухожильных пучков, начинающихся в области крестца, сливается с пучками крестцово-бугорной и дорсальных крестцово-подвздошных связок.

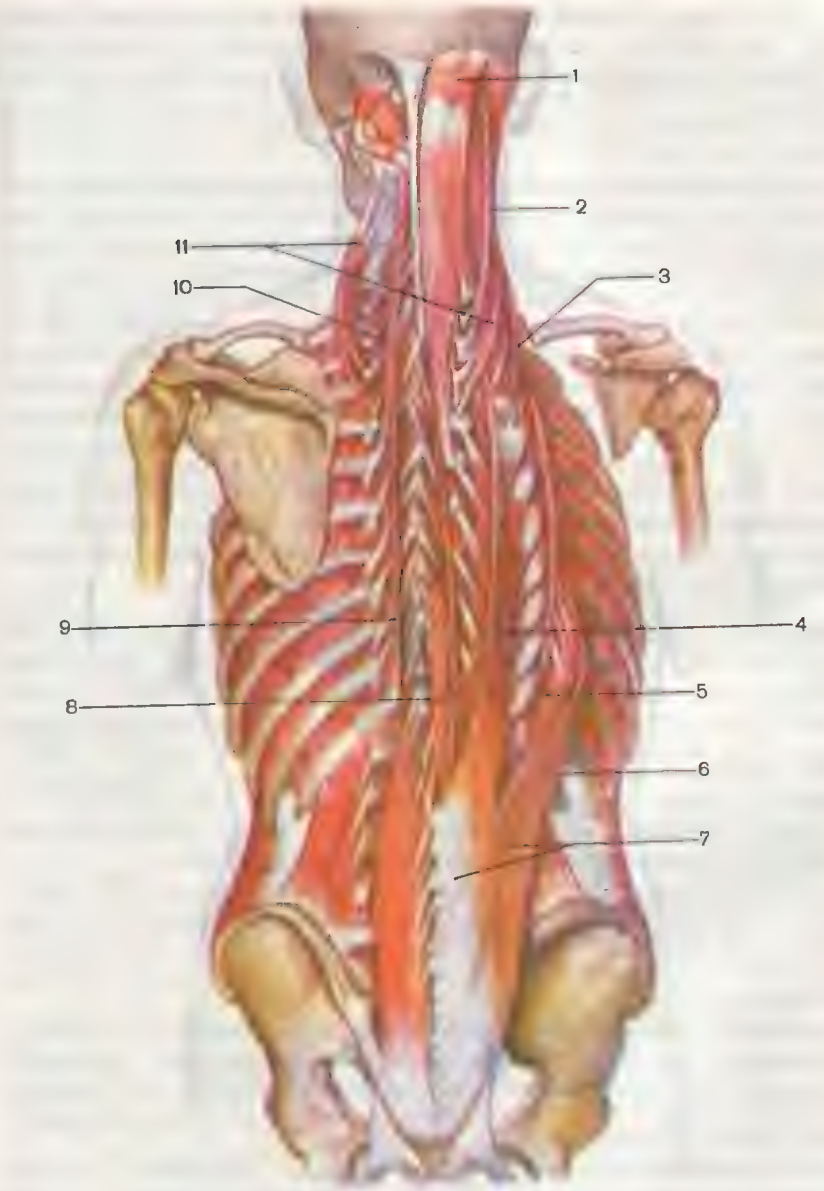

Рис. 119. Глубокие мышцы спины: справа показан разгибатель спины, слева — поперечно-остистая мышца.

1 — m. semispinalis capitis; 2 — m. longissimus capitis; 3 — m. iliocostalis cervicis; 4 — m. longissimus thoracis; 5 — m. iliocostalis dorsi; 6 — m. iliocostalis lumborum; 7 — m. erector spinae (до разделения), 8 — m. spinalis thoracis; 9 — m. semispinalis thoracis; 10 — m. semispinalis cervicis; 11 — m. longissimus cervicis.

На уровне верхних поясничных позвонков мышца разделяется на **три тракта:** латеральный, промежуточный и медиальный. Каждый тракт получает свое название: латеральный становится подвздошно-реберной мышцей, промежуточный — остистой мышцей. Каждая из указанных мышц в свою очередь подразделяется на части.

Особенности строения мышцы, выпрямляющей позвоночник, сложились в ходе антропогенеза в связи с прямохождением. То, что мышца развита сильно и имеет общее начало на костях таза, а выше разделяется на отдельные тракты, прикрепляющиеся широко на позвонках, ребрах и на основании черепа, можно объяснить тем, что она выполняет важнейшую функцию — удерживает тело в вертикальном положении. Вместе с тем разделение мышцы на отдельные тракты, подразделение последних на разных уровнях дорсальной стороны туловища на более короткие мышцы, имеющие меньшую протяженность между пунктами начала и прикрепления, позволяет мышце действовать избирательно. Так, например, при сокращении подвздошно-реберной мышцы поясницы соответствующие ребра оттягиваются книзу и тем самым создается опора для проявления силы действия диафрагмы при ее сокращении и т. д.

Подвздошно-реберная мышца, *m. iliocostális* (см. рис. 119), является самой латеральной частью мышцы, выпрямляющей позвоночник. Начинается от подвздошного гребня, внутренней поверхности поверхностной пластинки пояснично-грудной фасции. Проходит кверху по задней поверхности ребер латерально от углов последних до поперечных отростков нижних (VII—IV) шейных позвонков. Соответственно расположению отдельных частей мышцы в различных областях ее подразделяют на подвздошно-реберную мышцу поясницы, подвздошно-реберную мышцу груди и подвздошно-реберную мышцу шеи.

Подвздошно-реберная мышца поясницы, m. iliocostális lumbórum, начинается от подвздошного гребня, внутренней поверхности поверхностной пластинки пояснично-грудной фасции, прикрепляется отдельными плоскими сухожилиями к углам нижних шести ребер.

Подвздошно-реберная мышца груди, m. iliocostális thorácis, начинается от шести нижних ребер, кнутри от мест прикрепления подвздошно-реберной мышцы поясницы. Прикрепляется к верхним шести ребрам в области углов и к задней поверхности поперечного отростка VII шейного позвонка.

Подвздошно-реберная мышца шеи, m. iliocostális cervícis, начинается от углов, III, IV, V и VI ребер (кнутри от мест прикрепления подвздошно-реберной мышцы груди). Прикрепляется к задним бугоркам поперечных отростков VI—IV шейных позвонков.

Функция: вместе с остальными частями мышцы, выпрямляющей позвоночник, разгибает позвоночник; при одностороннем сокращении наклоняет позвоночник в свою сторону, опускает

ребра. Нижние пучки этой мышцы, оттягивая и укрепляя ребра, создают опору для диафрагмы.

Иннервация: задние ветви шейных, грудных и поясничных спинномозговых нервов (C_{IV}—L_{III}).

Кровоснабжение: a. cervicalis profunda, aa. intercostáles posterióres, aa. lumbáles.

Длиннейшая мышца, *m. longíssimus*, — наиболее крупная из трех мышц, образующих мышцу, выпрямляющую позвоночник. Располагается медиальнее подвздошно-реберной мышцы, между нею и остистой мышцей. В ней выделяют длиннейшие мышцы груди, шеи и головы.

Длиннейшая мышца груди, m. longíssimus thorácis (см. рис. 119), имеет наибольшую протяженность. Мышца берет начало от задней поверхности крестца, поперечных отростков поясничных и нижних грудных позвонков. Прикрепляется к задней поверхности нижних девяти ребер, между их бугорками и углами, и к верхушкам поперечных отростков всех грудных позвонков (мышечными пучками).

Длиннейшая мышца шеи, m. longíssimus cervícis, начинается длинными сухожилиями от верхушек поперечных отростков верхних пяти грудных позвонков. Прикрепляется к задним бугоркам поперечных отростков VI—II шейных позвонков.

Длиннейшая мышца головы, m. longíssimus cápitis, начинается сухожильными пучками от поперечных отростков I—III грудных и III—VII шейных позвонков. Прикрепляется к задней поверхности сосцевидного отростка височной кости под сухожилиями грудино-ключично-сосцевидной мышцы и ременной мышцы головы.

Функция: длиннейшие мышцы груди и шеи разгибают позвоночник и наклоняют его в сторону; длиннейшая мышца головы разгибает последнюю, поворачивает лицо в свою сторону.

Иннервация: задние ветви шейных, грудных и поясничных спинномозговых нервов (C_{II} — L_V).

Кровоснабжение: a. cervicális profúnda, aa. intercostáles posterióres, aa. lumbáles.

Остистая мышца, *m. spinális* (см. рис. 119), — самая медиальная из трех частей мышцы, выпрямляющей позвоночник. Прилежит непосредственно к остистым отросткам грудных и шейных позвонков. В ней соответственно выделяют остистую мышцу груди, остистую мышцу шеи и остистую мышцу головы.

Остистая мышца груди, m. spinális thorácis, начинается 3—4 сухожилиями от остистых отростков II и I поясничных, XII и XI грудных позвонков. Прикрепляется к остистым отросткам верхних восьми грудных позвонков. Мышца сращена с глубжележащей полуостистой мышцей груди.

Остистая мышца шеи, m. spinális cervícis, начинается от остистых отросткой I и II грудных VII шейного позвонка и нижнего отрезка выйной связки. Прикрепляется к остистому отростку II (иногда III и IV) шейного позвонка.

Остистая мышца головы, m. spinális cápitis, начинается тонкими пучками от остистых отростков верхних грудных и нижних шейных позвонков, поднимается вверх и прикрепляется к затылочной кости вблизи наружного затылочного выступа. Часто это мышца отсутствует.

Функция: разгибает позвоночник.

Иннервация: задние ветви шейных, грудных и верхних поясничных спинномозговых нервов (C_{III}—L_{II}).

Кровоснабжение: a. cervicális profúnda, aa. intercostáles posterióres.

Функция всей **мышцы, выпрямляющей позвоночник,** *m. eréctor spinae*, достаточно точно отражает ее наименование. Поскольку составные части мышцы имеют начало на позвонках, она может действовать как разгибатель позвоночника и головы, являясь антагонистом передних мышц туловища. Сокращаясь отдельными частями с обеих сторон, эта мышца может опускать ребра, разгибать позвоночник, запрокидывать голову назад. При одностороннем сокращении наклоняет позвоночник в ту же сторону. Большую силу проявляет мышца также при сгибании торса, когда она совершает уступающую работу и предупреждает падение тела вперед под действием вентрально расположенных мышц, имеющих больший рычаг действия на позвоночный столб, чем дорсально расположенные мышцы.

Поперечно-остистая мышца, *m. transversospinális.* Эта мышца представлена множеством послойно расположенных мышечных пучков, которые проходят косо вверх с латеральной в медиальную сторону от поперечных к остистым отросткам позвонков. Мышечные пучки поперечно-остистой мышцы имеют неодинаковую длину и, перекидываясь через различное количество позвонков, образуют отдельные мышцы: полуостистую, многораздельные и мышцы-вращатели.

Вместе с тем соответственно занимаемой области на протяжении позвоночного столба каждая из указанных мышц в свою очередь подразделяется на отдельные мышцы, получившие название по месту расположения на дорсальной стороне туловища, шеи и затылочной области. В указанной последовательности рассматриваются отдельные части поперечно-остистой мышцы.

Полуостистая мышца, *m. semispinális*, имеет вид длинных мышечных пучков, начинается от поперечных отростков нижележащих позвонков, перекидывается через четыре — шесть позвонков и прикрепляется к остистым отросткам. Разделяется на полуостистые мышцы груди, шеи и головы.

Полуостистая мышца груди, m. semispinális thorácis, начинается от поперечных отростков нижних шести грудных позвонков; прикрепляется к остистым отросткам четырех верхних грудных и двух нижних шейных позвонков.

Полуостистая мышца шеи, m. semispinális cervícis, берет начало от поперечных отростков шести верхних грудных позвонков и суставных отростков четырех нижних шейных позвонков; прикрепляется к остистым отросткам V—II шейных позвонков.

Полуостистая мышца головы, m. semispinális cápitis, широкая, толстая, начинается от поперечных отростков шести верхних грудных и суставных отростков четырех нижних шейных позвонков (кнаружи от длинных мышц головы и шеи); прикрепляется к затылочной кости между верхней и нижней выйными линиями. Мышца сзади прикрыта ременной и длиннейшей мышцами головы; глубже и кпереди от нее залегает полуостистая мышца шеи.

Функция: полуостистые мышцы груди и шеи разгибают грудной и шейный отделы позвоночного столба; при одностороннем сокращении поворачивают указанные отделы в противоположную сторону. Полуостистая мышца головы запрокидывает голову назад, поворачивая (при одностороннем сокращении) лицо в противоположную сторону.

Иннервация: задние ветви шейных и грудных спинномозговых нервов (C_{III}—Th_{XII}).

Кровоснабжение: a. cervicális profúnda, aa. intercostáles posterióres.

Многораздельные мышцы, *mm. multifidi,* представляют собой мышечно-сухожильные пучки, которые начинаются от поперечных отростков нижележащих позвонков и прикреп ляются к остистым отросткам вышележащих. Эти мышцы, перекидываясь через два — четыре позвонка, занимают бороздки по сторонам от остистых отростков позвонков по всему протяжению позвоночного столба, начиная от крестца до II шейного позвонка. Они лежат непосредственно впереди полуостистой и длиннейшей мышц.

Функция: поворачивают позвоночный столб вокруг его продольной оси, участвуют в разгибании и наклоне его в сторону.

Иннервация: задние ветви спинномозговых нервов (C_{III}—S_I).

Кровоснабжение: a. cervicális profúnda, aa. intercostáles posterióres, aa. lumbáles.

Мышцы — вращатели шеи, груди и поясницы, *mm. rotatóres cervícis, thóracis et lumbórum*, составляют самый глубокий слой мускулатуры спины, занимающий борозду между остистыми и поперечными отростками. Мышцы-вращатели лучше выражены в пределах грудного отдела позвоночного столба. Соответственно протяженности пучков мышцы-вращатели подразделяются на длинные и короткие. Длинные мышцы-вращатели начинаются от поперечных отростков и прикрепляются к основаниям остистых отростков вышележащих позвонков, перекидываясь через один позвонок. Короткие мышцы-вращатели располагаются между соседними позвонками.

Функция: поворачивают позвоночный столб вокруг его продольной оси.

Иннервация: задние ветви шейных, грудных и поясничных спинномозговых нервов.

Кровоснабжение: a. cervicális profúnda, aa. intercostáles posterióres, aa. lumbáles.

Межостистые мышцы шеи, груди и поясницы, *mm. interspináles cervicis, thorácis et lumbórum,* соединяют остистые отростки позвонков между собой начиная от II шейного и ниже. Они лучше развиты в шейном и поясничном отделах позвоночного столба, отличающихся наибольшей подвижностью. В грудной части позвоночника эти мышцы выражены слабо (могут отсутствовать).

Функция: участвуют в разгибании соответствующих отделов позвоночника.

Иннервация: задние ветви спинномозговых нервов.

Кровоснабжение: a cervicális profúnda, aa. intercostáles posterióres, aa. lumbáles.

Межпоперечные мышцы поясницы, груди и шеи, *mm. intertransversárii lumbórum, thorácis et cervícis*, представлены короткими пучками, перекидывающимися между поперечными отростками смежных позвонков. Лучше выражены на уровне поясничного и шейного отделов позвоночного столба.

Межпоперечные мышцы поясницы подразделяются на латеральные и медиальные, *mm. intertransversárii laterális et mediáles lumbórum*. В области шеи различают передние (перекидываются между передними бугорками поперечных отростков) и задние межпоперечные мышцы шеи, *mm. intertransversárii anterióres et posterióres cervícis*. У последних выделяют медиальную часть, *pars medialis,* и латеральную часть, *pars lateralis*.

Функция: наклоняют соответствующие отделы позвоночного столба в свою сторону.

Иннервация: задние ветви шейных, грудных и поясничных спинномозговых нервов.

Кровоснабжение: a. cervicális profúnda, aa. intercostáles posterióres, aa. lumbáles.

ПОДЗАТЫЛОЧНЫЕ МЫШЦЫ

К подзатылочным мышцам, *mm. suboccipitales* (рис. 120), относятся большая задняя прямая мышца головы, малая задняя прямая мышца головы и верхняя и нижняя косые мышцы головы. Перечисленные мышцы находятся глубоко под полуостистой, длиннейшей и ременной мышцами головы. Они ограничивают треугольное пространство, в котором находятся позвоночная артерия, задняя ветвь первого шейного спинномозгового нерва, задняя дуга атланта и задняя атлантозатылочная мембрана.

Большая задняя прямая мышца головы, *m. réstus cápitis posterior májor*, начинается от остистого отростка осевого позвонка и прикрепляется к затылочной кости под нижней выйной линией.

Рис. 120. Подзатылочные и глубокие мышцы задней области шеи.
1 — m. rectus capitis posterior major; 2 — m. rectus capitis posterior minor; 3 — m. obliquus capitis superior; 4 — m. obliquus capitis inferior; 5 — mm. multifidi; 6 — m. longissimus capitis.

Функция: запрокидывает голову, наклоняет ее вбок, при одностороннем сокращении поворачивает голову в свою сторону.

Иннервация: n. suboccipitális (C_1).

Кровоснабжение: a. cervicális profúnda.

Малая задняя прямая мышца головы, *m. réctus cupitis posterior minor*, начинается от заднего бугорка атланта и прикрепляется к затылочной кости под нижней выйной линией, глубже и медиально от большой задней прямой мышцы головы.

Функция: запрокидывает и наклоняет голову в сторону.
Иннервация: m. suboccipitális (C_1).
Кровоснабжение: a. cervicális profúnda.

Нижняя косая мышца головы, m. oblíquus cápitis inférior, начинается от остистого отростка осевого позвонка, проходит вверх и латерально; прикрепляется к поперечному отростку атланта.

Функция: разгибает, наклоняет в сторону и вращает голову вокруг продольной оси зуба осевого позвонка.
Иннервация: n. suboccipitális (C_1).
Кровоснабжение: a. cervicális profúnda.

Верхняя косая мышца головы, *m. oblíquus cápitis supérior,* начинается от поперечного отростка атланта, проходит вверх и медиально; прикрепляется к затылочной кости над нижней выйной линией. Мышца лежит глубоко и латерально от места прикрепления полуостистой мышцы головы.

Функция: при двустороннем сокращении мышцы разгибают голову; при одностороннем сокращении мышца наклоняет голову латерально в свою сторону.
Иннервация: n. suboccipitális (C_1).
Кровоснабжение: aa. cervicális profúnda.

ФАСЦИИ СПИНЫ

Поверхностная фасция, покрывающая трапециевидную и широчайшую мышцу спины, выражена слабо. Хорошо развита **пояснично-грудная фасция,** *fáscia thoracolumbális,* которая покрывает глубокие мышцы спины.

На разных уровнях эта фасция выражена неодинаково. Наиболее развита она в поясничной области, где представлена поверхностной и глубокой пластинками, которые формируют фасциальное влагалище для мышцы, выпрямляющей позвоночник.

Поверхностная пластинка пояснично-грудной фасции прикрепляется к остистым отросткам поясничных позвонков, к надостистым связкам и срединному крестцовому гребню. Глубокая пластинка этой фасции с медиальной стороны прикрепляется к поперечным отросткам поясничных позвонков и межпоперечным связкам, внизу — к подвздошному гребню, вверху — к нижнему краю XII ребра и пояснично-реберной связке.

У латерального края мышцы, выпрямляющей позвоночник, поверхностная и глубокая пластинки пояснично-грудной фасции соединяются в одну. Глубокая пластинка пояснично-грудной фасции отделяет мышцу, выпрямляющую позвоночник, от квадратной мышцы поясницы. В пределах грудной стенки пояснично-грудная фасция представлена тонкой пластинкой, которая отделяет мышцу, выпрямляющую позвоночник, от более поверхностно расположенных мышц. Медиально эта фасция прикрепляется к остистым отросткам грудных позвонков, латерально — к углам

ребер. В задней (выйной) области шеи между располагающимися здесь мышцами имеется **выйная фасция,** *fáscia núchae.*

Вопросы для повторения

1. На какие группы подразделяются мышца спины по происхождению и глубине расположения?
2. Какие части различают у мышца, выпрямляющей позвоночник?
3. Назовите стороны поясничного треугольника.
4. Какие из мышц спины поднимают ребра, какие опускают?
5. Какую функцию выполняет группа подзатылочных мышц?

МЫШЦЫ И ФАСЦИИ ГРУДИ

Мышцы груди располагаются в несколько слоев, что обусловлено неодинаковым их происхождением и различными функциями (см. табл. X приложения).

Более поверхностно залегают те мышцы, которые развиваются в связи с закладкой верхней конечности. Они соединяют последнюю с грудной клеткой. К ним относятся большая и малая грудные мышцы, подключичная и передняя зубчатая мышцы.

Глубокие слои мускулатуры груди представлены собственными, аутохтонными, мышцами, развивающимися из вентральных отделов миотомов. Начинаются и прикрепляются эти мышцы в пределах грудной стенки. К ним относятся наружные и внутренние межреберные мышцы, подреберные мышцы, поперечная мышца груди, мышцы, поднимающие ребра.

Вместе с мышцами груди описывается тесно связанная с ними анатомически и функционально грудобрюшная преграда — диафрагма — главная дыхательная мышца, которая развивается из вентральных отделов шейных миотомов.

МЫШЦЫ, ДЕЙСТВУЮЩИЕ НА СУСТАВЫ ПЛЕЧЕВОГО ПОЯСА

Большая грудная мышца, *m. pectoralis major* (рис. 121), массивная, веерообразная, занимает значительную часть передней стенки грудной клетки. Соответственно местам ее начала в ней различаются ключичная часть, *pars clavicularis,* начинается от медиальной половины ключицы; грудино-реберная часть, *pars sternocostális,* берет начало от передней поверхности грудины и хрящей верхних шести ребер; брюшная часть, *pars abdominális* (слабо выражена), начинается от передней стенки влагалища прямой мышцы живота. Пучки частей большой грудной мышцы, заметно конвергируя, проходят в латеральном направлении и прикрепляются к гребню большого бугорка плечевой кости. Большая грудная мышца отделяется от дельтовидной мышцы хорошо выраженной

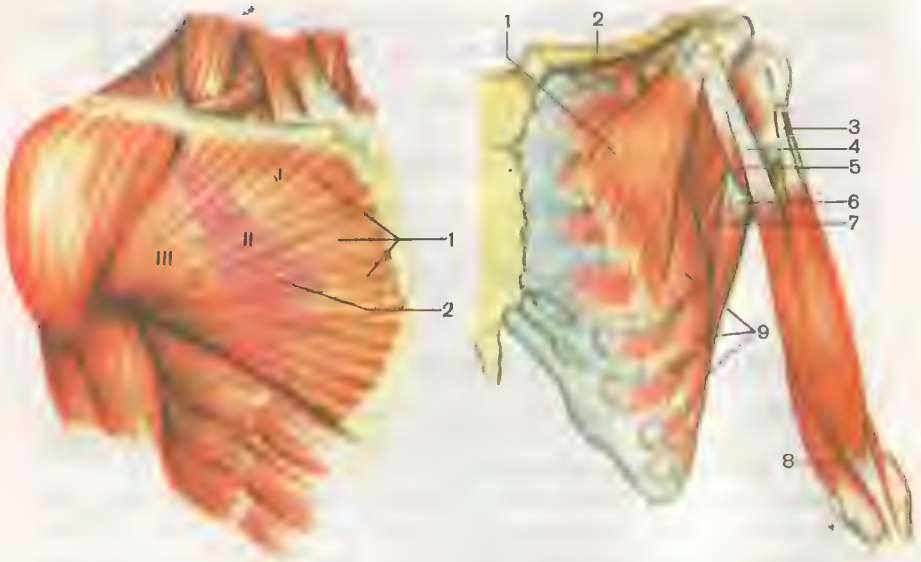

Рис. 121. Большая грудная мышца (1) и контуры малой грудной мышцы (2), формирующие переднюю стенку подмышечной полости; проекции trigonum clavipectorale (I), trigonum pectorale (II) и trigonum subpectorale (III).

Рис. 122. Мышцы груди и плеча, левого.

1 — m. pectoralis minor; 2 — m. subclavius; 3 — caput longum m. bicipitis brachii; 4 — caput breve m. bicipitis brachii; 5 — m. coracobrachialis; 6 — m. latissimus dorsi; 7 — m. teres major; 8 — m. brachialis; 9 — m. serratus anterior.

дельтовидно-грудной бороздой, *súlcus deltoideopectorális* (BNA), которая кверху и медиально переходит в подключичную ямку. Располагаясь поверхностно, эта мышца вместе с малой грудной мышцей образует переднюю стенку подмышечной полости и ограничивает нижним краем подмышечную ямку.

Функция: поднятую руку опускает и приводит к туловищу, одновременно поворачивая ее внутрь. Если рука укреплена в поднятом кверху положении, поднимает ребра и грудину (вспомогательная дыхательная мышца), способствуя расширению грудной клетки.

Иннервация: nn. pectorales laterális et mediális.

Кровоснабжение: a. thoraco-acromiális, aa. intercostáles posterióres, rr. intercostáles anterióres (из внутренней грудной артерии), a. thorácica laterális.

Малая грудная мышца, *m. pectorális mínor* (рис. 122), плоская, треугольной формы, располагается непосредственно позади большой грудной мышцы. Начинается от II—V ребер, вблизи их передних концов. Направляясь кверху и латерально, прикрепляется коротким сухожилием к клювовидному отростку лопатки.

Функция: наклоняет лопатку вперед; при укрепленном плечевом поясе поднимает ребра, способствуя расширению грудной клетки.

Иннервация: nn. pectorales mediális et laterális (C_{VII}—Th_I).

Кровоснабжение: a. thoracoacromiális, rr. intercostáles anterióres (из внутренней грудной артерии).

Подключичная мышца, *m. subclávius* (см. рис. 122), небольших размеров, занимает щелевидный промежуток между I ребром и ключицей. Начинается от хряща I ребра, проходит в латеральном направлении и прикрепляется к нижней поверхности акромиального конца ключицы.

Функция: оттягивает ключицу вниз и вперед, способствуя укреплению грудино-ключичного сустава.

Иннервация: n. cubclávius (C_V).

Кровоснабжение: a. transvérsa cervicis, a. thoracoacromiális.

Передняя зубчатая мышца, *m. serrátus antérior*, широкая, четырехугольная, прилежит к грудной клетке сбоку, образует медиальную стенку подмышечной полости. Начинается крупными зубцами от верхних восьми — девяти ребер и прикрепляется к медиальному краю и нижнему углу лопатки. Верхние и средние пучки ее лежат горизонтально, нижние ориентированы косо и проходят спереди назад и снизу вверх. Нижние 4—5 зубцов передней зубчатой мышцы там, где они начинаются, заходят между зубцами наружной косой мышцы живота.

Функция: перемещает лопатку, особенно нижний ее угол, вперед и латерально; нижние пучки способствуют вращению лопатки вокруг сагиттальной оси, в результате чего латеральный угол лопатки перемещается кверху и медиально — рука поднимается выше горизонтали. При укрепленной лопатке передняя зубчатая мышца поднимает ребра, способствуя расширению грудной клетки.

Иннервация: n. thorácicus lóngus (C_V—C_{VII}).

Кровоснабжение: a. thoracodorsális, a. thorácica laterális, a. intercostáles posterióres.

СОБСТВЕННЫЕ (АУТОХТОННЫЕ) МЫШЦЫ ГРУДИ

К этой группе мышц относятся наружные и внутренние межреберные мышцы, самые внутренние межреберные мышцы, подреберные мышцы и поперечная мышца груди, а также мышцы, поднимающие ребра (длинные и короткие).

Наружные межреберные мышцы, *mm. intercostáles externi* (рис. 123), в количестве 11 на каждой стороне, начинаются от нижнего края вышележащего ребра, кнаружи от его борозды, и, направляясь вниз и вперед, прикрепляются к верхнему краю

Рис. 123. Глубокие мышцы груди.
1 — m. intercostalis internus; 2 — mm. intercostales externi.

нижележащего ребра. Мышцы занимают межреберные промежутки на протяжении от бугорков ребер сзади до реберных хрящей спереди, где их продолжением до края грудины является **наружная межреберная перепонка** (мембрана), *membrána intercostális extérna*. На задней стороне грудной клетки пучки этих мышц ориентированы косо вниз и латерально, на боковой и передней стороне — вниз, вперед и медиально. Эти мышцы образуют более толстый слой по сравнению с внутренними межреберными мышцами.

Функция: поднимает ребра; задние их части укрепляют реберно-позвоночные суставы.

Иннервация: nn. intercostáles (Th_I—Th_{XI}).

Кровоснабжение: aa. intercostáles posterióres, a. thorácica intérna (передние межреберные ветви), a. musculophrénica.

Внутренние межреберные мышцы, *mm. intercostáles intérni,* располагаются непосредственно кнутри от наружных межреберных мышц. Они занимают межреберные промежутки, начиная спереди — от края грудины (у истинных ребер) и передних концов хрящей ложных ребер и до углов ребер сзади, где продолжением их служит **внутренняя межреберная перепонка** (мембрана), *membrána intercostális intérna*.

Мышцы начинаются от верхнего края нижележащего ребра и соответствующего реберного хряща и прикрепляются к нижнему краю вышележащего ребра кнутри от борозды. Пучки внутренних межреберных мышц направлены косо снизу вверх и латерально на задней грудной стенке, вверх и медиально — на передней стенке. Внутренние межреберные мышцы по отношению к пучкам наружных межреберных мышц располагаются почти под прямым углом. Внутренние пучки этих мышц получили название **самых внутренних межреберных мышц,** *mm. intercostáles intími.*

Функция: внутренние межреберные мышцы опускают ребра; укрепляют грудино-реберные суставы.

Иннервация: nn. intercostáles (Th_I—Th_{XI}).

Кровоснабжение: aa. intercostáles posterióres, a. thorácica intérna (передние межреберные ветви), a. musculophrénica.

Подреберная мышцы, *mm. subcostáles,* представлены мышечными и сухожильными пучками в нижней части заднего отдела внутренней поверхности грудной стенки. Начинаются вблизи углов X—XII ребер, направляются вверх и латерально, перекидываются через одно — два ребра и прикрепляются к внутренней поверхности вышележащих ребер.

Функция: опускают ребра.

Иннервация: nn. intercostáles (Th_I—Th_{XI}).

Кровоснабжение: aa. intercostáles posterióres.

Поперечная мышца груди, *m. transvérsus thorácis,* располагается на задней (внутренней) поверхности передней стенки грудной клетки. Она начинается от мечевидного отростка, нижней половины тела грудины. Ее пучки, расходясь веерообразно латерально и кверху, отдельными зубцами прикрепляются к хрящам II—VI ребер. Нижние пучки мышцы проходят горизонтально, тесно прилегая к верхним пучкам поперечной мышцы живота. Средние пучки ориентированы косо снизу вверх и латерально, а верхние проходят почти вертикально снизу вверх.

Функция: имея опору на грудине, эта мышца тянет реберные хрящи вниз, опускает ребра, участвует в акте выдоха.

Иннервация: nn. intercostáles (Th_{II}—Th_{VI}).

Кровоснабжение: a. thorácica intérna.

Мышцы, поднимающие ребра, *mm. levatóres costárum,* прикрыты сзади пучками мышцы, выпрямляющей позвоночник, занимают задние отрезки межреберных промежутков медиально от наружных межреберных мышц. Их подразделяют на короткие и длинные.

Короткие мышцы, поднимающие ребра, mm. levatóres costárum bréves, начинаются отдельными пучками на поперечных отростках VII шейного, I и II грудных позвонков, проходят вниз и латерально; прикрепляются к нижележащему ребру.

Длинные мышцы, поднимающие ребра, mm. levatóres costárum lóngi, начинаются на поперечных отростках VII—X грудных

Рис. 124. Диафрагма, *diaphragma*; вид снизу.

1 — centrum tendineum; 2 — for. venae cavae; 3 — hiatus esophageus; 4 — hiatus aorticus; 5 — lig. arcuatum mediale; 6 — lig. arcuatum laterale; 7 — trigonum lumbocostale; 8 — crus sinistrum; 9 — crus dextrum.

позвонков, переходят через нижележащее ребро; прикрепляются к следующему ребру, медиально от угла последнего.

Функция: поднимают ребра, способствуя расширению грудной клетки.

Иннервация: nn. intercostáles (C_{III}, Th_I, Th_{II}, Th_{VII}—Th_X).

Кровоснабжение: aa. intercostáles posterióres.

ДИАФРАГМА

Диафрагма, *diaphrágma* (рис. 124), — подвижная мышечно-сухожильная перегородка между грудной и брюшной полостями. Она куполообразная. Эта форма обусловлена положением внутренних органов и разностью давлений в грудной и брюшной полостях. Выпуклой стороной диафрагма направлена в грудную полость, вогнутой — вниз, в брюшную полость. Диафрагма является главной дыхательной мышцей и важнейшим органом брюшного пресса. Мышечные пучки диафрагмы располагаются по периферии, имеют сухожильное или мышечное начало от костной части нижних ребер или реберных хрящей, окружающих нижнюю апертуру грудной клетки, от задней поверхности грудины и от поясничных позвонков. Сходясь кверху, с периферии к середине диафрагмы, мышечные пучки продолжаются в

сухожильный центр, *céntrum tendineum*. Соответственно местам начала следует различать поясничную, реберную и грудинную части диафрагмы.

Мышечно-сухожильные пучки **поясничной части,** *pars lumbalis*, диафрагмы начинаются от передней поверхности поясничных позвонков правой и левой ножками, *crus déxtrum et crus sinístrum*, и от медиальной и латеральной дугообразных связок. Медиальная дугообразная связка, *lig. arcuátum mediále,* натянута над большой поясничной мышцей и между латеральной поверхностью I поясничного позвонка и верхушкой поперечного отростка II поясничного позвонка. Латеральная дугообразная связка, *lig. arcuátum laterále,* охватывает спереди квадратную мышцу поясницы и соединяет верхушку поперечного отростка II поясничного позвонка с XII ребром.

Правая ножка поясничной части диафрагмы развита сильнее и начинается от передней поверхности тел I—IV поясничных позвонков, левая берет начало от первых трех поясничных позвонков. Правая и левая ножки диафрагмы внизу вплетаются в переднюю продольную связку, а вверху их мышечные пучки перекрещиваются впереди тела I поясничного позвонка, ограничивая аортальное отверстие, *hiátus aórticus*. Через это отверстие проходят аорта и грудной (лимфатический) проток. Края аортального отверстия диафрагмы ограничены пучками фиброзных волокон — это срединная дугообразная связка, *lig. arcuátum mediánum*. При сокращении мышечных пучков ножек диафрагмы эта связка предохраняет аорту от сдавления, в результате чего не возникает препятствий на пути тока крови в аорте. Выше и левее аортального отверстия мышечные пучки правой и левой ножек диафрагмы вновь перекрещиваются, а затем вновь расходятся, образуя пищеводное отверстие, *hiátus esophágeus*, через которое пищевод вместе с блуждающими нервами проходит из грудной полости в брюшную. Между мышечными пучками правой и левой ножек диафрагмы проходят симпатические стволы, большой и малый внутренностные нервы, непарная вена (справа) и полунепарная вена (слева).

С каждой стороны между поясничной и реберной частями диафрагмы имеется треугольной формы участок, лишенный мышечных волокон, — так называемый пояснично-реберный треугольник. Здесь брюшная полость отделяется от грудной полости лишь тонкими пластинками внутрибрюшной и внутригрудной фасций и серозными оболочками (брюшиной и плеврой). В пределах этого треугольника могут образовываться диафрагмальные грыжи.

Реберная часть, *pars costális*, диафрагмы начинается от внутренней поверхности шести — семи нижних ребер отдельными мышечными пучками, которые вклиниваются между зубцами поперечной мышцы живота.

Грудинная часть, *pars sternális*, диафрагмы самая узкая и слабая, начинается от задней поверхности грудины. Между грудиной и реберными частями также имеются треугольные участки — грудино-реберные треугольники, где, как отмечалось, грудная и брюшная полости отделены друг от друга лишь внутригрудной и внутрибрюшной фасциями и серозными оболочками — плеврой и брюшиной. Здесь также могут образовываться диафрагмальные грыжи.

В сухожильном центре диафрагмы справа имеется отверстие нижней полой вены, через которое указанная вена проходит из брюшной полости в грудную.

Функция: при сокращении диафрагма удаляется от стенок грудной полости, купол ее уплощается, что ведет к увеличению грудной полости и уменьшению брюшной. При одновременном сокращении с мышцами живота диафрагма способствует повышению внутрибрюшного давления.

Иннервация: n. phrénicus (C_{III}—C_V).

Кровоснабжение: a. pericardiacophrénica, a. phrénica supérior, a. phrénica inférior, a. musculophrénica, aa. intercostáles posterióres.

ФАСЦИИ ГРУДИ

Поверхностная фасция в области груди развита слабо. Она охватывает молочную железу, отдавая в глубь последней соединительнотканные перегородки, разделяющие железу на доли. От передней поверхности фасции к коже и соску молочной железы продолжаются плотные пучки — связки, поддерживающие молочную железу, *ligg. suspensória mammária*.

Грудная фасция, *fáscia pectorális*, состоит из поверхностной и глубокой пластинок, которые охватывают большую грудную мышцу спереди и сзади. Поверхностная пластинка грудной фасции медиально прикрепляется к передней поверхности грудины, сверху — к ключице. Латерально и вверх она продолжается в дельтовидную, а ниже — в подмышечную фасцию.

Глубокая пластинка грудной фасции лежит сзади большой грудной мышцы. Продолжаясь кверху, эта пластинка становится плотнее в пределах ключично-грудного треугольника (промежуток треугольной формы между верхним краем малой грудной мышцы и ключицей); здесь она известна как **ключично-грудная фасция,** *fascia clavipectorális*. Латерально и книзу глубокая пластинка грудной фасции срастается с поверхностной пластиной этой фасции.

Кроме указанных фасций, различают также собственно грудную и внутригрудную фасции. **Собственно грудная фасция,** *fáscia thorácica*, покрывает снаружи наружные межреберные мышцы, а также ребра. **Внутригрудная фасция,** *fáscia endothorácica*, выстилает грудную полость изнутри, т. е. прилежит изнутри к

внутренним межреберным мышцам, поперечной мышце груди и внутренним поверхностям ребер.

Вопросы для повторения

1. Назовите «слабые» места диафрагмы. Где они находятся и чем ограничены?
2. Назовите мышцы, поднимающие ребра. Какие мышцы опускают ребра?
3. Занимают ли наружные и внутренние межреберные мышцы межреберные промежутки на всем протяжении? Назовите различия в их топографии.

МЫШЦЫ И ФАСЦИИ ЖИВОТА

Живот, *abdómen*, — часть туловища, расположенная между грудью и тазом. Верхняя граница живота проходит от основания мечевидного отростка по реберным дугам до XII грудного позвонка. С латеральной стороны граница живота проходит по задней подмышечной линии от реберной дуги вверху до подвздошного гребня внизу. Нижнюю границу живота справа и слева образуют передний отрезок подвздошного гребня и линия, условно проведенная на уровне паховых складок от верхней передней подвздошной ости к лобковому бугорку. Это внешние границы живота. Они не совпадают с границами полости живота, которая вверх (краниально) простирается до купола диафрагмы, а внизу доходит до пограничной линии таза, отделяющей полость живота от полости малого таза.

В целях более точного определения места расположения органов в брюшной полости, их топографии и проецирования на наружные покровы живот разделяют двумя горизонтальными линиями на три этажа. Одна линия проходит между хрящами десятых ребер — межреберная линия, *línea bicostárum* (PNA), другая — между верхними передними остями подвздошных костей — межостистая линия, *linea bispinárum* (PNA). Таким образом, выделяют верхний этаж — **надчревная область (надчревье),** *régio epigástrica (epigastrium)*, средний этаж — **чревье,** *mesogástrium* (PNA), и нижний этаж — **подчревная область (подчревье),** *régio hypogástrica (hypogastrium* — PNA).

Кроме того, двумя вертикальными линиями, проведенными вдоль латеральных краев прямых мышц живота от реберной дуги до лобкового бугорка, каждый из этажей подразделяется на три отдельные области. Соответственно в надчревной области различают правую и левую подреберные области, *regiónes hypochondriacae dextra et sinistra,* и надчревную область, *regio epigastrica;* в чревье — правую и левую боковые области, *regiónes laterales déxtra et sinistra*, и пупочную область, *regio umbilicális*; в подчревной области выделяют правую и левую паховые

области, *regiónes inguináles dèxtra et sinistra*, и лобковую область, *regio púbica*.

Мышцы живота образуют мышечную основу боковых, передней и задней стенок брюшной полости.

МЫШЦЫ БОКОВЫХ СТЕНОК БРЮШНОЙ ПОЛОСТИ

Боковые стенки брюшной полости включают три широкие мышцы: наружную косую мышцу живота, внутреннюю косую мышцу живота и поперечную мышцу живота. Располагаясь послойно, пучки указанных мышц проходят в различных направлениях. У наружной и внутренней косых мышц живота мышечные пучки пересекают друг друга под углом примерно 90°, а пучки поперечной мышцы живота ориентированы горизонтально.

Передние отделы указанных мышц переходят в широкие сухожильные растяжения — апоневрозы, которые, охватив прямую мышцу живота спереди и сзади, формируют для нее апоневротическое влагалище. Далее, достигнув передней срединной линии, волокна апоневрозов широких мышц живота правой и левой сторон перекрещиваются и образуют продольный тяж, получивший название белой линии, *línea álba*.

Такая особенность топографии мышц и их апоневрозов, формирующих боковые и переднюю стенки живота, является анатомической основой прочности и динамичности (изменчивости) брюшного пресса, что крайне важно для поддержания оптимального тонуса стенок живота при различных функциональных состояниях внутренних органов (при дыхании, дефекации, родах).

Наружная косая мышца живота, *m. obliquus extèrnus abdóminis* (рис. 125), — самая поверхностная и обширная из мышц живота. Начинается крупными зубцами от наружной поверхности восьми нижних ребер. Верхние пять зубцов мышцы входят между зубцами передней зубчатой мышцы, а нижние три — между зубцами широчайшей мышцы спины. Верхние пучки наружной косой мышцы живота начинаются от ребер вблизи их хрящей и проходят почти горизонтально. Ниже расположенные пучки идут косо сверху вниз и в медиальном направлении; пучки самой нижней части мышцы следуют почти вертикально вниз. Наружная косая мышца живота переходит в широкий апоневроз.

Самая нижняя часть апоневроза наружной косой мышцы живота направляется к наружной губе гребня подвзошной кости (латерально и кзади) и к лобковому бугорку (кпереди и медиально). Нижний утолщенный край апоневроза наружной косой мышцы живота в виде желобоватого выпячивания натянут между верхней передней подвздошной остью и лобковым бугорком и образует паховую связку, *lig. inguinále*. У места прикрепления к лобковой кости апоневроз этой мышцы расходится на две ножки — медиальную и латеральную. Медиальная ножка, *crus mediále*, прикрепляется к передней поверхности лобкового симфиза, а латеральная ножка, *crus laterále*, — к лобковому бугорку (см. табл. XI приложения).

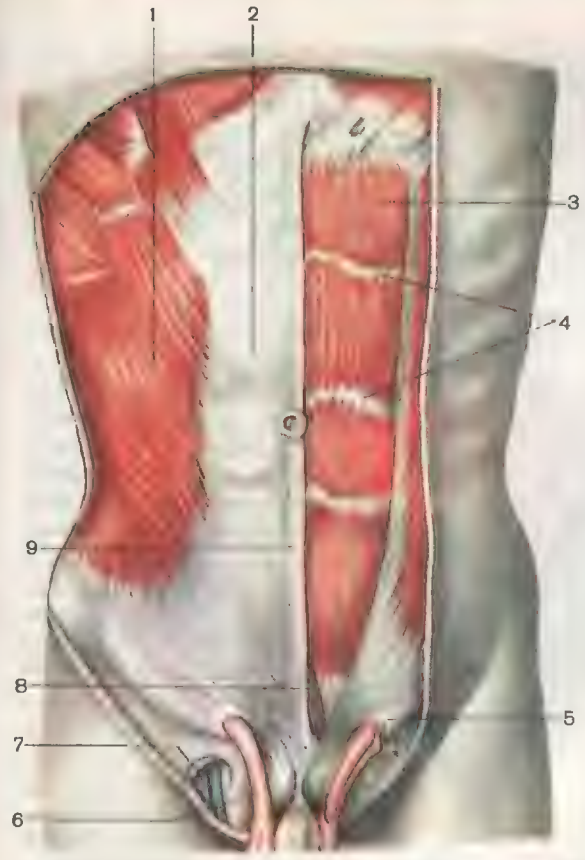

Рис. 125. Мышцы живота. (Слева передняя пластинка влагалища прямой мышцы живота удалена.)

1 — m. obliquus externus abdominis; 2 — lam. anterior vaginae m. recti abdominis; 3 — m. rectus abdominis; 4 — intersectiones tendineae; 5 — anulus inguinalis superficialis; 6 — funiculus spermaticus; 7 — hiatus saphenus; 8 — m. pyramidalis; 9 — linea alba.

Функция: при укрепленном тазовом поясе и двустороннем сокращении опускает ребра, сгибает позвоночник; при одностороннем сокращении поворачивает туловище в противоположную сторону. При свободных, лишенных опоры нижних конечностях (в положении лежа на спине) может поднимать таз; входит в состав мышц брюшного пресса.

Иннервация: nn. intercostáles (Th_V—Th_{XII}), n. iliohypogástricus (Th_{XII}—L_I), n. ilioinguinális (L_I).

Кровоснабжение: aa. intercostáles posterióres, a. thorácica laterális, a. circumfléxa íliaca superficiális.

Над подвздошным гребнем, между задним краем наружной косой мышцы живота и нижнепереднем краем широчайшей мышцы спины, остается треугольной формы промежуток — поясничный треугольник, *trigónum lumbále*. Основание (нижняя сторона) этого треугольника образовано подвздошным гребнем, латеральную сторону ограничивает задний край наружной косой мышцы живота, медиальную — широчайшая мышца

Рис. 126. Мышцы живота; вид сбоку. (Наружная косая мышца живота и передняя пластинка влагалища прямой мышцы живота удалены.)

1 — m. obliquus internus abdominis; 2 — m. rectus abdominis.

спины. Поясничный треугольник может служить местом образования грыж.

Внутренняя косая мышца живота, *m. obliquus intérnus abdóminis* (рис. 126), располагается кнутри от наружной косой мышцы живота, составляя второй мышечный слой брюшной стенки. Начинается мышечными пучками от промежуточной линии подвздошного гребня, пояснично-грудной фасции и латеральной половины паховой связки. Пучки задневерхней части мышцы проходят снизу вверх и прикрепляются к хрящам последних ребер, имея одинаковое направление с пучками внутренних межреберных мышц. Ниже расположенные пучки веерообразно расходятся вверх и медиально и продолжаются в широкий апоневроз (по линии, проведенной сверху вниз от хряща X ребра к лобковой кости), который на большем своем протяжении расщепляется на две пластинки, охватывающие прямую мышцу живота спереди и сзади. Нижняя часть апоневроза является продолжением той части мышцы, которая начинается от латеральной половины паховой связки.

Пучки нижней части мышцы вместе с пучками, отделившимися от поперечной мышцы живота, входят в состав семенного канатика и формируют мышцу, поднимающую яичко *(m. cremaster)*.

Функция: при двустороннем сокращении внутренние косые мышцы живота сгибают позвоночник; при одностороннем сокращении вместе с наружной косой мышцей живота противоположной стороны внутренняя косая мышца живота поворачивает туловище в свою сторону; опускает ребра; при укрепленной грудной клетке поднимает таз.

Иннервация: nn. intercostáles, (Th_{VI}—Th_{XII}), n. iliohypogástricus (Th_{XII}—L_I), n. ilioinguinális (L_I).

Кровоснабжение: aa. intercostáles posterióres, aa. epigástricae inférior et supérior, a. musculophrénica.

Поперечная мышца живота, *m. transvérsus abdóminis,* получила название в связи с поперечным направлением мышечных пучков. Эта мышца образует самый глубокий, третий, слой в боковых отделах брюшной стенки. Пучки поперечной мышцы живота располагаются горизонтально, проходя сзади вперед и в медиальном направлении. Они берут начало от внутренней поверхности шести нижних ребер (занимают промежутки между зубцами реберной части диафрагмы), от глубокой пластинки пояснично-грудной фасции, от передней половины внутренней губы подвздошного гребня и от латеральной трети паховой связки. Вблизи латерального края прямой мышцы живота мышечные пучки ее переходят в широкий апоневроз по линии, вогнутой в медиальном направлении (полулунная линия, linea semilunaris).

Функция: уменьшает размеры брюшной полости, являясь важной составной частью брюшного пресса; оттягивает ребра вперед к срединной линии.

Иннервация: nn. intercostáles (Th_V—Th_{XII}), nn. iliohypogástricus (Th_{XII}—L_I) et ilioinguinális (L_I).

Кровоснабжение: aa. intercostáles posterióres, aa. epigástricae supérior et inférior, a. musculophrénica.

МЫШЦЫ ПЕРЕДНЕЙ СТЕНКИ БРЮШНОЙ ПОЛОСТИ

Прямая мышца живота, *m. réctus abdóminis* (см. рис. 125), — плоская длинная мышца, лентовидная, располагается сбоку от срединной линии. Отделена от одноименной мышцы противоположной стороны белой линией. Начинается двумя сухожильными частями — от лобкового гребня и от фиброзных пучков лобкового симфиза.

Направляясь кверху, мышца заметно расширяется и прикрепляется к передней поверхности мечевидного отростка и к наружной поверхности хрящей VII, VI и V ребер. Мышечные пучки прерываются тремя или четырьмя поперечно ориентированными сухожильными перемычками, *intersectiones tendineae*, плотно сращенными с передней пластинкой влагалища прямой мышцы живота. При сокращении мышц брюшного пресса перемычки у худощавых людей образуют хорошо видимые на передней брюшной стенке поперечные вдавления, ограниченные сверху и снизу выступающими участками, соответствующими мышечным брюшкам. Сухожильные перемычки прямой мышцы живота являются остатками соединительнотканных перегородок (миосепт) между миотомами, из которых развилась эта мышца. Число сухожильных перемычек непостоянно, чаще 3—4. Первая, наиболее краниально расположенная сухожильная пере-

мычка находится на уровне хряща VIII ребра, которое непосредственно с грудиной не соединяется; вторая — на середине расстояние между первой перемычкой и пупком; третья — на уровне пупка; четвертая встречается реже, выражена слабо, находится на уровне дугообразной линии задней стенки влагалища прямой мышцы живота.

Функция: при укрепленных позвоночнике и тазовом поясе тянет ребра вниз (опускает грудную клетку), сгибает позвоночник (туловище); при фиксированной грудной клетке поднимает таз.

Иннервация: nn. intercostáles (Th_{VI}—Th_{XII}), n. iliohypogástricus (Th_{XII}—L_I).

Кровоснабжение: aa. epigastricae supérior et inférior, aa. intercostáles posterióres.

Пирамидальная мышца, *m. pyramidális*, треугольной формы, располагается впереди нижней части прямой мышцы живота, начинается от лобкового гребня, ниже начала прямой мышцы. Волокна мышцы направляются снизу вверх, вплетаются в белую линию (иногда мышца отсутствует).

Функция: натягивает белую линию живота.

МЫШЦЫ ЗАДНЕЙ СТЕНКИ БРЮШНОЙ ПОЛОСТИ

Квадратная мышца поясницы, *m. quadrátus lumbórum,* располагается сбоку от поперечных отростков поясничных позвонков, начинается от подвздошного гребня, подвздошно-поясничной связки и от поперечных отростков нижних поясничных позвонков. Прикрепляется к нижнему краю XII ребра и к поперечным отросткам верхних поясничных позвонков. Латеральная часть мышцы проходит косо вверх и медиально. Мышца спереди прикрыта глубокой пластинкой (листком) пояснично-грудной фасции. К медиальной части квадратной мышцы поясницы прилежит большая поясничная мышца, а сзади — начало мышцы, выпрямляющей позвоночник.

Функция: при двустороннем сокращении мышцы способствуют удержанию позвоночника в вертикальном положении. При одностороннем сокращении вместе с мышцей, выпрямляющей позвоночник, и мышцами брюшного пресса наклоняет позвоночник в свою сторону, тянет XII ребро книзу.

Иннервация: plexus lumbális (Th_{XII}, L_I—L_{II}).

Кровоснабжение: a. subcostális, aa. lumbáles, a. iliolumbális.

ФАСЦИИ ЖИВОТА

Поверхностная фасция, отделяющая мышцы живота от подкожной клетчатки, в верхних отделах выражена слабо.

Собственная фасция, *fascia propria* (BNA), соответственно

слоям мышц брюшных стенок образует несколько пластинок. Наиболее сильно развита поверхностная пластинка, покрывающая снаружи наружную косую мышцу живота. В области поверхностного кольца пахового канала соединительнотканные волокна этой пластинки образуют межножковые волокна, *fibrae intercrurales*. Прикрепляясь к наружной губе подвздошного гребня и к паховой связке, поверхностная пластинка у поверхностного кольца пахового канала охватывает семенной канатик и продолжается в фасцию мышцы, поднимающей яичко, *fáscia cremastérica*, которая покрывает мышцу, поднимающую яичко. Две другие пластинки собственной фасции, непосредственно прилегающие к внутренней косой мышце живота со стороны ее передней и задней поверхностей, выражены слабее, и их трудно отделить от перимизия указанной мышцы.

Поперечная фасция, *fáscia transversális,* покрывает переднюю и боковые стенки брюшной полости изнутри и образует, таким образом, большую часть внутренней (внутрибрюшной) фасции живота. Эта фасция, выстилая изнутри стенки брюшной полости соответственно тем образованиям, которые она покрывает, получает специальные наименования (*fáscia diafragmática, fascia psoátis, fascia iliáca* — PNA и т. д.).

В пределах верхних отделов передней стенки живота поперечная фасция покрывает внутреннюю поверхность поперечной мышцы и входит в состав задней стенки влагалища прямой мышцы живота. На уровне нижней границы живота она прикрепляется к паховой связке и внутренней губе гребня подвздошной кости. Медиально, у нижнего отрезка белой линии живота, она усилена продольно ориентированными пучками, которые формируют подпору белой линии, *adminículum lineae álbae.* Ниже уровня дугообразной линии, *linea arcuáta*, поперечная фасция непосредственно образует заднюю стенку влагалища прямой мышцы живота, а над серединой паховой связки, на 1,5 см выше последней, — овальное углубление, которое является глубоким кольцом пахового канала. Поперечная фасция изнутри, со стороны брюшной полости, покрыта брюшиной, которая имеет сложный рельеф, особенно в нижних отделах передней брюшной стенки. Здесь, над уровнем паховой связки, по обеим сторонам от передней срединной линии имеются три ямки, отделенные друг от друга хорошо выраженными продольными складками брюшины.

Белая линия живота

Белая линия, *línea álba*, представляет собой фиброзную пластинку, простирающуюся по передней срединной линии от мечевидного отростка до лобкового симфиза. Она образована перекрещивающимися волокнами апоневрозов широких мышц живота правой и левой сторон.

В верхних отделах, где медиальные края прямых мышц живота находятся на большом расстоянии друг от друга, белая линия шире (до 2,5 см), чем в нижней части. От уровня пупка в направлении лобкового симфиза белая линия заметно сужается, а толщина ее в сагиттальной плоскости нарастает.

Белая линия отличается большой прочностью. Она содержит лишь тонкие ветви кровеносных сосудов, поэтому при проведении разрезов вдоль белой линии во время операции почти не отмечается кровотечения. Этим пользуются хирурги, когда необходимо создать широкий доступ к органам брюшной полости и таза.

Влагалище прямой мышцы живота

Влагалище прямой мышцы живота, *vagína m. récti abdóminis,* формируется апоневрозами трех широких мышц живота со стороны ее передней и задней поверхностей (рис. 127).

Строение передней и задней стенок влагалища прямой мышцы живота неодинаково. На протяжении верхнего отдела прямой мышцы, выше поперечной линии, проведенной между верхними передними подвздошными остями правой и левой сторон, апоневроз внутренней косой мышцы живота расщепляется на две пластинки — переднюю и заднюю. Передняя пластинка апоневроза вместе с апоневрозом наружной косой мышцы живота образует переднюю стенку влагалища прямой мышцы живота. Задняя пластинка, срастаясь с апоневрозом поперечной мышцы живота, формирует заднюю стенку влагалища прямой мышцы живота.

Ниже этого уровня (на 4—5 см ниже пупка) апоневрозы всех трех широких мышц живота переходят на переднюю поверхность прямой мышцы живота и формируют переднюю стенку ее влагалища. Поэтому ниже указанной поперечной линии прямая мышца живота сзади покрыта только поперечной фасцией. Нижний край сухожильной задней стенки влагалища прямой мышцы живота хорошо виден со стороны брюшной полости (через брюшину) или после удаления прямой мышцы живота и носит название дугообразной линии, *linea arcuáta (linea semicircularis* — BNA).

Ниже дугообразной линии со стороны задней своей поверхности прямая мышца живота покрыта только поперечной фасцией, позади которой располагаются забрюшинная клетчатка и брюшина. Такая анатомическая особенность строения задней стенки влагалища прямой мышцы живота непосредственно над малым тазом, по-видимому, обусловлена изменениями размеров и положения тазовых органов, которым они подвергаются при различных физиологических состояниях: смещение наполненного мочевого пузыря, матки при беременности вверх, в направлении брюшной полости, когда границы этих органов находятся на значительном расстоянии от пограничной линии таза.

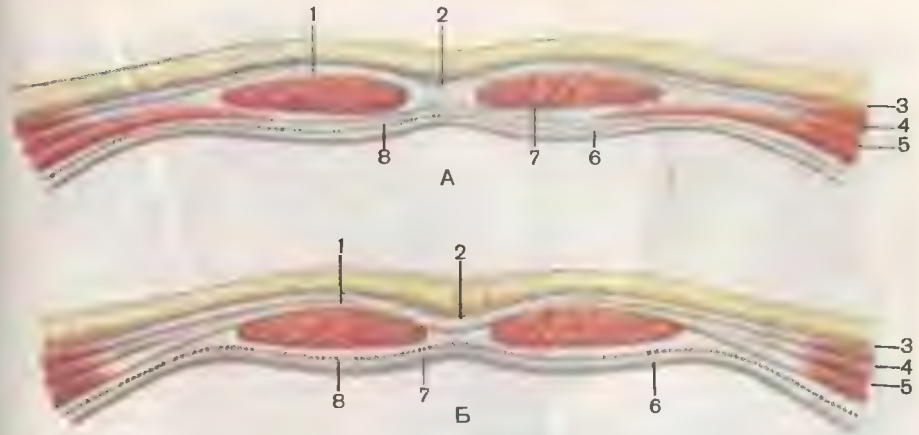

Рис. 127. Строение влагалища прямой мышцы живота (схема; поперечный разрез).

А — верхние $^2/_3$ мышцы. Б — нижняя треть мышцы.

1 — lam. anterior vaginae m. recti abdominis; 2 — linea alba; 3 — m. obliquus externus abdominis; 4 — m. obliquus internus abdominis; 5 — m. transversus abdominis; 6 — peritoneum; 7 — lam. posterior vaginae m. recti abdominis; 8 — fascia transversalis.

ПАХОВЫЙ КАНАЛ

Паховый канал, ***canális inguinális***, представляет собой косо расположенный над медиальной половиной паховой связки щелевидный промежуток, в котором у мужчин заключен семенной канатик, у женщин — круглая связка матки. Паховый канал имеет длину 4—5 см. Он проходит в толще передней стенки живота (у нижней ее границы) от глубокого пахового кольца, образованного поперечной фасцией, над серединой паховой связки, до поверхностного пахового кольца, находящегося над верхней ветвью лобковой кости между латеральной и медиальной ножками апоневроза наружной косой мышцы живота (рис. 128).

По отношению к семенному канатику (к круглой связке матки у женщин) в паховом канале различают **четыре стенки:** переднюю, заднюю, верхнюю и нижнюю. Передняя стенка пахового канала образована апоневрозом наружной косой мышцы живота, задняя — поперечной фасцией, верхняя — нижними свободно свисающими краями внутренней косой и поперечной мышц живота, нижняя — паховой связкой.

Глубокое паховое кольцо, *ánulus inguinális profúndus*, находится в задней стенке пахового канала. Со стороны брюшной полости это воронкообразное углубление поперечной фасции, расположенное над серединой паховой связки. Глубокое паховое кольцо находится напротив места латеральной паховой ямки, на внутренней поверхности передней брюшной стенки.

Поверхностное паховое кольцо, *ánulus inguinális superficiális*, располагается над лобковой костью. Оно ограничено ножками апоневроза наружной косой мышцы живота: сверху —

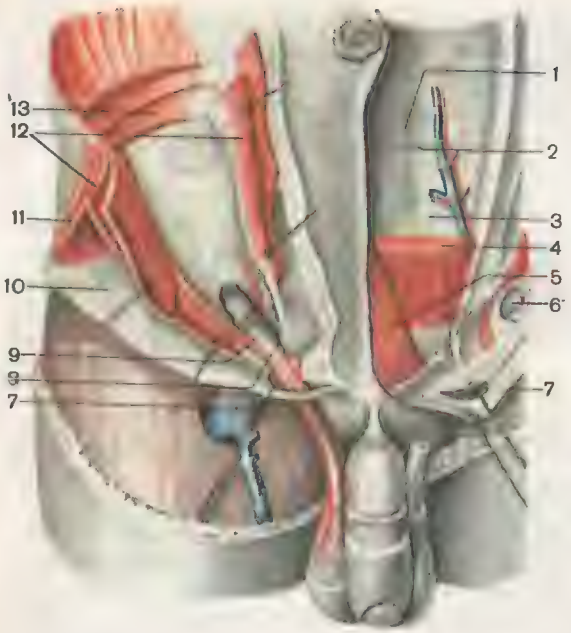

Рис. 128. Паховый канал и мышцы живота. (Справа мышцы рассечены и отвернуты. Слева вскрыто влагалище прямой мышцы живота, а сама мышца частично удалена.)

1 — lam. posterior vaginae m. recti abdominis; 2 — linea arcuata; 3 — fascia transversalis; 4 — m. rectus abdominis; 5 — m. pyramidalis; 6 — anulus inguinalis profundus; 7 — anulus inguinalis superficialis; 8 — funiculus spermaticus; 9 — m. cremaster; 10 — aponeurosis m. obliquui externi abdominis; 11 — m. obliquus externus abdominis; 12 — m. obliquus internus abdominis; 13 — m. transversus abdominis.

медиальной, *crus mediále*, снизу — латеральной, *crus laterále*. Латеральный край поверхностного пахового кольца образуют поперечно расположенные межножковые волокна, *fíbrae intercrurále*s, перекидывающиеся от медиальной ножки к латеральной и принадлежащие фасции, покрывающей снаружи наружную косую мышцу живота. Медиальный край поверхностного пахового кольца образует загнутая связка, *lig. refléxum,* состоящая из ответвления волокон паховой связки и латеральной ножки апоневроза наружной косой мышцы живота. Происхождение пахового канала связано с процессом опускания яичка и выпячиванием брюшины в период внутриутробного развития.

Вопросы для повторения

1. Как построены передняя и задняя стенки влагалища прямой мышцы живота?
2. Назовите слабые места в передней стенке живота и стенке пахового канала.
3. С чем связано наличие сухожильных перемычек прямой мышцы живота? Каково их происхождение?
4. Какое функциональное значение имеет неодинаковая, взаимно противоположная ориентация пучков наружной и внутренней косых мышц живота?

МЫШЦЫ И ФАСЦИЯ ШЕИ

Мышцы шеи (рис. 129, 130) имеют сложные строение и топографию, что обусловлено неодинаковым их происхождением, различиями функции, взаимоотношениями с внутренними органа-

Рис. 129. Мышцы шеи, *mm. colli*; вид сбоку.

1 — m. sternocleidomastoideus; 2 — m. mylohyoideus; 3 — m. digastricus (venter anterior); 4 — os hyoideum; 5 — m. sternohyoideus; 6 — m. omohyoideus; 7 — mm. scaleni anterior et medius; 8 — m. trapezius; 9 — m. digastricus (venter posterior).

Рис. 130. Мышцы шеи, *mm. colli*; вид спереди. (Справа грудино-ключично-сосцевидная мышца удалена).

1 — m. digastricus (venter anterior); 2 — m. mylohyoideus; 3 — m. sternocleidomastoideus (оттянута); 4 — m. sternohyoideus; 5 — m. sternothyroideus; 6 — m. omohyoideus; 7 — mm. scalenii (anterior, medius et posterior); 8 — os hyoideum; 9 — m. digastricus (venter posterior); 10 — m. stylohyoideus.

ми шеи, кровеносными сосудами, нервами и пластинками шейной фасции. Мышцы шеи подразделяют на отдельные группы по генетическому и топографическому (по областям шеи) признакам. Руководствуясь генетическим признаком, следует различать мышцы, развившиеся на основе первой (нижнечелюстной) и второй (подъязычной) висцеральных дуг, жаберных дуг, и мышцы, развившиеся из вентральных отделов миотомов.

Производными мезенхимы первой висцеральной дуги являются челюстно-подъязычная мышца, переднее брюшко двубрюшной мышцы; второй висцеральной дуги — шилоподъязычная мышца, заднее брюшко двубрюшной мышцы и подкожная мышца шеи; жаберных дуг — грудино-ключично-сосцевидная мышца и трапециевидная мышца, которая рассматривается в группе мышц спины. Из вентральной части миотомов развиваются грудино-подъязычная, грудино-щитовидная, щитоподъязычная, лопаточно-подъязычная, подбородочно-подъязычная, передняя, средняя и задняя лестничные мышцы, а также предпозвоночные мышцы: длинная мышца шеи и длинная мышца головы.

Топографически мышцы шеи разделяют на поверхностные и глубокие. К **поверхностным мышцам** шеи относятся подкожная мышца шеи, грудино-ключично-сосцевидная мышца и мышцы, прикрепляющиеся к подъязычной кости, — это надподъязычные мышцы: двубрюшная, шилоподъязычная и подбородочно-подъязычная, челюстно-подъязычная и подъязычная мышцы: грудино-подъязычная, грудино-щитовидная, щитоподъязычная и лопаточно-подъязычная.

Глубокие мышцы шеи в свою очередь подразделяются на латеральную группу, к которой относятся лежащие сбоку от позвоночного столба передняя, средняя и задняя лестничные мышцы, и предпозвоночную группу: длинная мышца головы, передняя прямая мышца головы, латеральная прямая мышца головы, длинная мышца шеи, расположенные спереди от позвоночного столба.

ПОВЕРХНОСТНЫЕ МЫШЦЫ ШЕИ

Подкожная мышца шеи, *platýsma* (см. рис. 133), тонкая, плоская, залегает непосредственно под кожей. Начинается в грудной области ниже ключицы от поверхностной пластинки грудной фасции, проходит вверх и медиально, занимая почти всю переднебоковую поверхность шеи (за исключением небольшого участка над яремной вырезкой, имеющей вид треугольника).

Пучки подкожной мышцы шеи, поднявшись выше основания нижней челюсти в область лица, вплетаются в жевательную фасцию. Часть пучков подкожной мышцы шеи присоединяется к мышце, опускающей нижнюю губу, и к мышце смеха, вплетаясь в угол рта.

Функция: приподнимает кожу шеи, предохраняя поверхностные вены от сдавления; оттягивает угол рта книзу.

Иннервация: n. faciális (r. cólli).

Кровоснабжение: a. transvérsa cervicis, a. faciális.

Грудино-ключично-сосцевидная мышца, *m. sternocleidomastoideus* (см. рис. 129), располагается под подкожной мышцей шеи, при повернутой в сторону голове ее контур обозначается в виде выраженного валика на переднебоковой поверхности шеи. Начинается двумя частями (медиальной и латеральной) от передней поверхности рукоятки грудины и грудинного конца ключицы. Поднимаясь вверх и кзади, мышца прикрепляется к сосцевидному отростку височной кости и к латеральному отрезку верхней выйной линии. Над ключицей между медиальной и латеральной частями мышцы выделяется малая надключичная ямка, *fóssa supraclaviculáris mínor*.

Функция: при одностороннем сокращении наклоняет голову в свою сторону, одновременно лицо поворачивается в противоположную сторону. При двустороннем сокращении мышцы голова запрокидывается назад, так как мышца прикрепляется позади поперечной оси атлантозатылочного сустава. При фиксированной голове тянет вверх грудную клетку, способствуя вдоху, как вспомогательная дыхательная мышца.

Иннервация: *n. accessórius*.

Кровоснабжение: r. sternocleidomastoideus (из верхней щитовидной артерии), a. occipitális.

МЫШЦЫ, ПРИКРЕПЛЯЮЩИЕСЯ К ПОДЪЯЗЫЧНОЙ КОСТИ

Выделяют мышцы, лежащие выше подъязычной кости, — надподъязычные мышцы, *mm. suprahyoídei*, и мышцы, лежащие ниже подъязычной кости, — подподъязычные мышцы, *mm. infrahyoídei* (см. рис. 130). Обе группы мышц проявляют свою силу в особых условиях, так как подъязычная кость не соединяется непосредственно ни с какой другой костью скелета, хотя она является опорой для мышц, принимающих участие в важных функциях: актах жевания, глотания, речи и др. Подъязычная кость удерживается в своем положении исключительно взаимодействием мышц, которые подходят к ней с разных сторон.

Надподъязычные мышцы соединяют подъязычную кость с нижней челюстью, основанием черепа, с языком и глоткой.

Подподъязычные мышцы подходят к подъязычной кости снизу, начинаясь на лопатке, грудине и хрящах гортани.

Надподъязычные мышцы

Двубрюшная мышца, *m. digástricus*, имеет два брюшка — заднее и переднее, которые соединены между собой промежуточным сухожилием. Заднее брюшко, *vénter postérior*, начинается от сосцевидной вырезки височной кости, направляется вперед и вниз, непосредственно прилегая к задней поверхности

шилоподъязычной мышцы. Далее заднее брюшко переходит в промежуточное сухожилие, которое пронизывает шилоподъязычную мышцу, и прикрепляется к телу и большому рогу подъязычной кости посредством плотной фасциальной петли. Промежуточное сухожилие мышцы продолжается в переднее брюшко, *vénter antérior*, которое проходит вперед и кверху, прикрепляясь к двубрюшной ямке нижней челюсти. Заднее брюшко и переднее брюшко ограничивают снизу поднижнечелюстной треугольник.

Функция: при укрепленной нижней челюсти заднее брюшко тянет подъязычную кость кверху, кзади и в свою сторону. При двустороннем сокращении заднее брюшко и правой, и левой мышцы тянет подъязычную кость назад и вверх. При укрепленной подъязычной кости сокращением двубрюшных мышц нижняя челюсть опускается.

Иннервация: заднее брюшко — r. digástricus n. faciális, переднее брюшко — n. mylohyoídeus (ветвь n. alveoláris inférior).

Кровоснабжение: переднее брюшко — a. submentális, заднее — a. occipitális, a. auriculáris postérior.

Шилоподъязычная мышца, *m. stylohyoídeus*, начинается от шиловидного отростка височной кости, проходит вниз и вперед, прикрепляется к телу подъязычной кости. Вблизи места прикрепления к подъязычной кости сухожилие мышцы расщепляется и охватывает промежуточное сухожилие двубрюшной мышцы.

Функция: тянет подъязычную кость кверху, назад и в свою сторону. При одновременном сокращении мышц с обеих сторон подъязычная кость перемещается назад и вверх.

Иннервация: n. faciális.

Кровоснабжение: a. occipitális, a. faciális.

Челюстно-подъязычная мышца, *m. mylohyoídeus*, широкая, плоская, начинается на внутренней поверхности нижней челюсти от челюстно-подъязычной линии. В пределах передних двух третей пучки правой и левой половин мышцы ориентированы поперечно; они проходят навстречу друг другу и срастаются по срединной линии, образуя сухожильный шов. Пучки задней трети мышцы направляются к подъязычной кости и прикрепляются к передней поверхности ее тела. Располагаясь между обеими половинами нижней челюсти спереди и подъязычной костью сзади, мышца образует мышечную основу диафрагмы рта. Сверху, со стороны полости рта, к челюстно-подъязычной мышце прилегают подбородочно-подъязычная мышца и подъязычная железа, снизу — поднижнечелюстная железа и переднее брюшко двубрюшной мышцы.

Функция: при верхней опоре (когда челюсти сомкнуты) челюстно-подъязычная мышца поднимает подъязычную кость вместе с гортанью; при укрепленной подъязычной кости опускает нижнюю челюсть (акт жевания, глотания, речь).

Иннервация: n. mylohyoídeus (ветвь n. alveoláris inférior).

Кровоснабжение: a. sublinguális, a. submentális.

Подбородочно-подъязычная мышца, *m. geniohyoídeus*, располагается по бокам от срединной линии, на верхней поверхности челюстно-подъязычной мышцы. Начинается от подбородочной ости, прикрепляется к телу подъязычной кости.

Функция: при укрепленной подъязычной кости опускает нижнюю челюсть, при сомкнутых челюстях поднимает подъязычную кость вместе с гортанью (акт жевания, глотания, речь).

Иннервация: шейное сплетение (rr. musculáres; C_I—C_{II}).

Кровоснабжение: a. sublinguális, a. submentális.

С перечисленной группой надподъязычных мышц анатомически и функционально тесно связаны также мышцы языка и глотки: mm. genioglóssus, hyoglóssus, styloglóssus, stylopharýngeus, анатомия которых излагается в разделе «Спланхнология».

Подподъязычные мышцы

Лопаточно-подъязычная мышца, *m. omohyoídeus*, начинается от верхнего края лопатки в области ее вырезки и прикрепляется к подъязычной кости. Эта мышца имеет два брюшка — нижнее и верхнее, которые разделены промежуточным сухожилием. Нижнее брюшко, *vénter inférior*, начинается от верхнего края лопатки тотчас кнутри от вырезки лопатки и от верхней поперечной связки. Поднимаясь косо вверх и вперед, пересекает с латеральной стороны и спереди лестничные мышцы и переходит (под задним краем грудино-ключично-сосцевидной мышцы) в промежуточное сухожилие, от которого вновь берут начало мышечные пучки, формирующие верхнее брюшко, *vénter supérior*, прикрепляющееся к нижнему краю тела подъязычной кости.

Функция: при укрепленной подъязычной кости лопаточно-подъязычные мышцы обеих сторон натягивают претрахеальную пластинку шейной фасции, препятствуя тем самым сдавлению глубоких вен шеи. Указанная функция мышцы особенно важна в фазе вдоха, так как в этот момент давление в грудной полости понижается и усиливается отток из вен шеи в крупные вены грудной полости; когда укреплена лопатка, лопаточно-подъязычные мышцы тянут подъязычную кость кзади и вниз; если сокращается мышца на одной стороне, подъязычная кость перемещается вниз и кзади в соответствующую сторону.

Иннервация: ánsa cervicális (C_I—C_{II}).

Кровоснабжение: a. thyroídea inférior, a. transvérsa cervícis.

Грудино-подъязычная мышца, *m. sternohyoídeus*, начинается на задней поверхности рукоятки грудины, задней грудино-ключичной связки и от грудинного конца ключицы; прикрепляется к нижнему краю тела подъязычной кости. Между медиальными краями грудино-подъязычных мышц обеих сторон остается про-

межуток в виде суживающегося кверху треугольника, в пределах которого поверхностная и средняя (предтрахеальная) пластинки шейной фасции срастаются и образуют белую линию шеи.

Функция: тянет подъязычную кость книзу.

Иннервация: ánsa cervicális (C_I—C_{II}).

Кровоснабжение: a. thyroídea inférior, a. transvérsa cérvicis.

Грудино-щитовидная мышца, *m. sternothyroideus,* начинается на задней поверхности рукоятки грудины и хряща I ребра. Прикрепляется к косой линии щитовидного хряща гортани, лежит впереди трахеи и щитовидной железы, будучи прикрыта нижней частью грудино-ключично-сосцевидной мышцы, верхним брюшком лопаточно-подъязычной мышцы и грудино-подъязычной мышцей.

Функция: тянет гортань вниз.

Иннервация: ánsa cervicális (C_I—C_{II}).

Кровоснабжение: a. thyroídea inférior, a. transversa cervicis.

Щитоподъязычная мышца, *m, thyrohyoídeus,* является как бы продолжением грудино-щитовидной мышцы в направлении к подъязычной кости. Начинается от косой линии щитовидного хряща, поднимается кверху и прикрепляется к телу и большому рогу подъязычной кости.

Функция: приближает подъязычную кость к гортани. При укрепленной подъязычной кости тянет гортань вверх.

Иннервация: *ánsa cervicális* (C_I—C_{II}).

Кровоснабжение: a. thyroídea inférior, a. transversa cérvicis.

Подподъязычные мышцы, действуя всей группой, тянут подъязычную кость, а вместе с ней гортань книзу. Грудино-щитовидная мышца может избирательно перемещать щитовидный хрящ (вместе с гортанью) вниз. При сокращении щитоподъязычной мышцы подъязычная кость и щитовидный хрящ приближаются друг к другу. Не менее важной является другая функция подподъязычных мышц: сокращаясь, они укрепляют подъязычную кость, к которой прикрепляются челюстно-подъязычная и подбородочно-подъязычная мышцы, опускающие нижнюю челюсть.

ГЛУБОКИЕ МЫШЦЫ ШЕИ

Глубокие мышцы шеи разделяются на латеральную и медиальную (предпозвоночную) группы.

Латеральная группа представлена лестничными мышцами. Соответственно их расположению различают переднюю, среднюю и заднюю лестничные мышцы.

Передняя лестничная мышца, *m. scalénus antérior,* начинается от передних бугорков поперечных отростков III—VI шейных позвонков; прикрепляется к бугорку передней лестничной мышцы на I ребре.

Иннервация: шейное сплетение (rr. musculáres; C_V—C_{VIII}).

Кровоснабжение: a. cervicális ascéndens, a. thyroídea inférior.

Средняя лестничная мышца, *m. scalénus médius,* начинается от поперечных отростков II—VII шейных позвонков, проходит сверху вниз и кнаружи; прикрепляется к I ребру, кзади от борозды подключичной артерии.

Иннервация: шейное сплетение (rr. musculáres; C_{III}—C_{VIII}).

Кровоснабжение: a. cervicális profúnda, a. verterbrális.

Задняя лестничная мышца, *m. scalénus postérior,* начинается от задних бугорков IV—VI шейных позвонков, прикрепляется к верхнему краю и наружной поверхности II ребра.

Иннервация: шейное сплетение (rr. musculáres; C_{VII}—C_{VIII}).

Кровоснабжение: a. cervicális profúnda, a. transvérsa cólli, a. intercostális postérior.

Функции лестничных мышц. При укрепленном шейном отделе позвоночника поднимают I и II ребра, способствуя расширению грудной полости. Одновременно создается опора для наружных межреберных мышц. При укрепленной грудной клетке, когда ребра фиксированы, лестничные мышцы, сокращаясь с обеих сторон, сгибают шейную часть позвоночника вперед. При одностороннем сокращении сгибают и наклоняют шейную часть позвоночника в свою сторону.

Медиальная (предпозвоночная) группа мышц располагается на передней поверхности позвоночного столба по сторонам от срединной линии и представлена длинными мышцами шеи и головы, передней и латеральной прямыми мышцами головы.

Длинная мышца шеи, *m. lóngus cólli,* прилежит к переднебоковой поверхности позвоночника на протяжении от III грудного до I шейного позвонка. В этой мышце три части: вертикальная, нижняя косая и верхняя косая. Вертикальная часть берет начало на передней поверхности тел трех верхних грудных и трех нижних шейных позвонков, проходит вертикально вверх и прикрепляется к телам II—IV шейных позвонков. Нижняя косая часть начинается от передней поверхности тел первых трех грудных позвонков и прикрепляется к передним бугоркам IV—V шейных позвонков. Верхняя косая часть начинается от передних бугорков поперечных отростков, III, IV, V шейных позвонков, поднимается вверх и прикрепляется к переднему бугорку I шейного позвонка.

Функция: сгибает шейную часть позвоночного столба. При одностороннем сокращении наклоняет шею в сторону. При сокращении верхней косой части голова поворачивается в ту же сторону, при сокращении нижней косой — в противоположную.

Иннервация: шейное сплетение (rr. musculáres; C_{II}—C_{VI}).

Кровоснабжение: a. vertebrális, a. cervicális ascéndens, a. cervicális profúnda.

Длинная мышца головы, *m. lóngus cápitis*, начинается четырьмя сухожильными пучками от передних бугорков поперечных отростков VI—III шейных позвонков, проходит кверху и медиально; прикрепляется к нижней поверхности базилярной части затылочной кости.

Функция: наклоняет голову и шейную часть позвоночника вперед.

Иннервация: шейное сплетение (rr. musculáres; C_{I}—C_{IV}).

Кровоснабжение: a. vertebrális, a. cervicális profúnda.

Передняя прямая мышца головы, *m. réctus cápitis antérior*, располагается глубже длинной мышцы головы. Начинается от передней дуги атланта и прикрепляется к базилярной части затылочной кости, кзади от места прикрепления длинной мышцы головы.

Функция: наклоняет голову вперед.

Иннервация: шейное сплетение (rr. musculáres; C_{I}—C_{II}).

Кровоснабжение: a. verterbrális, a. pharýngea ascéndens.

Латеральная прямая мышца головы, *m. réctus cápitis lateráli*s, располагается кнаружи от передней прямой мышцы головы, начинается от поперечного отростка атланта, проходит кверху и прикрепляется к латеральной части затылочной кости.

Функция: наклоняет голову в сторону, действует исключительно на атлантозатылочный сустав.

Иннервация: шейное сплетение (rr. musculáres; C_{I}).

Кровоснабжение: a. occipitális, a. vertebrális.

ФАСЦИЯ ШЕИ

Описание анатомии **шейной фасции,** *fáscia cervicális* (рис. 131, 132), представляет определенные трудности. Они объясняются наличием большого количества мышц и органов, которые находятся в сложных анатомо-топографических взаимоотношениях в различных областях шеи как между собой, так и с отдельными пластинками шейной фасции.

Различают **три пластинки** шейной фасции: поверхностную, предтрахеальную, предпозвоночную.

Поверхностная пластинка, *lámina superficiális (fáscia superficiális* — BNA), располагается непосредственно позади подкожной мышцы шеи. Она охватывает шею со всех сторон и формирует фасциальные влагалища для грудино-ключично-сосцевидной и трапециевидной мышц. Спереди и внизу, на уровне границы между шеей и грудью, поверхностная пластинка прикрепляется к

Рис. 131. Фасция шеи, *fascia cervicalis*; вид спереди. (Справа вскрыты фасциальные влагалища мышц.)

1 — lam. pretrachealis; 2 — m. sternohyoideus; 3 — lam. superficialis; 4 — m. sternocleidomastoideus; 5 — m. omohyoideus; 6 — m. digastricus (venter anterior).

передним поверхностям ключицы и рукоятки грудины, вверху — к подъязычной кости, выше которой покрывает группу надподъязычных мышц. Поверхностная пластинка шейной фасции, перекидываясь через основание нижней челюсти, краниально продолжается в жевательную фасцию.

Предтрахеальная пластинка, *lámina pretracheális (fáscia própria, s. fascia média* — BNA), выражена в нижнем отделе шеи. Она простирается от задних поверхностей рукоятки грудины и ключицы внизу до подъязычной кости вверху, а латерально — до лопаточно-подъязычной мышцы. Эта пластинка образует фасциальные влагалища для лопаточно-подъязычных, гру-

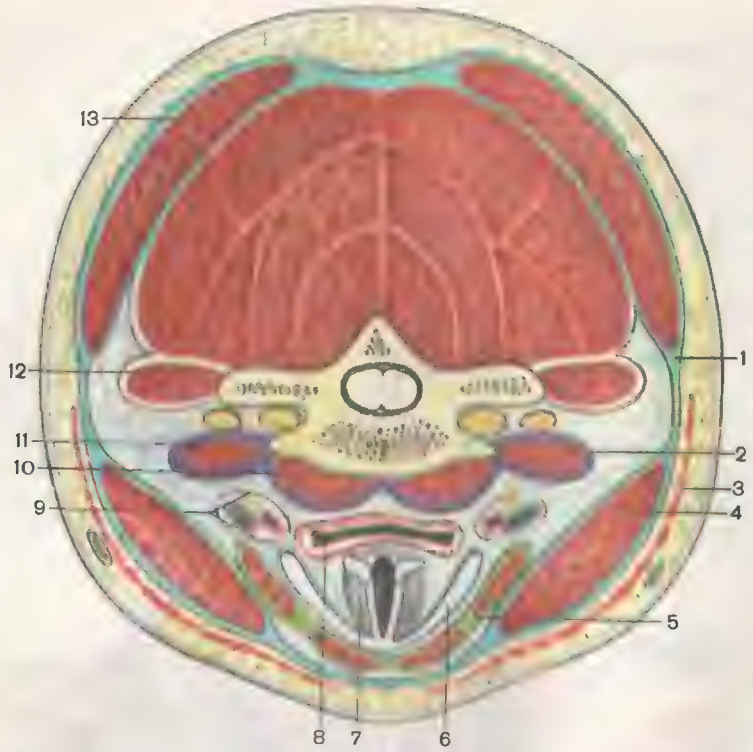

Рис. 132. Расположение пластинок шейной фасции (схема).
1 — lam. superficialis; 2 — lam. prevertebralis; 3 — platysma; 4 — m. sternocleidomastoideus; 5 — lam. pretrachealis; 6 — cartilago thyroidea; 7 — larynx; 8 — pharynx; 9 — vagina carotica; 10 — m. longus colli; 11 — m. scalenus anterior; 12 — m. scalenus posterior; 13 — m. trapezius.

дино-подъязычных, грудино-щитовидных и щитоподъязычных мышц. При сокращении лопаточно-подъязычных мышц предтрахеальная пластинка натягивается в виде паруса (парус Рише), способствуя оттоку крови по шейным венам.

Предпозвоночная пластинка, *lámina prevertebrális (fáscia prevertebrális, seu fascia profúnda* — BNA), располагается позади глотки, покрывает предпозвоночные и лестничные мышцы, формируя для них фасциальные влагалища. Она соединяется с сонным влагалищем, *vagina carótica*, окутывающим сосудисто-нервный пучок шеи *(a. carótis commúnis, v. juguláris intérna, n. vágus)*.

Предпозвоночная пластинка шейной фасции, продолжаясь кверху, достигает основания черепа. Она отделяется от задней стенки глотки хорошо развитым слоем рыхлой клетчатки; книзу пластинка переходит во внутригрудную фасцию.

В некоторых учебниках по анатомии человека, топографической анатомии приводится описание пяти листков шейной фасции по В. Н. Шевкуненко. С этой классификацией нельзя согласиться. Поверхностная пластинка шейной фасции (поверхностная фасция) лежит под подкожной мышцей шеи и ложа для нее не образует. Подкожная мышца шеи, являясь по происхождению мимической, своими пучками вплетается в соединительнотканную основу кожи (дерму). Она имеет только собственную фасцию. Так называемая внутренностная фасция, ее висцеральный листок, — это ни что иное, как адвентиция внутренних органов шеи: гортани, глотки, пищевода и др. Париетальный листок внутренностной фасции представляет собой уплотненную соединительнотканную пластинку, образовавшуюся вокруг этих подвижных внутренних органов. Как известно, фасции служат соединительнотканными чехлами мышц, развиваются и формируются одновременно с мышцами. Выделяемые Международной анатомической номенклатурой три пластинки шейной фасции соответствуют трем группам мышц шеи, вместе с которыми они развиваются: 1) грудино-ключично-сосцевидной и трапециевидной мышцам, имеющим жаберное происхождение; 2) лежащим глубже подподъязычным мышцам, происходящим из вентральной части миотомов, и 3) глубоким мышцам шеи, развивающимся аналогично межреберным мышцам.

Между пластинками шейной фасции, а также между ними и органами шеи имеются пространства, заполненные небольшим количеством рыхлой соединительной ткани. Знание этих пространств имеет важное значение для понимания путей распространения воспалительных процессов, локализующихся в области шеи. Различают надгрудинное межфасциальное пространство, предвисцеральное пространство и позадивисцеральное пространство.

1. **Надгрудинное межфасциальное пространство** локализуется над яремной вырезкой грудины, между поверхностной и предтрахеальной пластинками шейной фасции. В нем располагается важный венозный анастомоз, соединяющий передние яремные вены, — яремная венозная дуга. Надгрудинное межфасциальное пространство, продолжаясь вправо и влево, образует боковые углубления позади начала грудино-ключично-сосцевидной мышцы.

2. **Предвисцеральное пространство** ограничено предтрахеальной пластинкой шейной фасции спереди и трахеей сзади.

3. **Позадивисцеральное пространство** определяется между задней стенкой глотки спереди и пластинкой шейной фасции сзади. Оно заполнено рыхлой соединительной тканью, в которой могут распространяться воспалительные процессы из области шеи в средостение.

ОБЛАСТИ ШЕИ

Верхнюю границу шеи проводят от подбородка по основанию и заднему краю ветви нижней челюсти до височно-нижнечелюстного сустава, продолжают вниз и кзади (через вершину сосце-

видного отростка височной кости) по верхней выйной линии к наружному выступу затылочной кости.

Нижняя граница шеи проходит от яремной вырезки грудины по верхнему краю ключицы до вершины акромиона и далее к остистому отростку VII шейного позвонка.

Различают следующие области шеи: переднюю, грудино-ключично-сосцевидные — правую и левую, латеральные — правую и левую и заднюю.

Передняя область шеи (передний треугольник шеи), *régio cervicális antérior* (trigónum cervicále antérius), имеет вид треугольника, основание которого обращено кверху. Эта область ограничена сверху основанием нижней челюсти, снизу — яремной вырезкой грудины, по бокам — передними краями правой и левой грудино-ключично-сосцевидных мышц. Передняя срединная линия делит эту область шеи на правый и левый медиальные треугольники шеи.

Грудино-ключично-сосцевидная область, *régio sternocleidomastoídea,* парная, соответствует расположению одноименной мышцы и простирается в виде полосы от сосцевидного отростка вверху и сзади до грудинного конца ключицы внизу и спереди.

Латеральная область шеи (задний треугольник шеи), *régio cervicális laterális* (trigonum cervicale posterius), парная, имеет вид треугольника, вершина которого обращена кверху; область расположена между задним краем грудино-ключично-сосцевидной мышцы спереди и латеральным краем трапециевидной мышцы сзади. Снизу ограничена ключицей.

Задняя область шеи (выйная область), *régio cervicális postérior (régio nuchális),* по бокам (справа и слева) отграничена латеральными краями соответствующих трапециевидных мышц, сверху — верхней выйной линией, снизу — поперечной линией, соединяющей правый и левый акромионы и проведенной через остистый отросток VII шейного позвонка. Задняя срединная линия делит эту бласть шеи на правую и левую части.

В пределах передней и латеральной областей шеи выделяют ряд треугольников, знание которых имеет важное прикладное значение, особенно при оперативных вмешательствах. В *передней области шеи* с каждой стороны различают три треугольника: сонный, мышечный (лопаточно-трахеальный) и поднижнечелюстной.

1. Сонный треугольник, *trigónum caróticum*, сзади ограничен передним краем грудино-ключично-сосцевидной мышцы, спереди и снизу — верхним брюшком лопаточно-подъязычной мышцы, сверху — задним брюшком двубрюшной мышцы.

2. Мышечный (лопаточно-трахеальный) треугольник, *trigónum musculáre (omotracheále),* располагается между передним краем грудино-ключично-сосцевидной мышцы сзади и снизу, верхним брюшком лопаточно-подъязычной мышцы вверху и латерально и передней срединной линией медиально.

3. Поднижнечелюстной треугольник, *trigónum submandibuláre*, ограничен снизу передним и задним брюшками двубрюшной мышцы, сверху — телом нижней челюсти. В области этого треугольника лежит одноименная слюнная железа. В пределах поднижнечелюстного треугольника выделяют небольшой, но очень важный для хирургии язычный треугольник, или треугольник Пирогова. Спереди он ограничен задним краем челюстно-подъязычной мышцы, сзади и снизу — задним брюшком двубрюшной мышцы, сверху — подъязычным нервом. Всю площадь треугольника занимает подъязычно-язычная мышца, раздвинув волокна которой, можно обнаружить язычную артерию.

В *латеральной области шеи* выделяют лопаточно-ключичный треугольник и большую надключичную ямку.

Лопаточно-ключичный треугольник, *trigónum omoclaviculáre,* небольшого размера. Расположен непосредственно над средней третью ключицы, ограничен снизу ключицей, сверху — нижним брюшком лопаточно-подъязычной мышцы, спереди — задним краем грудино-ключично-сосцевидной мышцы.

Малая надключичная ямка, *fóssa supraclaviculáris minor,* — это хорошо выраженное углубление над грудинным концом ключицы, которое соответствует промежутку между латеральной и медиальной ножками грудино-ключично-сосцевидной мышцы.

В *области шеи* различают также грудино-ключично-сосцевидную область, *regio sternocleidomastoídea.* Она соответствует рельефно выраженной возвышенности, образованной одноименной мышцей. Межлестничное пространство простирается между средней и передней лестничными мышцами; снизу оно ограничено I ребром. Через его пространство проходят подключичная артерия и стволы плечевого сплетения. Предлестничное пространство ограничено спереди краями грудино-щитовидной и грудино-подъязычной мышц, сзади — передней лестничной мышцей. Через это пространство проходит подключичная вена.

Вопросы для повторения

1. На какие группы подразделяются мышцы шеи по происхождению и месту расположения?
2. Сколько пластинок имеет шейная фасция и для каких мышц они образуют вместилища (влагалища)?
3. Назовите треугольники передией и задней областей шеи.

МЫШЦЫ И ФАСЦИИ ГОЛОВЫ

Мышцы головы подразделяются на мимические и жевательные. **Мимические мышцы** (рис. 133, 134) отличаются от мышц других областей человеческого тела как по происхождению, так

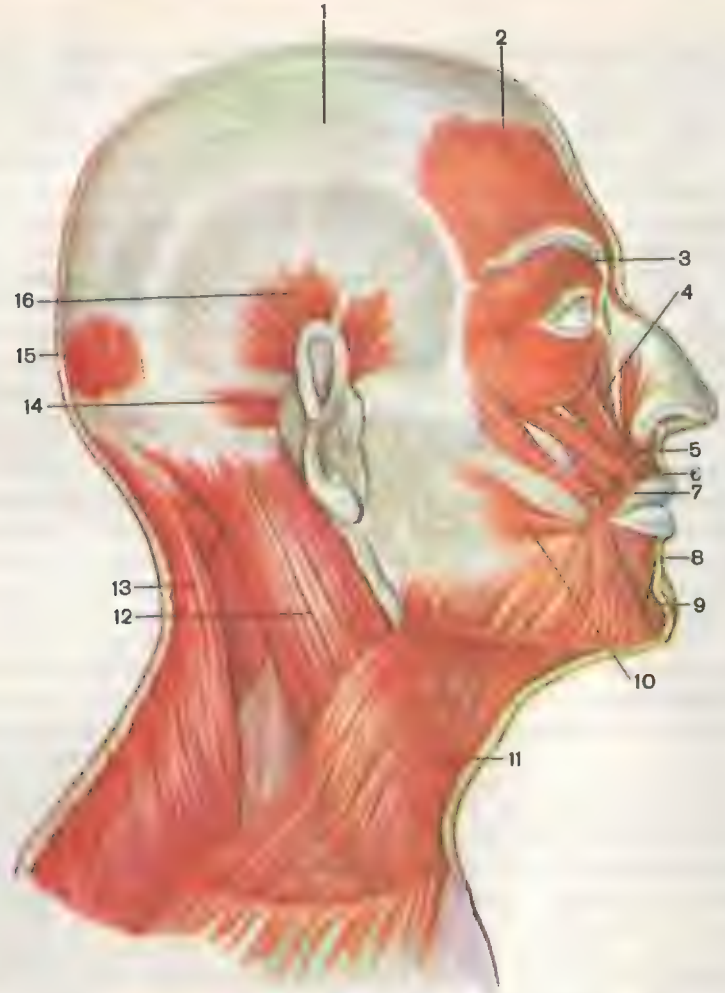

Рис. 133. Мышцы головы, *mm. capitis*, и мышцы шеи, *mm. colli*; вид справа.

1 — galea aponeurotica; 2 — venter frontalis m. occipitofrontalis; 3 — m. orbicularis oculi; 4 — m. levator labii superioris; 5 — m. zygomaticus minor; 6 — m. orbicularis oris; 7 — m. zygomaticus major; 8 — m. depressor labii inferioris; 9 — m. depressor anguli oris; 10 — m. risorius; 11 — platysma; 12 — m. sternocleidomastoideus; 13 — m. trapezius; 14 — m. auricularis posterior; 15 — venter occipitalis m. occipitofrontalis; 16 — m. auricularis superior.

и по характеру прикрепления и функциям. Они развиваются на основе второй висцеральной дуги, располагаются под кожей и не покрыты фасцией (см. табл. VII приложения).

Большинство мимических мышц сосредоточено вокруг естественных отверстий в области лица. Мышечные пучки мимических мышц имеют круговой или радиальный ход. Круговые мышцы выполняют роль сфинктеров, радиально расположенные — расширителей. Начинаясь на поверхности кости или от подлежащих фасций, они оканчиваются в коже, поэтому при сокращении способны вызывать сложные движения кожи. Выразительные движения мышц лица (мимика) отражают внутреннее душевное состояние (радость, печаль, страх и т. д.). Мышцы лица участвуют также в членораздельной речи и акте жевания.

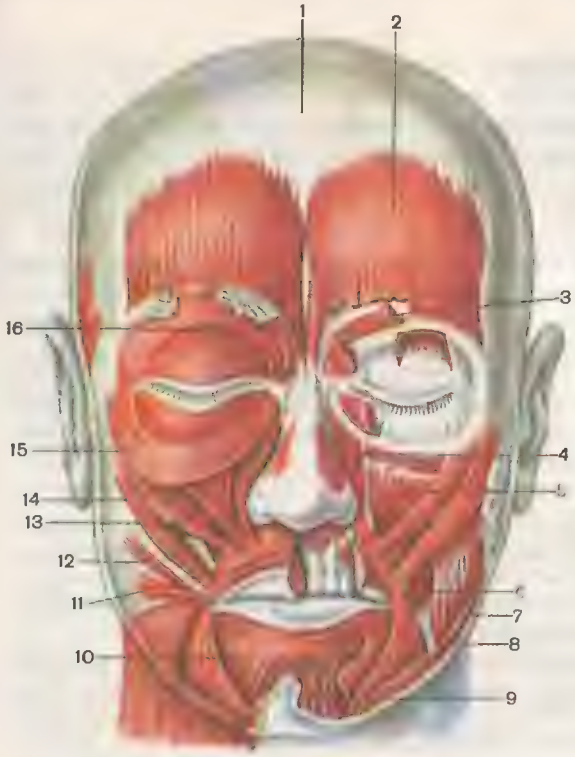

Рис. 134. Мышцы лица, *mm. facialis*; вид спереди. (Слева часть мышц удалена.)

1 — galea aponeurotica; 2 — venter frontalis m. occipitofrontalis; 3 — m. corrugator supercilii; 4 — m. levator labii superioris; 5 — m. levator anguli oris; 6 — m. buccinator; 7 — m. masseter; 8 — m. depressor anguli oris; 9 — m. mentalis; 10 — m. depressor labii inferioris; 11 — m. orbicularis oris; 12 — m. risorius; 13 — m. zygomaticus minor; 14 — m. zygomaticus major; 15 — m. orbicularis oculi; 16 — m. procerus.

Жевательные мышцы являются производными мезенхимы первой (нижнечелюстной) висцеральной дуги. По способу прикрепления не отличаются от других скелетных мышц. Они действуют на височно-нижнечелюстной сустав и приводят в движение единственную подвижную кость лицевого черепа — нижнюю челюсть, обеспечивая механическое измельчение пищи — жевание (отсюда их название). Бесспорно участие жевательных мышц также в членораздельной речи и других функциях, связанных с движениями нижней челюсти.

МИМИЧЕСКИЕ МЫШЦЫ

Соответственно месту расположения (топографии) мышцы лица подразделяются на мышцы свода черепа; мышцы, окружающие глазную щель; мышцы, окружающие носовые отверстия (ноздри), мышцы, окружающие ротовую щель, и мышцы ушной раковины.

МЫШЦЫ СВОДА ЧЕРЕПА

Свод черепа покрыт единым мышечно-апоневротическим образованием — **надчерепной мышцей,** *m. epicránius*, в которой различают следующие части: 1) затылочно-лобную мышцу, 2) сухожильный шлем (надчерепной апоневроз), 3) височно-теменную мышцу.

Затылочно-лобная мышца, *m. occipitofrontális* (см. рис. 133, 134), покрывает свод на протяжении от бровей спереди и до наивысшей выйной линии сзади. Она имеет лобное брюшко, *vénter frontális,* и затылочное брюшко, *vénter occipitális,* соединенные друг с другом апоневрозом, получившем название **сухожильного шлема (надчерепной апоневроз),** *gálea aponeurótica, s. aponeurósis epicraniális,* который занимает промежуточное положение и покрывает теменную область головы.

Затылочное брюшко разделено на симметричные части хорошо выраженной фиброзной пластинкой, занимающей срединное положение; оно начинается сухожильными пучками от наивысшей выйной линии и от основания сосцевидного отростка височной кости, переходя вверху в сухожильный шлем.

Лобное брюшко развито сильнее, разделено также фиброзной пластинкой на две четырехугольные части, которые располагаются по сторонам от срединной линии лба. В отличие от заднего брюшка затылочно-лобной мышцы мышечные пучки лобного брюшка не прикрепляются к костям черепа, а вплетаются в кожу бровей. На уровне границы волосистой части головы (кпереди от венечного шва) лобное брюшко также переходит в сухожильный шлем.

Сухожильный шлем представляет собой плоскую фиброзную пластинку, которая занимает большую часть свода черепа. Вертикально ориентированными соединительнотканными пучками сухожильный шлем соединяется с кожей волосистой части головы. Между сухожильным шлемом и подлежащей надкостницей свода черепа находится прослойка рыхлой соединительной ткани. Поэтому при сокращении затылочно-лобной мышцы кожа волосистой части головы вместе с сухожильным шлемом свободно перемещается над сводом черепа.

Височно-теменная мышца, *m. temporoparietális,* располагается на боковой поверхности черепа, развита слабо. Пучки ее начинаются впереди на внутренней стороне хряща ушной раковины и, веерообразно расходясь, прикрепляются к латеральной части сухожильного шлема. Они являются остатками ушной мускулатуры. Их действие не выражено.

Функция: затылочное брюшко затылочно-лобной мышцы, сокращаясь, оттягивает кожу головы назад, создает опору для лобного брюшка. При сокращении лобного брюшка кожа лба оттягивается кверху, на лбу образуются поперечные складки, брови поднимаются. Лобное брюшко затылочно-теменной мышцы является также антагонистом мышц, суживающих глазную щель, так как оттягивает кожу лба и вместе с ней кожу бровей кверху, придавая лицу выражение удивления.

Иннервация: n. faciális.

Кровоснабжение: a. occipitális, a. auriculáris posténor, a. temporális superficiális, a. supraorbitális.

Мышца гордецов, *m. procérus,* начинается на наружной поверхности носовой кости, пучки ее проходят кверху и заканчиваются в коже лба; часть из них переплетается с пучками лобного брюшка.

Функция: при сокращении у корня носа образуются поперечные бороздки и складки. Оттягивая кожу книзу, мышца гордецов как антагонист лобного брюшка затылочно-лобной мышцы способствует расправлению поперечных складок на лбу.

Иннервация: n. faciális.

Кровоснабжение: a. anguláris, a. supratrochleáris.

МЫШЦЫ, ОКРУЖАЮЩИЕ ГЛАЗНУЮ ЩЕЛЬ

Круговая мышца глаза, *m. orbiculáris óculi,* плоская, занимает наружную поверхность век, периферию окружности глазницы, частично заходит в височную область. Нижние ее пучки продолжаются в область щеки. Мышца состоит из трех частей: вековой, глазничной и слезной.

Вековая часть, *pars palpebrális,* представлена тонким слоем мышечных пучков, которые начинаются от медиальной связки века и прилежащих к ним участков медиальной стенки глазницы. Мышечные пучки проходят по передней поверхности хрящей верхнего и нижнего век к латеральному углу глаза, где волокна, идущие со стороны верхнего и нижнего век, взаимно переплетаются, образуя латеральный шов века (часть волокон прикрепляется к надкостнице латеральной стенки глазницы).

Глазничная часть, *pars orbitális,* значительно толще и шире, чем вековая. Начинается на носовой части лобной кости, от лобного отростка верхней челюсти и медиальной связки века. Пучки этой мышцы проходят кнаружи до латеральной стенки глазницы, где верхняя и нижняя части непрерывно продолжаются друг в друга. В верхнюю часть вплетаются пучки лобного брюшка затылочно-лобной мышцы и мышцы, сморщивающей бровь.

Слезная часть, *pars lacrimális,* начинается от слезного гребня и прилежащей части латеральной поверхности слезной кости. Пучки волокон этой части мышцы проходят в латеральном направлении позади слезного мешка и вплетаются в вековую часть.

Функция: мышца является сфинктером глазной щели. Вековая часть смыкает веки. При сокращении глазничной части на коже области глазницы образуются складки, причем наибольшее количество веерообразно расходящихся складок отмечается

со стороны наружного угла глаза. Эта же часть мышцы смещает бровь вниз, одновременно оттягивая кожу щеки вверх. Слезная часть расширяет слезный мешок, регулируя тем самым отток слезной жидкости через носослезный проток.

Иннервация: n. faciális.

Кровоснабжение: a. faciális, a. temporális superficiális, infraorbitális, a. cupraorbitalis.

Мышца, сморщивающая бровь, *m. corrugátor supercilli,* начинается от медиального отрезка надбровной дуги, проходит вверх и латерально, прикрепляется к коже соответствующей брови. Часть пучков этой мышцы переплетается с пучками круговой мышцы глаза.

Функция: оттягивает кожу лба вниз и медиально, в результате чего над корнем носа образуются две вертикальные складки.

Иннервация: n. faciális.

Кровоснабжение: a. frontális, a. supraorbitális, a. temporális superficiális.

МЫШЦЫ, ОКРУЖАЮЩИЕ НОСОВЫЕ ОТВЕРСТИЯ

Носовая мышца, *m. nasális,* состоит из двух частей: поперечной и крыльной.

Поперечная часть, *pars transvérsa,* начинается на верхней челюсти, несколько выше и латеральнее верхних резцов. Пучки этой части мышцы следуют вверх и медиально, продолжаясь в тонкий апоневроз, который перекидывается через хрящевую часть спинки носа и переходит в одноименную мышцу противоположной стороны.

Функция: суживает отверстия ноздрей.

Крыльная часть, *pars aláris,* начинается на верхней челюсти, ниже и медиальнее поперечной части вплетается в кожу крыла носа.

Функция: оттягивает крыло носа вниз и латерально, расширяя отверстия носа (ноздри).

Иннервация: n. faciális.

Кровоснабжение: a. labiális supérior, a. anguláris.

Мышца, опускающая перегородку носа, *m. depréssor sépti,* чаще входит в состав крыльной части носовой мышцы. Пучки ее начинаются над медиальным резцом верхней челюсти, прикрепляются к хрящевой части перегородки носа.

Функция: оттягивает перегородку носа вниз.

Иннервация: n. faciális.

Кровоснабжение: a. labiális supérior.

МЫШЦЫ, ОКРУЖАЮЩИЕ РОТОВУЮ ЩЕЛЬ

Круговая мышца рта, *m. orbiculáris óris,* образует мышечную основу верхней и нижней губ; состоит из двух частей:

краевой и губной, пучки которых имеют неодинаковую ориентацию.

Краевая часть, *pars marginális,* представляет периферический отдел мышцы, который образуется теми мышечными пучками, которые подходят к верхней и нижней губам от других, ближайших к ротовому отверстию мимических мышц: щечной; мышцы, поднимающей верхнюю губу; мышцы, поднимающей угол рта; мышцы, опускающей нижнюю губу; мышцы, опускающей угол рта, и др.

Губная часть, *pars labiális,* залегает в толще верхней и нижней губ. Пучки мышечных волокон простираются от одного угла рта до другого. Обе части прикрепляются в области углов рта и вплетаются в кожу и слизистую оболочку. Часть пучков у углов рта переходит с нижней губы на верхнюю и наоборот.

Функция: закрывает ротовую щель, участвует в акте сосания и жевания.

Иннервация: n. faciális.

Кровоснабжение: aa. labialés supérior et inférior, a. mentális.

Мышца, опускающая угол рта, *m. depréssor ánguli óris,* начинается у основания нижней челюсти, между подбородком и уровнем первого малого коренного зуба. Волокна ее, конвергируя, проходят кверху и прикрепляются к коже угла рта. У места начала мышцы, опускающей угол рта, часть ее пучков переплетается с пучками подкожной мышцы шеи.

Функция: тянет угол рта вниз и латерально.

Иннервация: n. faciális.

Кровоснабжение: a. labiális inférior, a. mentális.

Мышца, опускающая нижнюю губу, *m. depréssor lábii inferióris,* начинается от основания нижней челюсти, ниже подбородочного отверстия; частично покрыта мышцей, опускающей угол рта. Пучки ее проходят вверх и медиально и прикрепляются к коже и слизистой оболочке нижней губы.

Функция: оттягивает нижнюю губу вниз и несколько латерально; действуя вместе с одноименной мышцей противоположной стороны, может выворачивать губу кнаружи; участвует в формировании выражения иронии, печали, отвращения.

Иннервация: n. faciális.

Кровоснабжение. a. labiális inferior, a. mentális.

Подбородочная мышца, *m. mentális*, представлена конусовидным пучком мышечных волокон, которые начинаются от альвеолярных возвышений латерального и медиального резцов нижней челюсти, проходят вниз и медиально, соединяются с волокнами одноименной мышцы противоположной стороны и прикрепляются к коже подбородка.

Функция: тянет вверх и латерально кожу подбородка — на последней появляются ямочки; содействует выпячиванию нижней губы вперед.

Иннервация: n. faciális.

Кровоснабжение: a. labiális inférior, a. mentális.

Щечная мышца, *m. buccinátor,* — тонкая, четырехугольной формы, образует мышечную основу щеки. Начинается на ветви нижней челюсти от косой линии и на наружной поверхности альвеолярной дуги верхней челюсти соответственно расположению больших коренных зубов, а также от переднего края крылонижнечелюстного шва, который проходит между нижней челюстью и крыловидным крючком.

Пучки мышцы направляются к углу рта, частично перекрещиваются и продолжаются в толщу мышечной основы верхней и нижней губ. На уровне верхнего большого коренного зуба мышцу пронизывает околоушной проток.

Функция: оттягивает угол рта назад; прижимает щеку к зубам.

Иннервация: n. faciális.

Кровоснабжение: a. buccális.

Мышца, поднимающая верхнюю губу, *m. levátor lábii superióris,* начинается от всего подглазничного края верхней челюсти. Пучки мышцы сходятся книзу и вступают в толщу мышцы, поднимающей угол рта и крыло носа.

Функция: поднимает верхнюю губу; участвует в формировании носогубной борозды, простирающейся от латеральной стороны носа до верхней губы; тянет крыло носа кверху.

Иннервация: n. faciális.

Кровоснабжение: a. infraobitális, a. labiális supérior.

Малая скуловая мышца, *m. zygomáticus mínor,* начинается от скуловой кости у латерального края мышцы, поднимающей верхнюю губу; пучки ее проходят вниз и медиально, далее вплетаются в кожу угла рта.

Функция: поднимает угол рта.

Иннервация: n. faciális.

Кровоснабжение: a. infraorbitális, a. buccális.

Большая скуловая мышца, *m. zygomáticus májor,* начинается от скуловой кости, прикрепляется к углу рта.

Функция: оттягивает угол рта кнаружи и кверху, является главной мышцей смеха.

Иннервация: n. faciális.

Кровоснабжение: a. infraorbitális, a. buccális.

Мышца, поднимающая угол рта, *m. levátor ánguli óris (m. canninus* — BNA), начинается на передней поверхности верхней челюсти, в области клыковой ямки; прикрепляется к углу рта.

Функция: тянет угол верхней губы вверх и латерально.

Иннервация: n. faciális.

Кровоснабжение: a. infraorbitális.

Мышца смеха, *m. risórius,* начинается от жевательной фасции; прикрепляется к коже угла рта. Обычно слабо выражена, нередко отсутствует.

Функция: оттягивает угол рта латерально, образует ямочку на щеке.

Иннервация: n. faciális.

Кровоснабжение: a. faciális, a. transvérsa faciéi.

МЫШЦЫ УШНОЙ РАКОВИНЫ

Мышцы ушной раковины у человека развиты слабо, почти не подчинены произвольному сокращению. Очень редко обнаруживается способность двигать ушной раковиной при одновременном сокращении затылочно-лобной мышцы. Различают переднюю, верхнюю и заднюю ушные мышцы.

Передняя ушная мышца, *m. auriculáris antérior,* в виде тонкого пучка начинается от височной фасции и сухожильного шлема. Направляясь назад и книзу, прикрепляется к коже ушной раковины.

Функция: может оттягивать ушную раковину вперед.

Верхняя ушная мышца, *m. auriculáris supérior,* начинается слабо выраженными пучками от сухожильного шлема над ушной раковиной, прикрепляется к верхней поверхности хряща ушной раковины.

Функция: может оттягивать ушную раковину кверху.

Задняя ушная мышца, *m. auriculáris postérior,* развита лучше других ушных мышц. Начинается двумя пучками от сосцевидного отростка, направляется вперед и прикрепляется к задней выпуклой поверхности ушной раковины.

Функция: может оттягивать ушную раковину кзади.

Иннервация всех ушных мышц: n. faciális.

Кровоснабжение: a. temporális superficiális — передняя и верхняя мышцы, a. auriculáris postérior — задняя мышца.

ЖЕВАТЕЛЬНЫЕ МЫШЦЫ

Эти мышцы развиваются из мезенхимы первой висцеральной (нижнечелюстной) дуги. Они берут начало на костях черепа и прикрепляются к нижней челюсти — единственной подвижной кости черепа, обеспечивая сложные движения ее у человека в височно-нижнечелюстном суставе (см. табл. VII приложения).

Жевательная мышца, *m. masséter* (рис. 135), четырехугольная, разделена на две части: поверхностную (большую) и глубокую (меньшую). Поверхностная часть начинается толстым сухожилием от скулового отростка верхней челюсти и передних двух третей скуловой дуги; пучки ее проходят вниз и кзади, прикрепляются к жевательной бугристости нижней челюсти. Глубокая часть мышцы частично покрыта поверхностной, начинается от задней трети нижнего края и всей внутренней поверхности скуловой дуги. Пучки ее проходят почти вертикально сверху вниз и прикрепляются к латеральной поверхности венечного отростка нижней челюсти до ее основания.

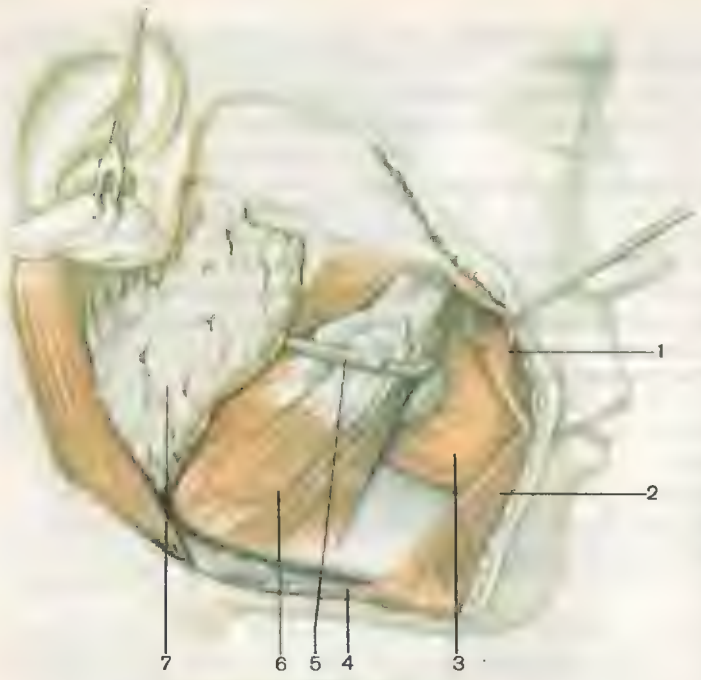

Рис. 135.

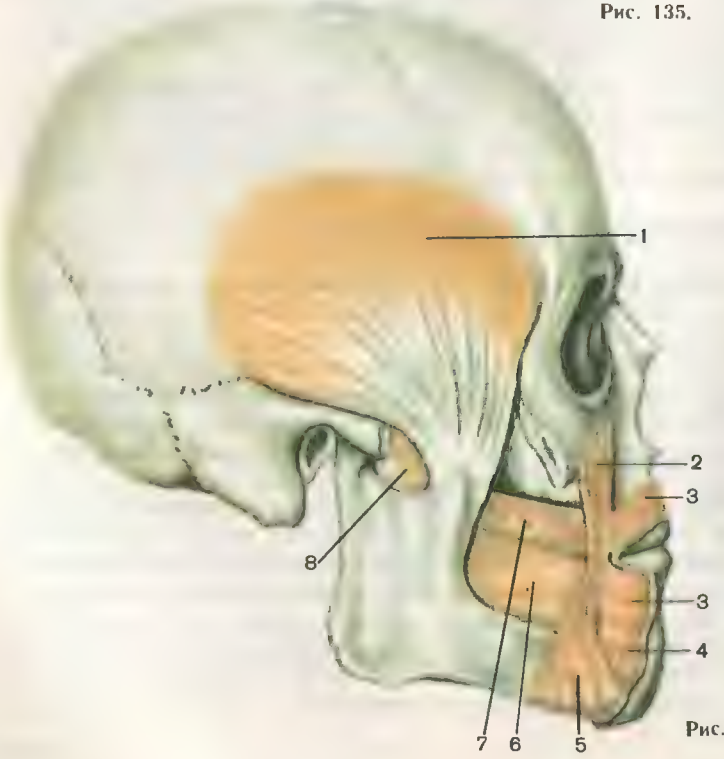

Рис. 136.

Рис. 135. Мышцы лица, *mm. faciales*; вид справа. (Поверхностные мышцы и фасции удалены.)

1 — m. zygomaticus major; 2 — m. depressor anguli oris; 3 — m. buccinator; 4 — platysma (отрезана); 5 — ductus parotideus; 6 — m. masseter; 7 — gl. parotis.

Рис. 136. Височная мышца, *m. temporalis*; вид справа. (Скуловая дуга и поверхностные мышцы и фасции удалены.)

1 — m. temporalis; 2 — m. levator anguli oris; 3 — m. orbicularis oris; 4 — m. depressor labii inferioris; 5 — m. depressor anguli oris; 6 — m. buccinator; 7 — ductus parotideus (отрезан); 8 — m. pterygoideus lateralis.

Рис. 137. Крыловидные мышцы; вид слева. (Венечный отросток нижней челюсти удален.)

1 — m. temporalis (отрезана); 2 — m. pterygoideus lateralis; 3 — m. pterygoideus medialis; 4 — m. buccinator; 5 — ductus parotideus (отрезан).

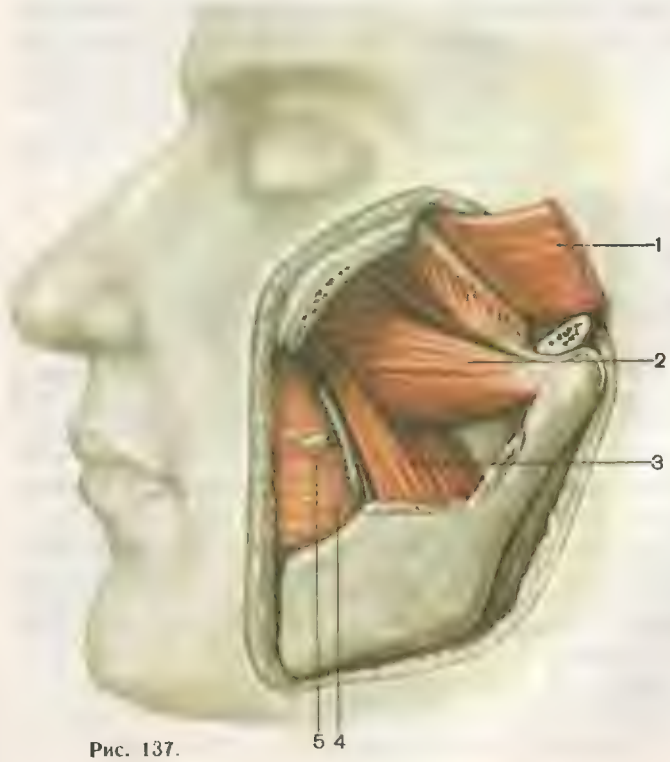

Рис. 137.

Функция: поднимает нижнюю челюсть, действует главным образом на угол нижней челюсти («раздавливающая» мышца), поверхностная часть мышцы участвует также в выдвижении нижней челюсти вперед.

Иннервация: n. trigéminus.

Кровоснабжение: a. massetérica, a. transvérsa faciéi.

Височная мышца, *n. temporális* (рис. 136), веерообразная, занимает одноименную область (височную ямку) на латеральной поверхности черепа. Начинается от всей поверхности височной ямки, за исключением небольшой площадки, принадлежащей скуловой кости; от внутренней поверхности височной фасции. Пучки мышц, конвергируя книзу, продолжаются в толстое сухожилие, которое прикрепляется к венечному отростку нижней челюсти.

Функция: поднимает нижнюю челюсть, действует преимущественно на передние зубы («кусающая» мышца). Задние пучки мышцы оттягивают выдвинутую вперед нижнюю челюсть кзади.

Иннервация: n. trigéminus.

Кровоснабжение: aa. temporáles profúnda antérior et superficiális.

Медиальная крыловидная мышца, *m. pterygoídeus mediális* (рис. 137), — толстая мышца четырехугольной формы. Начинается в крыловидной ямке одноименного отростка клиновидной кости.

Пучки мышцы проходят вниз, латерально и кзади, продолжаются в сильно развитую сухожильную пластинку, которая прикрепляется к крыловидной бугристости на внутренней поверхности угла нижней челюсти. Направление волокон этой мышцы соответствует направлению волокон жевательной мышцы.

Функция: поднимает нижнюю челюсть, выдвигает нижнюю челюсть вперед.

Иннервация: n. trigéminus.

Кровоснабжение: a. maxilláris, a. faciális.

Латеральная крыловидная мышца, *m. pterygoídeus laterális* (см. рис. 137), — толстая короткая мышца, начинается двумя головками — верхней и нижней. Верхняя головка начинается на верхнечелюстной поверхности и от подвисочного гребня большого крыла клиновидной кости, нижняя — от наружной поверхности латеральной пластинки крыловидного отростка той же кости. Пучки обеих головок мышцы, сходясь, направляются кзади и латерально; прикрепляются к передней поверхности шейки нижней челюсти, суставной капсуле височно-нижнечелюстного сустава и к суставному диску.

Функция: при двустороннем сокращении мышцы нижняя челюсть выдвигается вперед. Мышца оттягивает вперед суставную капсулу и суставной диск височно-нижнечелюстного сустава; при одностороннем сокращении смещает нижнюю челюсть в противоположную сторону.

Иннервация: n. trigéminus.

Кровоснабжение: a. maxilláris, a. faciális.

ФАСЦИИ ГОЛОВЫ

Височная фасция, *fáscia temporális,* представлена плотной фиброзной пластинкой, которая покрывает височную мышцу и тесно с ней срастается. Начинается на латеральной поверхности черепа от височной линии и сухожильного шлема. Над скуловой дугой височная фасция разделяется на две пластинки — поверхностную и глубокую.

Поверхностная пластинка, *lámina superficiális*, прикрепляется к латеральной поверхности скуловой дуги, а глубокая пластинка, *lámina profúnda*, — к ее медиальной поверхности. Между этими пластинками находится небольшое количество жировой клетчатки, проходят кровеносные сосуды, нервы.

Жевательная фасция, *fáscia massetérica,* покрывает одноименную мышцу, прочно срастаясь с ее поверхностными пучками. Вверху она прикрепляется к латеральной поверхности скуловой кости и скуловой дуги, спереди переходит в щечно-глоточную фасцию, а сзади сращена с капсулой околоушной железы.

Щечно-глоточная фасция, *fáscia buccopharýngea*, покрывает щечную мышцу и продолжается на латеральную стенку глотки; развита сравнительно слабо. Уплотненный участок этой фасции, натянутый между крыловидным крючком клиновидной кости вверху и нижней челюстью внизу, образует крылонижнечелюстной шов.

Вопросы для повторения

1. Какие мышцы поднимают нижнюю челюсть?
2. Какие мышцы участвуют в опускании нижней челюсти?
3. В каком направлении смещается нижняя челюсть при двустороннем сокращении латеральных крыловидных мышц?
4. В какую сторону смещается нижняя челюсть при одностороннем сокращении латеральной крыловидной мышцы?
5. Какое функциональное значение имеет радиальная ориентация одних мимических мышц и круговая — других?

МЫШЦЫ И ФАСЦИИ ВЕРХНЕЙ КОНЕЧНОСТИ

Большое разнообразие и свобода движений руки как органа труда обеспечиваются особенностями строения суставов верхней конечности, на которые действуют многочисленные мышцы. Имеют значение и характер соединения скелета плечевого пояса с туловищем, а также наличие соответствующих мышц, начинающихся на ребрах и грудине и прикрепляющихся к костям верхней конечности (см. табл. XII приложения).

Мышцы верхней конечности принято делить на следующие группы: 1) мышцы плечевого пояса; 2) мышцы свободной верхней конечности — плеча, предплечья и кисти.

МЫШЦЫ ПЛЕЧЕВОГО ПОЯСА

Дельтовидная мышца, *m. deltoideus* (рис. 138), располагается поверхностно, непосредственно под кожей, покрывает плечевой сустав с латеральной стороны, спереди, сверху и сзади, образует характерную округлость плеча.

Дельтовидная мышца перистого строения и имеет обширное начало: от переднего края латеральной трети ключицы, наружного края акромиона, от ости лопатки и прилежащей части подостной фасции. Соответственно различают три части дельтовидной мышцы: ключичную, акромиальную и лопаточную.

Пучки всех трех частей мышцы сходятся на наружной поверхности плечевой кости и прикрепляются к дельтовидной бугристости.

Неодинаковое расположение мышечных пучков отдельных частей дельтовидной мышцы по отношению к плечевому суставу, разные длина и способ прикрепления к плечевой кости обусловливают и различные направления действия их силы.

Под дельтовидной мышцей, между глубокой пластинкой ее фасции и большим бугорком плечевой кости, имеется синовиальная поддельтовидная сумка, *búrsa subdeltoídea.*

Функция: могут сокращаться отдельные части мышцы, а также вся мышца, развивая большую силу. Ключичная часть мышцы сгибает плечо, одновременно поворачивая его кнутри, поднятую руку опускает вниз. Лопаточная часть разгибает плечо, одновременно поворачивая его кнаружи, поднятую руку опускает вниз. Средняя — акромиальная — часть мышцы отводит руку. При сокращении всей мышцы она отводит руку приблизительно до 70°.

Иннервация: n. axilláris (C_V—C_{VI}).

Кровоснабжение: a. circumfléxa postérior húmeri, a. thoracoacromiális.

Надостная мышца, *m. supraspinátus,* располагается в надостной ямке. Начинается от задней поверхности лопатки над лопаточной остью и от надостной фасции. Пучки проходят в латеральном направлении. Прикрепляется к верхней площадке большого бугорка плечевой кости; часть пучков надостной мышцы вплетается в капсулу плечевого сустава.

Функция: отводит плечо (является синергистом дельтовидной мышцы); оттягивает капсулу сустава, предохраняя ее от ущемлений.

Иннервация: n. suprascapulláris (C_V—C_{VI}).

Кровоснабжение: a. suprascapulláris, a. circumfléxa scápulae.

Подостная мышца, *m. infraspinátus,* начинается от задней поверхности лопатки ниже ости лопатки и от одноименной фасции. Пучки мышцы, конвергируя, проходят в латеральном направлении и несколько кверху (позади плечевого сустава); прикрепляется к средней площадке большого бугорка плечевой кости.

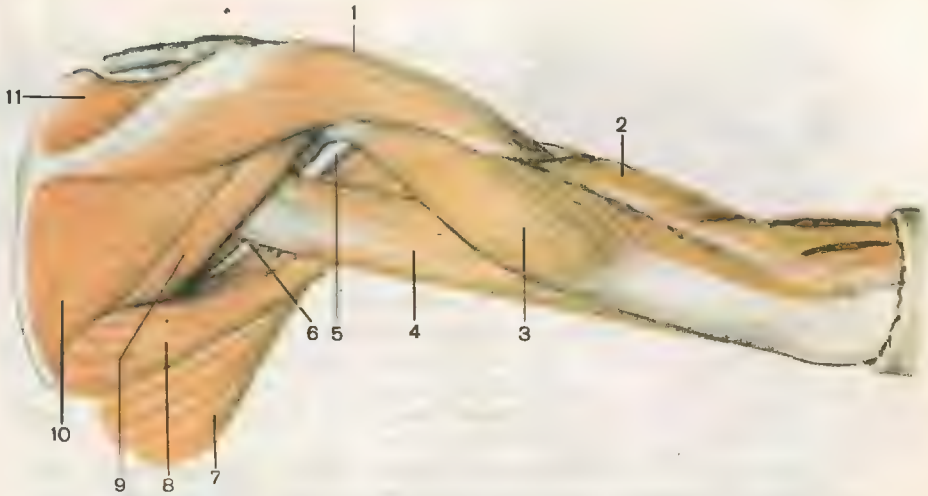

Рис. 138. Мышцы плечевого пояса и плеча, правого; вид сзади.
1 — m. deltoideus; 2 — m. brachialis; 3 — caput laterale m. tricipitis brachii; 4 — caput longum m. tricipitis brachii; 5 — for. quadrilaterum; 6 — for. trilaterum; 7 — m. latissimus dorsi; 8 — m. teres major; 9 — m. teres minor; 10 — m. infraspinatus; 11 — m. supraspinatus.

Функция: вращает плечо кнаружи (супинация) и оттягивает капсулу сустава, в которую вплетается часть ее пучков.

Иннервация: n. suprascapulláris (C_V—C_{VI}).

Кровоснабжение: a. circumfléxa scápulae, a. suprascapulláris.

Малая круглая мышца, *m. téres minor,* начинается от латерального края лопатки и подостной фасции; прикрепляется к нижней площадке большого бугорка плечевой кости. Снизу непосредственно прилежит к подостной мышце, сзади прикрыта лопаточной частью дельтовидной мышцы.

Функция: являясь синергистом подлопаточной мышцы и лопаточной части дельтовидной мышцы, вращает плечо кнаружи (супинация), одновременно оттягивает капсулу плечевого сустава.

Иннервация: n. axillaris (C_V).

Кровоснабжение: a. circumfléxa scápulae.

Большая круглая мышца, *m. téres májor* (см. рис. 138), начинается от нижней части латерального края, нижнего угла лопатки и от подостной фасции.

Пучки мышцы направляются вдоль латерального края лопатки, пересекают с медиальной стороны плечевую кость ниже уровня ее хирургической шейки. Прикрепляются широким плоским сухожилием к гребню малого бугорка плечевой кости, дистальнее и несколько кзади места прикрепления сухожилия широчайшей мышцы спины.

Функция: при фиксированной лопатке разгибает плечо в плечевом суставе, одновременно поворачивая его кнутри (пронация); поднятую руку приводит к туловищу. При укрепленной руке оттягивает нижний угол лопатки кнаружи и смещает вперед.

Иннервация: n. subscapulāris (C_V—C_{VII}).

Кровоснабжение: a. subscapulāris.

Подлопаточная мышца, *m. subscapulāris* (см. рис. 139), обширная, толстая, треугольной формы. Занимает почти всю реберную поверхность лопатки. Имеет мясистое начало от поверхности подлопаточной ямки и латерального края лопатки. Плоским сухожилием прикрепляется к малому бугорку и гребню малого бугорка плечевой кости. У места прикрепления между сухожилием мышцы и капсулой плечевого сустава имеется подсухожильная сумка подлопаточной мышцы, которая обычно сообщается с полостью плечевого сустава.

Функция: поворачивает плечо внутрь (пронация), одновременно приводит плечо к туловищу.

Иннервация: n. subscapulāris (C_V—C_{VII}).

Кровоснабжение: a. subscapulāris.

МЫШЦЫ СВОБОДНОЙ ЧАСТИ ВЕРХНЕЙ КОНЕЧНОСТИ

МЫШЦЫ ПЛЕЧА

Мышцы плеча (рис. 139; см. рис. 138) разделяют на две группы — переднюю (сгибатели) и заднюю (разгибатели).

Переднюю группу составляют три мышцы: клювовидно-плечевая, двуглавая мышца плеча и плечевая мышцы; заднюю — трехглавая мышца плеча и локтевая мышца.

Эти две группы мышц отделены друг от друга пластинками собственной фасции плеча: с медиальной стороны — медиальной межмышечной перегородкой плеча, с латеральной — латеральной межмышечной перегородкой плеча.

Передняя группа мышц плеча

Клювовидно-плечевая мышца, *m. coracobrachiālis*, начинается от верхушки клювовидного отростка, переходит в плоское сухожилие, которое прикрепляется ниже гребня малого бугорка к плечевой кости, на уровне прикрепления сухожилия дельтовидной мышцы. Часть мышечных пучков вплетается в медиальную межмышечную перегородку плеча.

Функция: сгибает плечо в плечевом суставе и приводит его к туловищу. Участвует в повороте плеча кнаружи (если плечо пронировано). Если плечо фиксировано, мышца тянет лопатку вперед и книзу.

Иннервация: n. musculocutáneus (C_V—C_{VIII}).

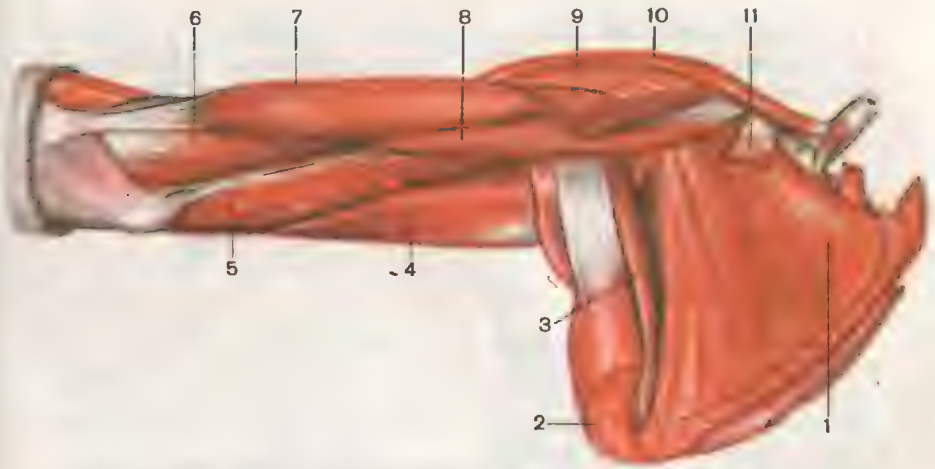

Рис. 139. Мышцы плечевого пояса и плеча, правого; вид спереди. (Большая и малая грудные мышцы удалены.)

1 — m. subscapularis; 2 — m. latissimus dorsi; 3 — m. teres major; 4 — caput longum m. tricipitis brachii; 5 — caput mediale m. tricipitis brachii; 6 — m. brachialis; 7 — m. biceps brachii; 8 — m. coracobrachialis; 9 — m. pectoralis major (отрезана); 10 — m. deltoideus; 11 — m. pectoralis minor (отрезана).

Кровоснабжение: aa. circumfléxae antérior et postérior húmeri.

Двуглавая мышца плеча, *m. biceps. brāchii*, имеет две головки — короткую и длинную.

Короткая головка, *cáput bréve*, начинается вместе с клювовидно-плечевой мышцей от верхушки клювовидного отростка лопатки.

Длинная головка, *cáput lóngum*, берет начало от надсуставного бугорка лопатки сухожилием, которое пронизывает сверху вниз капсулу плечевого сустава (будучи покрыто внутри полости сустава синовиальной оболочкой) и выходит на плечо, где лежит в межбугорковой борозде.

На уровне середины плеча обе головки соединяются в общее веретенообразное брюшко, которое переходит в сухожилие, прикрепляющееся к бугристости лучевой кости. От переднемедиальной поверхности сухожилия отделяется хорошо развитая фиброзная пластинка — апоневроз двуглавой мышцы плеча, *aponeurósus músculi bicipitis brachii*, пучки которого проходят вниз и медиально и вплетаются в фасцию предплечья.

Функция: сгибает плечо в плечевом суставе; сгибает предплечье в локтевом суставе; повернутое внутрь предплечье поворачивает кнаружи (супинация).

Иннервация: n. musculocutáneus (C_V—C_{VIII}).

Кровоснабжение: aa. collatérales ulnáres supérior et inférior, a. brachiális, a. reccurens radiális.

Плечевая мышца, *m. brachiālis*, начинается от нижних двух третей тела плечевой кости между дельтовидной бугристостью

и суставной капсулой локтевого сустава, медиальной и латеральной межмышечных перегородок плеча. Прикрепляется к бугристости локтевой кости. Пучки глубокой части сухожилия мышцы вплетаются в капсулу локтевого сустава.

Функция: сгибает предплечье в локтевом суставе.

Иннервация: n. musculocutáneus (C_V—C_{VIII}).

Кровоснабжение: aa. collaterále ulnáres supérior et inférior, a. brachiális, a. reccurens radiális.

Задняя группа мышц плеча

Трехглавая мышца плеча, *m. triceps bráchii* (рис. 140; см. рис. 138), — сильно развитая мышца, занимает всю заднюю поверхность плеча. Соответственно названию имеет три головки: латеральная и медиальная головки начинаются на плечевой кости, а длинная — на лопатке.

Латеральная головка, *cáput laterále*, начинается сухожильными и мышечными пучками на наружной поверхности плечевой кости, между местом прикрепления малой круглой мышцы — проксимально и бороздой лучевого нерва — дистально, а также от задней поверхности латеральной межмышечной перегородки. Пучки латеральной головки проходят вниз и медиально, прикрывая борозду лучевого нерва с залегающими в ней одноименным нервом и глубокими сосудами плеча.

Медиальная головка, *cáput mediále*, имеет мясистое начало на задней поверхности плеча между местом прикрепления большой круглой мышцы и ямкой локтевого отростка, начинается также от медиальной и латеральной межмышечных перегородок ниже борозды лучевого нерва.

Длинная головка, *cáput lóngum*, начинается сильным сухожилием от подсуставного бугорка лопатки и, продолжаясь в мышечное брюшко, проходит вниз между малой и большой круглыми мышцами до середины задней поверхности плеча, где ее пучки соединяются с пучками латеральной и медиальной головок. Образовавшаяся в результате соединения трех головок мышца переходит в плоское широкое сухожилие, которое прикрепляется к локтевому отростку локтевой кости. Часть пучков вплетается в капсулу локтевого сустава и в фасцию предплечья.

Функция: разгибает предплечье в локтевом суставе; длинная головка действует также на плечевой сустав, участвуя в разгибании и приведении плеча к туловищу.

Иннервация: n. radiális (C_V—C_{VIII}).

Кровоснабжение: a. circumfléxa postérior húmeri, a. profúnda brachii, aa. collateráles ulnáres supérior et inférior.

Локтевая мышца, *m. ancóneus*, треугольной формы, начинается на задней поверхности латерального надмыщелка плеча; прикрепляется к латеральной поверхности локтевого отростка, задней поверхности проксимальной части локтевой кости и к фасции предплечья.

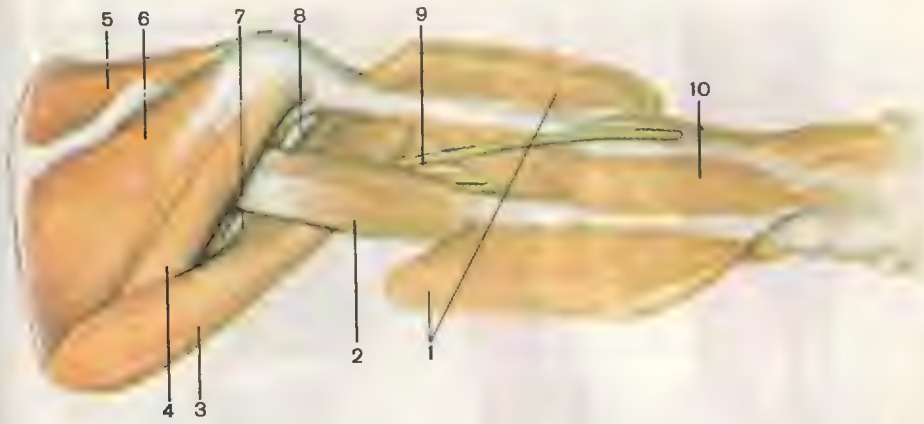

Рис. 140. Мышцы плеча, правого; вид сзади. (Канал лучевого нерва открыт.)

1 — caput laterale m. tricipitis brachii (рассечена и отвернута); 2 — caput longum m. tricipitis brachii; 3 — m. teres major; 4 — m. teres minor; 5 — m. supraspinatus; 6 — m. infraspinatus; 7 — for. trilaterum; 8 — for. quadrilaterum; 9 — n. radialis; 10 — caput mediale m. tricipitis brachii.

Функция: участвует в разгибании предплечья.

Иннервация: n. radiális (C_{VI}—C_{VIII}).

Кровоснабжение: a. interóssea reccúrens.

МЫШЦЫ ПРЕДПЛЕЧЬЯ

Мышцы предплечья многочисленны и отличаются разнообразием функций; большинство из них относится к многосуставным, поскольку действуют на несколько суставов: локтевой, лучелоктевой, лучезапястный и на расположенные дистально суставы кисти и пальцев.

При изучении анатомии мышц предплечья принято подразделять их на отдельные группы по анатомическому и функциональному признакам.

По *анатомическому признаку* мышцы предплечья делят на переднюю (сгибатели) и заднюю (разгибатели) группы.

Переднюю группу образуют семь сгибателей кисти и пальцев и два пронатора, заднюю — девять разгибателей кисти и пальцев и одна мышца — супинатор. Большинство мышц передней группы начинаются от медиального надмыщелка плеча и фасции предплечья, тогда как мышцы задней группы берут начало от латерального надмыщелка и также от фасции предплечья.

С учетом *функции* мышцы предплечья объединяют в следующие группы: 1) мышцы, обеспечивающие движения в проксимальном и дистальном лучелоктевых суставах: супинатор, круг-

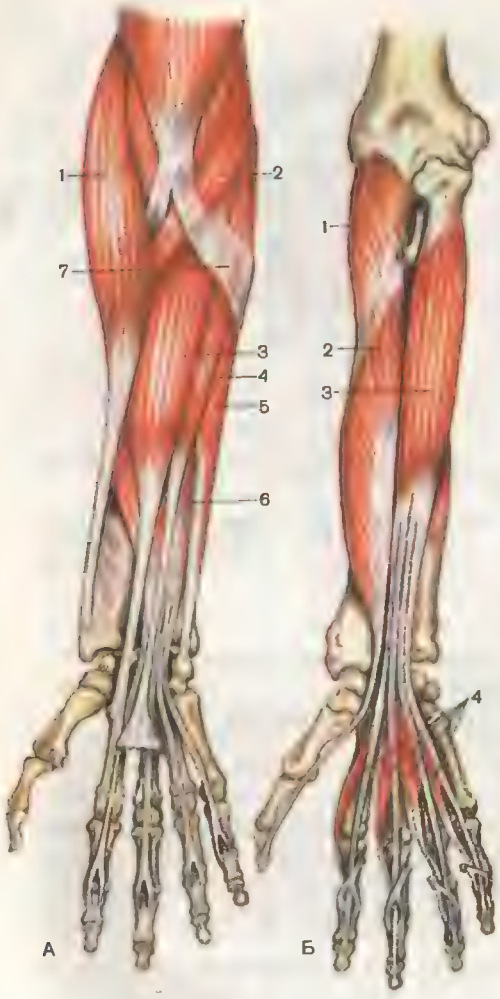

Рис. 141. Мышцы передней области предплечья; правого.

А — поверхностный слой: 1 — m. brachioradialis; 2 — m. pronator teres; 3 — m. flexor carpi radialis; 4 — m. palmaris longus; 5 — m. flexor carpi ulnaris; 6 — m. flexor digitorum superficialis; 7 — aponeurosis m. bicipitis brachii. Б — глубокий слой: 1 — m. supinator; 2 — m. flexor pollicis longus; 3 — m. flexor digitorum profundus; 4 — mm. lumbricales.

лый пронатор, квадратный пронатор, плечелучевая мышца; 2) мышцы, обеспечивающие движения в лучезапястном суставе, а также в среднезапястном и запястно-пястных суставах: лучевой и локтевой сгибатели запястья, локтевой разгибатель запястья, длинная ладонная мышца; 3) мышцы — сгибатели и разгибатели пальцев: поверхностный сгибатель пальцев, глубокий сгибатель пальцев, разгибатель пальцев; 4) мышцы отдельных пальцев: длинный сгибатель большого пальца кисти, длинный разгибатель большого пальца кисти, длинная мышца, отводящая большой палец кисти, разгибатель указательного пальца, разгибатель мизинца.

Передняя группа мышц предплечья

Передние мышцы предплечья (сгибатели) располагаются в *четыре слоя* (рис. 141, 142). Первый — поверхностный — слой (рассматриваются отдельные мышцы со стороны лучевой кости в направлении к локтевой) образуют следующие мышцы: плечелучевая мышца, круглый пронатор, лучевой сгибатель запястья, длинная ладонная мышца, локтевой сгибатель запястья; второй слой: поверхностный сгибатель пальцев; третий слой образуют две мышцы: глубокий сгибатель

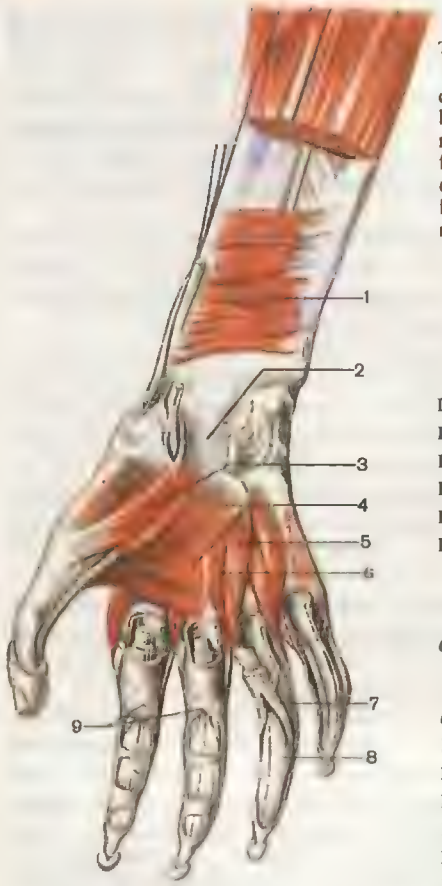

Рис. 142. Квадратный пронатор. (Канал запястья вскрыт)

1 — m. pronator quadratus; 2 — canalis carpi; 3 — m. flexor pollicis brevis; 4 — m. adductor pollicis; 5 — mm. interossei palmares; 6 — mm. interossei dorsales; 7 — tendo m. flexoris digitorum superficialis; 8 — tendo m. flexoris digitorum profundi; 9 — vaginae fibrosae digitorum manus.

пальцев (на локтевой стороне) и длинный сгибатель большого пальца (со стороны лучевой кости); самый глубокий четвертый слой представлен квадратным пронатором.

Первый (поверхностный) слой мышц предплечья

Плечелучевая мышца, *m. brachioradiális,* имеет мясистое начало от латерального надмыщелкового гребня плечевой кости и латеральной межмышечной перегородки. На уровне середины предплечья мышечное брюшко продолжается в узкое плоское сухожилие, которое проходит под сухожилиями длинной отводящей мышцы и короткого разгибателя большого пальца кисти и прикрепляется к латеральной поверхности дистального конца лучевой кости. Мышца ограничивает локтевую ямку с латеральной стороны.

Функция: сгибает предплечье в локтевом суставе, поворачивает лучевую кость, устанавливает кисть в среднем между пронацией и супинацией положении.

Иннервация: n. radiális (C_V—C_{VIII}).

Кровоснабжение: a. radiális, a. collaterális radiális, a. recúrrens radiális.

Круглый пронатор, *m. pronátor téres,* — самая короткая из мышц поверхностного слоя. У места начала разделена на *две* неравные *части.* Большая часть начинается от медиального надмыщелка плеча, фасции предплечья, медиальной межмышеч-

ной перегородки и от пластинки фасции, отделяющей мышцу от лучевого сгибателя запястья. Меньшая часть берет начало глубже — от венечного отростка локтевой кости. Между этими двумя частями круглого пронатора проходит срединный нерв. Мышца следует в дистальном направлении и кнаружи, ограничивая с нижнемедиальной стороны локтевую ямку, и прикрепляется плоским сухожилием на середине латеральной поверхности лучевой кости.

Функция: действуя на проксимальный и дистальный лучелоктевые суставы, поворачивает в локтевую сторону (медиально) предплечье вместе с кистью (пронация); участвует также в сгибании предплечья в локтевом суставе.

Иннервация: n. mediánus (C_V—Th_I).

Кровоснабжение: a. brachiális, a. ulnáris, a. radiális.

Лучевой сгибатель запястья, *m. flexor cárpi radiális*, начинается от медиального надмыщелка плеча, от фасции и медиальной межмышечной перегородки плеча. Приблизительно на середине предплечья продолжается в плоское длинное сухожилие, которое, пройдя под удерживателем сгибателей в бороздке на кости-трапеции, прикрепляется к основанию II (частично III) пястной кости.

Функция: сгибает запястье; действуя вместе с лучевым разгибателем кисти, может отводить последнюю в латеральную сторону.

Иннервация: n. mediánus (C_V—Th_I).

Кровоснабжение: a. brachiális, a. ulnáris, a. radiális.

Длинная ладонная мышца, *m. palmáris lóngus*, начинается от медиального надмыщелка плеча, фасции и прилежащих мышечных перегородок предплечья. Имеет веретенообразное короткое мышечное брюшко, которое на середине предплечья переходит в плоское длинное сухожилие. Последнее проходит на кисть над удерживателем сгибателей и вплетается в проксимальный отдел ладонного апоневроза. Иногда мышца отсутствует.

Функция: натягивает ладонный апоневроз, одновременно участвует в сгибании кисти.

Иннервация: n. mediánus (C_V—Th_I).

Кровоснабжение: a. radiális.

Локтевой сгибатель запястья, *m. flexor cárpi ulnáris*, начинается *двумя головками* — плечевой и локтевой. Плечевая головка берет начало от медиального надмыщелка и медиальной межмышечной перегородки плеча. Локтевая головка начинается глубже — от глубокой пластинки (листка) фасции предплечья, медиального края локтевого отростка, заднего края локтевой кости. Вблизи начала, в проксимальной трети предплечья, обе головки сливаются. Далее мышца направляется к ладонной поверхности кисти по медиальному краю предплечья и переходит в длинное сухожилие, которое прикрепляется к гороховидной кости. Часть пучков сухожилия продолжается ни-

же, образуя гороховидно-крючковую связку; прикрепляется к крючку крючковидной кости, гороховидно-пястной связке и к основанию V пястной кости.

Функция: сгибает запястье (вместе с лучевым сгибателем запястья), при одновременном сокращении с локтевым разгибателем запястья приводит кисть.

Иннервация: n. ulnáris (C_{VII}—C_{VIII}).

Кровоснабжение: a. collaterális ulnáris supérior, a. collaterális ulnáris inférior, a. ulnáris.

Второй слой мышц предплечья

Поверхностный сгибатель пальцев, *m. flexor digitórum superficiális*, начинается *двумя головками* — плечелоктевой и лучевой, соединенных в виде мостика сухожильным растяжением, которое спереди пересекают срединный нерв и локтевые сосуды.

Плечелоктевая головка, *cáput humeroulnáre*, более крупная. Начинается от медиального надмыщелка плеча, фасции предплечья, локтевой коллатеральной связки и от медиального края венечного отростка локтевой кости. Лучевая головка, *cáput radiále*, меньшая, начинается от проксимальных двух третей переднего края лучевой кости. В проксимальном отделе предплечья обе головки соединяются и образуют общее брюшко мышцы, которое в середине предплечья снова разделяется на четыре части, переходящие в дистальной трети предплечья в отдельные сухожилия. Последние, пройдя вместе с сухожилиями глубокого сгибателя пальцев через канал запястья (под удерживателем сгибателя и ладонным апоневрозом), направляются к ладонной поверхности II—V пальцев и прикрепляются к основанию средних фаланг.

На уровне середины проксимальной фаланги каждое сухожилие поверхностного сгибателя пальцев расщепляется на две ножки, между которыми проходит соответствующее сухожилие глубокого сгибателя пальцев. Часть их пучков перекрещивается дорсально от сухожилия глубокого сгибателя пальцев, образуя перекрест сухожилий, *chiásma téndinum*.

Функция: сгибает средние фаланги II—V пальцев (вместе с ними и сами пальца), участвует в сгибании кисти.

Иннервация: n. mediánus (C_V—Th_I).

Кровоснабжение: a. radiális, a. ulnaris.

Третий слой мышц предплечья

Глубокий сгибатель пальцев, *m. flexor digitórum profúndus*, начинается от проксимальных двух третей передней поверхности локтевой кости и межкостной перепонки предплечья. Четыре сухожилия мышцы вместе с сухожилиями поверхностного сгибателя пальцев вступают в канал запястья. На уровне проксимальных фаланг сухожилия глубокого сгибателя пальцев про

ходят между расщепленными сухожилиями поверхностного сгибателя пальцев и прикрепляются к основаниям дистальных фаланг II—V пальцев.

Функция: сгибает дистальные фаланги II—V пальцев (вместе с ними и сами пальцы); участвует в сгибании кисти в лучезапястном суставе.

Иннервация: n. ulnáris, n. mediánus (C_V—Th_I).

Кровоснабжение: a. ulnáris, a. radiális.

Длинный сгибатель большого пальца кисти, *m. flexor póllicis lóngus*, начинается от передней поверхности лучевой кости и прилежащей части межкостной перепонки предплечья на протяжении от уровня бугристости лучевой кости до верхнего края квадратного пронатора. Сухожилие мышцы проходит через канал запястья в отдельном синовиальном влагалище. На ладони проходит между двумя головками короткого сгибателя большого пальца кисти и прикрепляется к основанию дистальной фаланги большого пальца.

Функция: сгибает дистальную фалангу большого пальца кисти (вместе с ней и сам палец); участвует в сгибании кисти.

Иннервация: n. mediánus (C_V—Th_I).

Кровоснабжение: a. interóssea antérior.

Четвертый (глубокий) слой мышц предплечья

Квадратный пронатор, *m. pronátor quadrátus* (см. рис. 142), — плоская мышца с поперечно ориентированными пучками. Располагается под сухожилиями сгибателей пальцев и запястья на передней поверхности нижней трети тел локтевой, лучевой костей и на межкостной перепонке предплечья. Мышца начинается от переднего края и передней поверхности нижней трети тела локтевой кости, проходя в поперечном направлении, прикрепляется к передней поверхности дистальной трети тела лучевой кости.

Функция: поворачивает кнутри (пронирует) предплечье и кисть.

Иннервация: n. mediánus (C_V—Th_I).

Кровоснабжение: a. interóssea antérior.

Задняя группа мышц предплечья

Мышцы предплечья, составляющие заднюю группу (рис. 143, 144), разделяются на *два слоя* — поверхностный и глубокий. К поверхностному слою относятся длинный лучевой разгибатель запястья, короткий лучевой разгибатель запястья, разгибатель пальцев, разгибатель мизинца, локтевой разгибатель запястья. Глубокий слой образуют супинатор, длинная мышца, отводящая большой палец кисти, короткий разгибатель большого пальца кисти, длинный разгибатель большого пальца кисти, разгибатель указательного пальца.

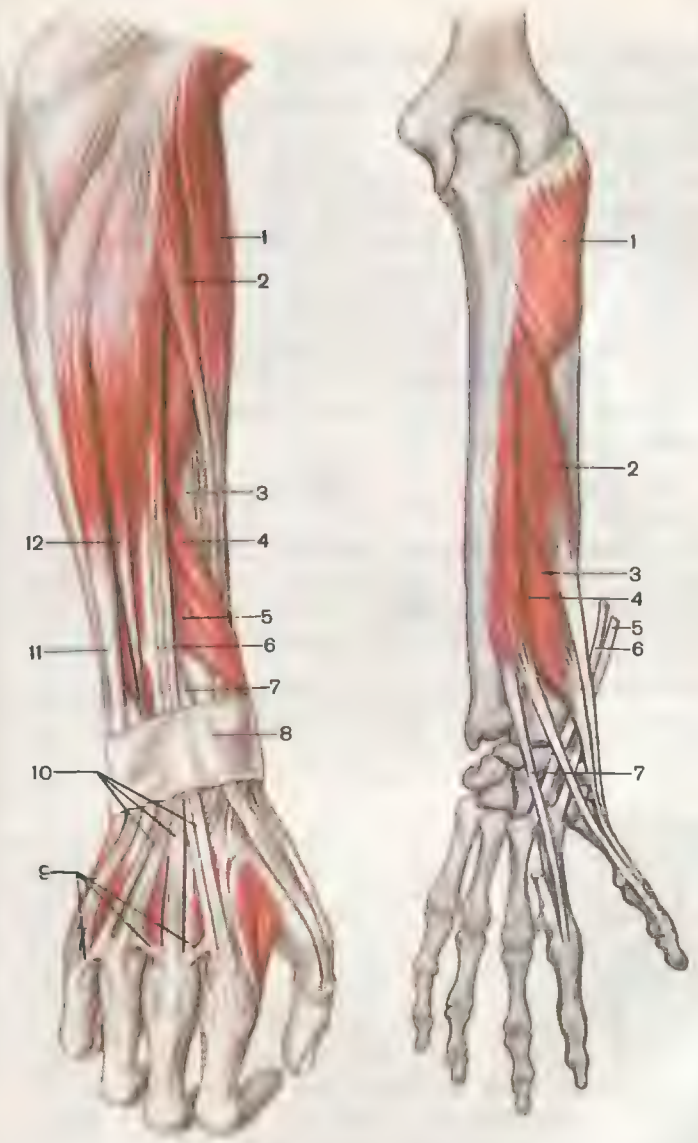

Рис. 143. Мышцы задней области предплечья, правого.

1 — m. brachioradialis; 2 — m. extensor carpi radialis longus; 3 — m. extensor carpi radialis brevis; 4 — m. abductor pollicis longus; 5 — m. extensor pollicis brevis; 6 — m. extensor digitorum; 7 — m. extensor pollicis longus; 8 — retinaculum extensorum; 9 — connexus intertendineus; 10 — tendines m. extensoris digitorum; 11 — m. extensor carpi ulnaris; 12 — m. extensor digiti minimi.

Рис. 144. Разгибатели пальцев и кисти, правой; глубокий слой.

1 — m. supinator; 2 — m. abductor pollicis longus; 3 — m. extensor pollicis brevis; 4 — m. extensor pollicis longus; 5 — tendo m. extensoris carpi radialis longi; 6 — tendo m. extensoris carpi radialis brevis; 7 — m. extensor indicis.

Поверхностный слой мышц предплечья

Длинный лучевой разгибатель запястья, *m. exténsor cárpi radiális lóngus*, начинается мышечными пучками от латерального надмыщелка плечевой кости и латеральной межмышечной перегородки плеча. Здесь мышца непосредственно прилежит к латеральной поверхности капсулы локтевого сустава. Дистально на всем протяжении предплечья мышца занимает промежуток между плечелучевой мышцей (спереди) и коротким разгибателем запястья (сзади). На середине предплечья мышца переходит в плоское сухожилие, которое, пройдя под удерживателем разгибателей, прикрепляется к основанию II пястной кости.

Функция: сгибает предплечье (незначительно), разгибает кисть; при одновременном сокращении с лучевым сгибателем запястья отводит кисть латерально.

Иннервация: n. radiális (C_V—C_{VIII}).

Кровоснабжение: a. collaterális radiális, a. recúrrens radiális, a. radiális.

Короткий лучевой разгибатель запястья, *m. exténsor cárpi radiális brévis*, начинается от латерального надмыщелка плечевой кости, лучевой коллатеральной связки, от фасции предплечья. Прикрепляется к тыльной поверхности основания III пястной кости.

Функция: разгибает кисть; при одновременном сокращении вместе с лучевым сгибателем запястья отводит кисть.

Иннервация: n. radiális (C_V—C_{VIII}).

Кровоснабжение: a. collaterális radiális, a. recúrrens radiális.

Разгибатель пальцев, *m. exténsor digitórum*, располагается медиальнее лучевых разгибателей, начинается на латеральном надмыщелке и на фасции предплечья. Вблизи лучезапястного сустава разделяется на *четыре сухожилия*, которые проходят под удерживателем разгибателей в общем синовиальном влагалище и прикрепляются к тыльной стороне II—V пальцев, образуя сухожильные растяжения. Средние пучки сухожильного растяжения прикрепляются к основанию средней фаланги, а боковые — к дистальной фаланге. На уровне головок пястных костей сухожилия разгибателя пальцев соединены друг с другом косо ориентированными фиброзными пучками — межсухожильными соединениями, *connéxus intertendínei*.

Функция: разгибает II—V пальцы, участвует в разгибании кисти в лучезапястном суставе.

Иннервация: n. radiális (C_V—C_{VIII}).

Кровоснабжение: a. interóssea postérior.

Разгибатель мизинца, *m. exténsor dígiti mínimi*, имеет общее начало с разгибателем пальцев. Тонкое сухожилие этой мышцы проходит под удерживателем разгибателей в отдельном синовиальном влагалище и прикрепляется на тыльной стороне мизинца к основаниям его средней и дистальной фаланг (пучки сухожилия мышцы соединены с сухожилием разгибателя пальцев).

Функция: разгибает мизинец.

Иннервация: n. radiális (C_{VI}—C_{VIII}).

Кровоснабжение: a. interóssea postérior.

Локтевой разгибатель запястья, *m. exténsor cárpi ulnáris*, начинается от латерального надмыщелка плечевой кости, задней поверхности локтевой кости, капсулы локтевого сустава, фасции предплечья. Прикрепляется к задней поверхности основания V пястной кости.

Сухожилие мышцы проходит отдельно в синовиальном влагалище под удерживателем разгибателей, занимая бороздку на задней поверхности дистального конца локтевой кости.

Функция: разгибает кисть, действуя совместно с локтевым сгибателем запястья, приводит кисть.

Иннервация: n. radiális (C_{VI}—C_{VIII}).

Кровоснабжение: a. interóssea postérior.

Глубокий слой мышц предплечья

Супинатор, *m. supinatór* (см. рис. 144), почти полностью покрыт поверхностными мышцами. Начинается от латерального надмыщелка плечевой кости, лучевой коллатеральной связки, кольцевой связки лучевой кости и от гребня супинатора на локтевой кости.

Мышца проходит косо в латеральном направлении (охватывает лучевую кость сзади и сбоку) и прикрепляется к латеральной поверхности проксимальной трети лучевой кости.

Функция: поворачивает кнаружи (супинирует) лучевую кость вместе с кистью.

Иннервация: n. radiális (C_{VI}—C_{VIII}).

Кровоснабжение: a. recúrrens radiális, a. recúrrens interóssea, a. radialis.

Длинная мышца, отводящая большой палец кисти, *m. abdúctor póllicis lóngus*, начинается на задней поверхности локтевой кости, задней поверхности лучевой кости и на межкостной перепонке предплечья. Следуя от места своего начала вниз и латерально, мышца огибает снаружи лучевую кость с лежащими на ней сухожилиями лучевых разгибателей запястья. Далее ее сухожилие проходит вместе с сухожилием короткого разгибателя большого пальца кисти в одном синовиальном влагалище под латеральной частью удерживателя разгибателей и прикрепляется к тыльной поверхности основания I пястной кости.

Функция: отводит большой палец кисти; принимает участие в отведении кисти.

Иннервация: n. radiális (C_V—C_{VIII}).

Кровоснабжение: a. interóssea postérior, a. radiális.

Короткий разгибатель большого пальца кисти, *m. exténsor póllicis brévis*, имеется только у человека (генетически является частью длинной мышцы, отводящей большой палец кисти). На-

чинается на задней поверхности лучевой кости, на межкостной перепонке предплечья. Его сухожилие проходит вместе с сухожилием длинной мышцы, отводящей большой палец кисти, в одном синовиальном влагалище под удерживателем разгибателей; прикрепляется к основанию проксимальной фаланги большого пальца кисти.

Функция: разгибает проксимальную фалангу (вместе с ней и палец), отводит большой палец кисти.

Иннервация: n. radiális (C_V—C_{VIII}).

Кровоснабжение: a. interóssea postérior, a. radiális.

Длинный разгибатель большого пальца кисти, *m. exténsor pollícis lóngus*, начинается на латеральной стороне задней поверхности локтевой кости (в пределах средней ее трети), на межкостной перепонке предплечья. Сухожилие длинного разгибателя большого пальца кисти проходит под удерживателем разгибателей в отдельном синовиальном влагалище, в бороздке на задней поверхности лучевой кости; прикрепляется к основанию дистальной фаланги большого пальца кисти.

Функция: разгибает большой палец кисти.

Иннервация: n. radiális (C_V—C_{VIII}).

Кровоснабжение: a. interóssea postérior, a. radiális.

Разгибатель указательного пальца, *m. exténsor índicis*, начинается на задней поверхности локтевой кости и от межкостной перепонки предплечья. Сухожилие мышцы проходит вместе с сухожилиями разгибателей пальцев в общем синовиальном влагалище под удерживателем разгибателей; прикрепляется к задней поверхности проксимальной фаланги указательного пальца (сухожилие мышцы сращено с пучками сухожилий разгибателя пальцев).

Функция: разгибает указательный палец.

Иннервация: n. radiális (C_V—C_{VIII}).

Кровоснабжение: a. interóssea postérior.

МЫШЦЫ КИСТИ

Мышцы кисти (рис. 145, 146) разделяются на *три группы*: 1) мышцы большого пальца (латеральная группа), образующие в латеральной области ладони хорошо выраженное возвышение большого пальца — тенар, *thénar*; 2) мышцы мизинца (медиальная группа), формирующие в медиальной области ладони заметное возвышение мизинца — гипотенар, *hipothénar*; 3) средняя группа мышц кисти, расположенных между указанными двумя группами мышц, а также на тыле кисти.

Мышцы возвышения большого пальца

Короткая мышца, отводящая большой палец кисти, *m. abdúctor póllicis brévis*, плоская, располагается поверхностно. Начинается мышечными пучками от латеральной части удерживателя сгибателей, от бугорка ладьевидной кости и кости-трапеции. Прикрепляется к лучевой стороне проксимальной фаланги большого пальца кисти и к латеральному краю сухожилия длинного разгибателя большого пальца кисти.

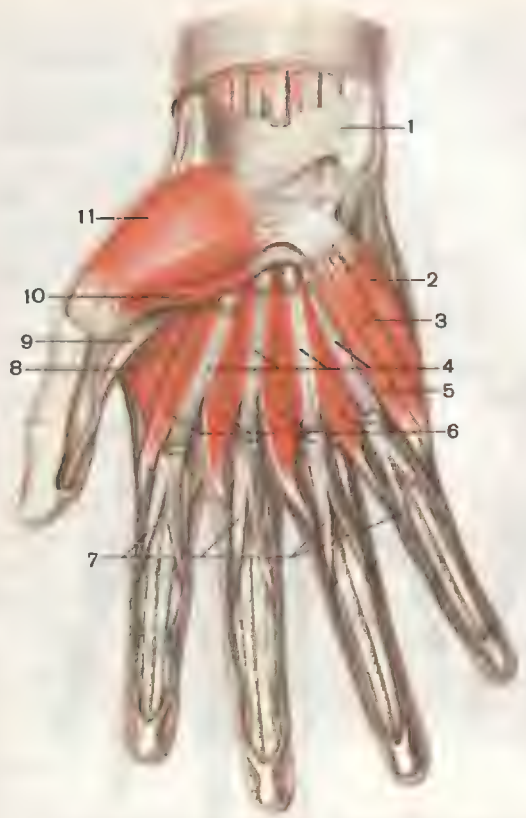

Рис. 145. Мышцы кисти, правой. (Сухожилия поверхностного сгибателя пальцев частично удалены.)

1 — retinaculum flexorum; 2 — m. abductor digiti minimi; 3 — m. flexor digiti minimi brevis; 4 — tendines m. flexoris digitorum profundi; 5 — m. opponens digiti minimi; 6 — mm. lumbricales; 7 — tendines m. flexoris digitorum superficialis; 8 — m. abductor pollicis; 9 — tendo m. flexoris pollicis longi; 10 — m. flexor pollicis brevis; 11 — m. abductor pollicis brevis.

Функция: отводит большой палец кисти.

Иннервация: n. mediánus (C_V—Th_I).

Кровоснабжение: r. palmáris superficiális a. radiális.

Мышца, противопоставляющая большой палец кисти, *m. oppónens póllicis*, частично прикрыта предыдущей мышцей, сращена с коротким сгибателем большого пальца кисти, расположенным медиальнее от нее. Начинается от удерживателя сгибателей и кости-трапеции, прикрепляется к лучевому краю и передней поверхности I пястной кости.

Функция: противопоставляет большой палец кисти мизинцу и всем остальным пальцам кисти.

Иннервация: n. mediánus (C_V—Th_I).

Кровоснабжение: r. palmáris superficiális a. radiális, árcus palmáris profúndus.

Короткий сгибатель большого пальца кисти, *m. flexor póllicis brévis*, частично прикрыт короткой мышцей, отводящей большой палец кисти. Поверхностная головка, *cáput superficiále*,

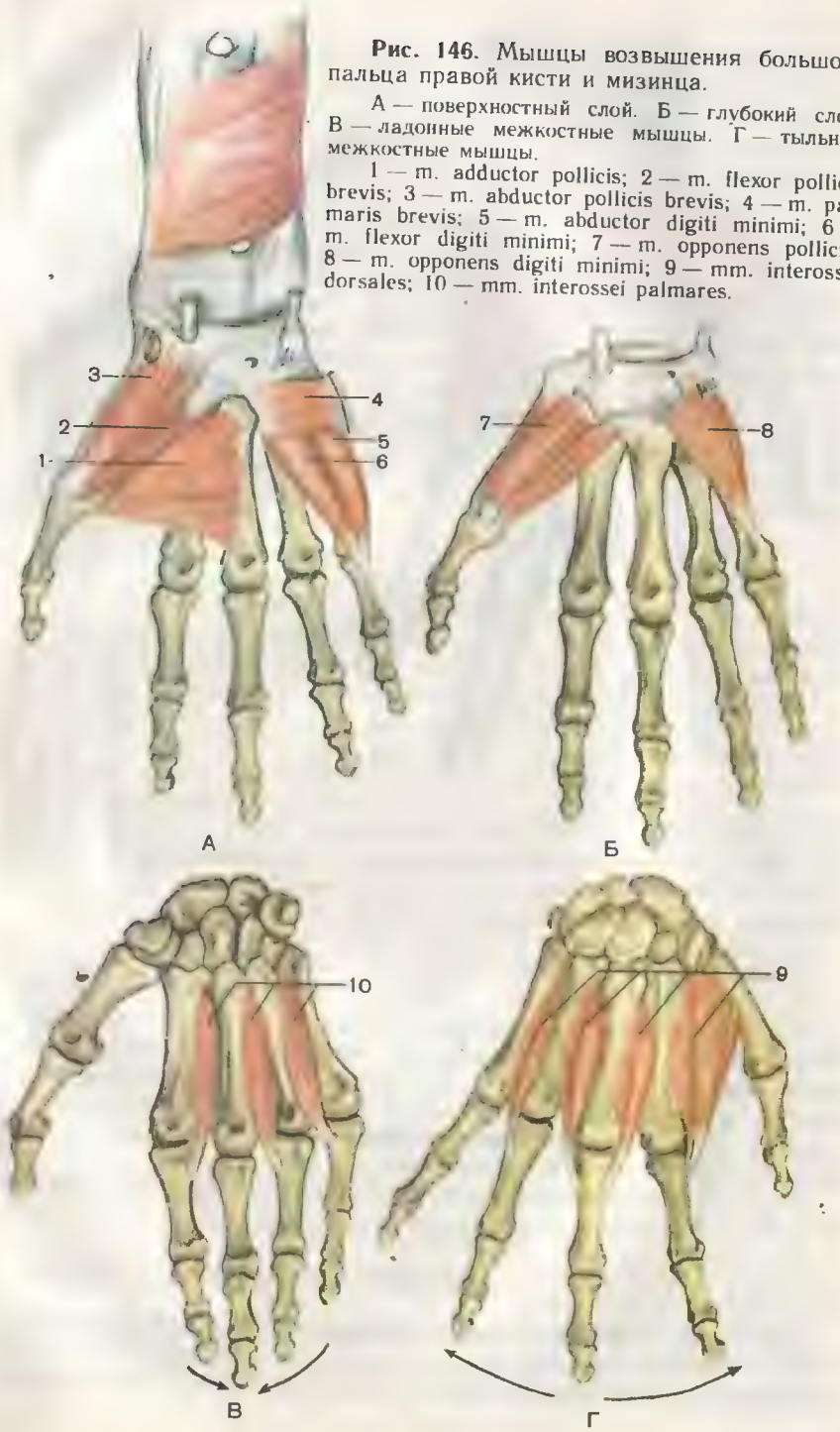

Рис. 146. Мышцы возвышения большого пальца правой кисти и мизинца.

А — поверхностный слой. Б — глубокий слой. В — ладонные межкостные мышцы. Г — тыльные межкостные мышцы.

1 — m. adductor pollicis; 2 — m. flexor pollicis brevis; 3 — m. abductor pollicis brevis; 4 — m. palmaris brevis; 5 — m. abductor digiti minimi; 6 — m. flexor digiti minimi; 7 — m. opponens pollicis; 8 — m. opponens digiti minimi; 9 — mm. interossei dorsales; 10 — mm. interossei palmares.

начинается от удерживателя сгибателей, а глубокая головка, *cáput profúndum*, — от кости-трапеции, трапециевидной кости и II пястной кости. Прикрепляется к проксимальной фаланге большого пальца кисти (в толще сухожилия находится сесамовидная косточка).

Функция: сгибает проксимальную фалангу большого пальца кисти и палец в целом, принимает участие в приведении этого пальца.

Иннервация: n. mediánus (C_V—Th_I), n. ulnáris (C_{VIII}—Th_I).

Кровоснабжение: r. palmáris superficiális, a. radiális, árcus palmáris profúndus.

Мышца, приводящая большой палец кисти, *m. addúctor póllicis*, располагается под сухожилиями длинных сгибателей пальцев (поверхностного и глубокого) и под червеобразными мышцами. Имеет *две головки* — косую и поперечную. Косая головка, *caput obliquum*, берет начало от головчатой кости и оснований II и III пястных костей. Поперечная головка, *caput transversum*, начинается от ладонной поверхности III пястной кости. Прикрепляется мышца общим сухожилием, в котором имеется сесамовидная косточка, к проксимальной фаланге большого пальца кисти.

Функция: приводит большой палец кисти к указательному, участвует в сгибании большого пальца кисти.

Иннервация: n. ulnáris (C_{VIII}—Th_I).

Кровоснабжение: árcus palmáris superficiális et árcus palmáris profúndus.

Мышцы возвышения мизинца

Короткая ладонная мышца, *m. palmáris brévis* (см. рис. 146), — рудиментарная кожная мышца. Представлена слабо выраженными мышечными пучками в подкожной основе возвышения мизинца. Пучки этой мышцы начинаются от удерживателя сгибателей и прикрепляются к коже медиального края кисти.

Функция: на коже возвышения мизинца образует слабо выраженные складки.

Иннервация: n. ulnáris (C_{VIII}—Th_I).

Кровоснабжение: a. ulnáris.

Мышца, отводящая мизинец, *m. abdúctor dígiti minimi*, лежит поверхностно. Начинается от гороховидной кости и сухожилия локтевого сгибателя запястья; прикрепляется к медиальной стороне проксимальной фаланги мизинца.

Функция: отводит мизинец.

Иннервация: n. ulnáris (C_{VII}—Th_I).

Кровоснабжение: r. palmáris profúndus a. ulnáris.

Мышца, противопоставляющая мизинец, *m. oppónens dígiti minimi*, начинается сухожильными пучками от удерживателя сгибателей и крючка крючковидной кости. Располагается под

мыщцей, отводящей мизинец. Прикрепляется к медиальному краю и передней поверхности V пястной кости.

Функция: противопоставляет мизинец большому пальцу кисти.

Иннервация: n. ulnáris (C_{VIII}—Th_I).

Кровоснабжение: r. palmáris profondus a. ulnáris.

Короткий сгибатель мизинца, *m. flexor digiti minimi brevis,* начинается сухожильными пучками от удерживателя сгибателей и крючка крючковидной кости; прикрепляется к проксимальной фаланге мизинца.

Функция: сгибает мизинец.

Иннервация: n. ulnáris (C_{VIII}—Th_I).

Кровоснабжение: r. palmáris profúndus a. ulnáris.

Средняя группа мышц кисти

Червеобразные мышцы, *mm. lumbricáles*, тонкие, цилиндрической формы, в количестве четырех залегают непосредственно под ладонным апоневрозом. Начинаются от сухожилий глубокого сгибателя пальцев. Первая и вторая червеобразные мышцы начинаются от лучевого края сухожилий, идущих к указательному и среднему пальцам. Третья мышца берет начало от обращенных друг к другу краев сухожилий, идущих к III и IV пальцам, четвертая — от обращенных друг к другу краев сухожилий, идущих к IV пальцу и мизинцу. Дистально каждая червеобразная мышца направляется на лучевую сторону II—V пальцев и переходит на тыл проксимальной фаланги. Прикрепляются червеобразные мышцы к основанию проксимальных фаланг вместе с сухожильными растяжениями разгибателя пальцев.

Функция: сгибают проксимальные фаланги и разгибают средние и дистальные фаланги II—V пальцев.

Иннервация: первая и вторая мышцы — n. mediánus (C_V—Th_I), третья и четвертая — n. ulnáris (C_V—Th_I).

Кровоснабжение: árcus palmáris superficiális, árcus palmáris profúndus.

Межкостные мышцы, *mm. interóssei.* Мышцы расположены между пястными костями, разделяются на *две группы* — ладонные межкостные мышцы и тыльные межкостные мышцы (см. рис. 146, А).

Ладонные межкостные мышцы, *mm. interóssei palmáres,* в количестве трех располагаются во втором, третьем и четвертом межкостных промежутках. Начинаются на боковых поверхностях II, IV, V пястных костей. Прикрепляются, переходя в тонкие сухожилия, к тыльной стороне проксимальных фаланг II, IV, V пальцев.

Первая ладонная межкостная мышца начинается на локтевой стороне II пястной кости; прикрепляется к основанию проксимальной фаланги II пальца. Вторая и третья ладонные межкостные мышцы начинаются от лучевой стороны IV—V пястных костей; прикрепляются к тыльной поверхности проксимальных фаланг IV и V пальцев.

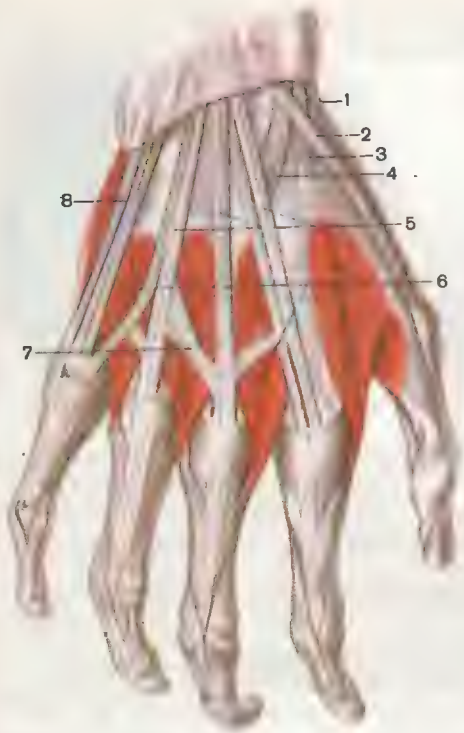

Рис. 147. Мышцы и сухожилия тыла кисти, правой.

1 — tendo m. abductoris pollicis longi; 2 — tendo m. extensoris pollicis longi; 3 — tendo m. extensoris carpi radialis longi; 4 — tendo m. extensoris carpi radialis brevis; 5 — tendines m. extensoris digitorum; 6 — mm. interossei dorsales; 7 — conexus intertendineus; 8 — tendo m. extensoris carpi ulnaris.

Функция: приводят II, IV и V пальцы к среднему (III).

Иннервация: n. ulnáris (C_{VII}—Th_I).

Кровоснабжение: árcus palmáris profúndus.

Тыльные межкостные мышцы, *mm. interóssei dorsáles* (рис. 147), значительно толще ладонных, их четыре; занимают все четыре промежутка между пястными костями. Каждая из них начинается двумя головками от обращенных друг к другу поверхностей I—V пястных костей, прикрепляется к основанию проксимальных фаланг II—V пальцев.

Сухожилие первой тыльной межкостной мышцы прикрепляется к лучевой стороне проксимальной фаланги указательного пальца, второй — к лучевой стороне проксимальной фаланги среднего (III) пальца, третьей — к локтевой стороне проксимальной фаланги этого пальца; сухожилие четвертой тыльной межкостной мышцы прикрепляется к локтевой стороне проксимальной фаланги IV пальца.

Функция: отводят I, II, IV пальцы от среднего пальца.

Иннервация: n. ulnáris (C_{VII}—Th_I).

Кровоснабжение: árcus palmáris profúndus, aa. metacárpae dorsáles.

ФАСЦИИ, СИНОВИАЛЬНЫЕ СУМКИ И ВЛАГАЛИЩА СУХОЖИЛИЙ ВЕРХНЕЙ КОНЕЧНОСТИ.

Фасции конечностей окружают группы мышц или отдельные мышцы, формируя для них фасциальные или костно-фасциальные вместилища. Особенно сильного развития фасции конечности достигают в местах, где они испытывают наибольшую механическую нагрузку, подвергаются постоянному натяжению в связи с работой мышц. Между отдельными группами мышц (сгибатели и разгибатели) плеча формируются межмышечные перегородки, *sépta intermusculária*. В местах, где фасции удерживают сухожилия возле костных выступов, фасции образуют утолщения — удерживатели сухожилий, *retinacúla*.

Соответственно разделению верхней конечности на отдельные области выделяют фасции: дельтовидную, подостную, надостную, фасции плеча, предплечья и кисти.

Дельтовидная фасция, *fáscia deltoídea*, покрывает снаружи дельтовидную мышцу, отдает в глубь ее соединительнотканные перегородки, которые разделяют дельтовидную мышцу на отдельные пучки. Латерально и вниз спускается на плечо, продолжаясь в его фасцию.

Спереди дельтовидная фасция продолжается в фасцию груди. Сзади, где она имеет более плотное строение, дельтовидная фасция срастается с подостной фасцией, имеющей сухожильное строение и охватывающей подостную и малую круглую мышцы.

Надостная и подлопаточная фасции развиты слабо, прикрывают одноименные мышцы, прикрепляясь к краям одноименных ямок. Подмышечную ямку выстилает **подмышечная фасция,** *fáscia axilláris*.

Фасция плеча, *fáscia bráchii* (рис. 148), окружает в виде футляра мышцы плеча, проксимально продолжается в дельтовидную и подмышечную фасции, дистально переходит в фасцию предплечья.

Фасция плеча образует межмышечные перегородки, прикрепляется к медиальному и латеральному краям плечевой кости. Медиальная межмышечная перегородка плеча, *séptum intermusculáre bráchii mediále*, более плотная, отделяет плечевую и клювовидно-плечевую мышцы от медиальной головки трехглавой мышцы плеча.

Латеральная межмышечная перегородка плеча, *séptum intermusculáre bráchii laterále*, отделяет плечевую и плечелучевую мышцы от латеральной головки трехглавой мышцы плеча. Тонкая пластинка фасции отделяет двуглавую мышцу плеча от плечевой.

Фасция предплечья, *fáscia antebráchii*, развита значительно сильнее, чем фасция плеча, особенно на задней поверхности предплечья. В виде плотного футляра охватывает мышцы предплечья, посылает вглубь межмышечные перегородки (рис. 149), которые служат также местом начала для мышц предплечья. Сзади фасция предплечья прикрепляется к локтевому отростку

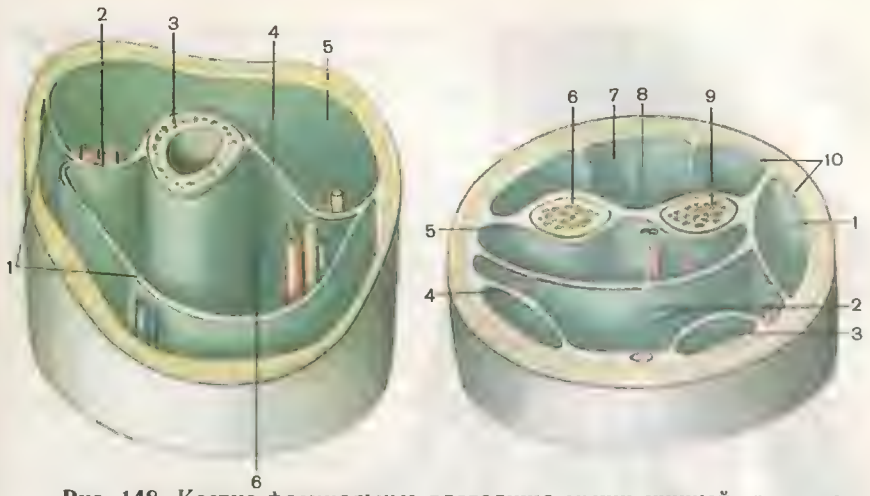

Рис. 148. Костно-фасциальные влагалища мышц нижней трети плеча, правого (схема).

1 — fascia brachii; 2 — septum intermusculare brachii laterale; 3 — плечевая кость; 4 — septum intermusculare brachii mediale; 5 — костно-фасциальное влагалище разгибателей плеча; 6 — костно-фасциальное влагалище сгибателей плеча.

Рис. 149. Фасциальные влагалища мышц верхней трети предплечья, левого (схема).

1 — фасциальное влагалище лучевых разгибателей запястья; 2 — поверхностное фасциальное влагалище сгибателей; 3 — фасциальное влагалище лучевого сгибателя запястья; 4 — фасциальное влагалище локтевого сгибателя запястья; 5 — глубокое фасциальное влагалище сгибателей; 6 — ulna; 7 — фасциальное влагалище разгибателей; 8 — membrana interossea antebrachii; 9 — radius; 10 — fascia antebrachii.

и заднему краю локтевой кости; здесь она усиливается за счет вплетающихся в нее фиброзных пучков сухожилия трехглавой мышцы плеча. В переднем отделе локтевой области фасция предплечья достигает значительной толщины за счет фиброзных пучков сухожилия двуглавой мышцы плеча, которая в этом месте переходит в апоневроз (aponeurósus m. bicipitis bráchii).

В области запястья фасция предплечья сильно утолщается, формируя на ладонной и тыльной сторонах так называемые удерживатели сгибателей и разгибателей, которые укрепляют сухожилия мышц, направляющихся с предплечья на кисть и к пальцам, создавая наиболее благоприятные условия для проявления силы мышц.

Удерживатель сгибателей, *retináculum flexórum (lig. cárpi transvérsum* — BNA), перекидывается над бороздой запястья, прикрепляется к гороховидной и крючковидной костям с медиальной стороны, а с латеральной — к ладьевидной и к кости-трапеции. В результате этого борозда превращается в **канал запястья,** *canális cárpi*.

Рис. 150. Общее синовиальное влагалище сгибателей и синовиальные влагалища сухожилий пальцев кисти, правой.

1 — vag. synovialis communis mm. flexorum; 2 — vag. tendinis m. flexoris pollicis longi; 3 — vagg. synoviales et fibrosiae tendinum digitorum manus; 4 — vag. tendinis m. flexoris carpi radialis.

В канале запястья для сухожилий имеется два синовиальных влагалища: общее влагалище сгибателей, *vagína commúnis musculorum flexórum*, в котором заключены сухожилия поверхностного и глубокого сгибателей пальцев, и влагалище сухожилия длинного сгибателя большого пальца кисти, *vagína téndinis musculi flexóris póllicis lóngi* (рис. 150).

В проксимальном направлении оба влагалища выступают над верхним краем удерживателя сгибателей на 1—2 см. Дистально влагалище сухожилия длинного сгибателя большого пальца кисти продолжается до основания дистальной фаланги последнего. Общее влагалище сгибателей слепо заканчизается на середине ладони. Только с локтевой стороны оно продолжается по ходу сухожилий, идущих к мизинцу и достигающих основания его дистальной фаланги. Три средних пальца имеют изолированные, слепо заканчивающиеся влагалища — влагалища сухожилий пальцев кисти, *vagínae tendínum digitórum mánus*, простирающиеся от уровня пястно-фаланговых

суставов до оснований дистальных фаланг II—IV пальцев. На протяжении дистальных половин пястных костей сухожилия сгибателей II—IV пальцев не имеют синовиальных влагалищ и залегают в рыхлой соединительной ткани под ладонным апоневрозом.

Особенности строения синовиальных влагалищ пальцев анатомически предопределяют неодинаковое течение воспалительных процессов пальцев кисти. При поражении большого пальца кисти и мизинца воспаление может распространяться за пределы указанных пальцев по соответствующему синовиальному влагалищу в проксимальном направлении — до запястья и в дистальный отдел предплечья.

Пучки фиброзных волокон, составляющих удерживатель сгибателей, в латеральном и медиальном отделах расслаиваются и образуют два небольших фиброзных канала (промежутка). В латеральном канале, *canális cárpi radiális* (BNA), проходит сухожилие лучевого сгибателя запястья в принадлежащем ему синовиальном влагалище, *vag. tendinis m. flexoris carpi radialis* (см. рис. 150). Медиальный канал, *canális cárpi ulnáris* (BNA), содержит локтевой нерв и лежащие рядом с ним локтевые артерию и вены.

Удерживатель разгибателей, *retináculum extensórum (lig. cárpi dorsále* — BNA), находится на дорсальной стороне запястья, перекидывается от переднего края дистального конца лучевой кости к шиловидному отростку локтевой кости и к локтевой коллатеральной связке запястья. Фиброзными пучками пространство под удерживателем разгибателей подразделяется на *шесть каналов*, в которых проходят окруженные синовиальными влагалищами сухожилия разгибателей кисти и пальцев в следующем порядке (от латерального края запястья к медиальному): в первом канале — сухожилия длинной мышцы, отводящей большой палец кисти, и короткого разгибателя большого пальца кисти; во втором — длинного и короткого лучевых разгибателей запястья; в третьем — длинного разгибателя большого пальца кисти; в четвертом — разгибателя пальцев и разгибателя указательного пальца; в пятом — разгибателя мизинца; в шестом — локтевого разгибателя запястья. В проксимальном направлении отдельные синовиальные влагалища выступают из-под удерживателя разгибателей на 2—3 см выше уровня шиловидного отростка лучевой кости (рис. 151).

Дистально синовиальные влагалища продолжаются за пределы удерживателей разгибателей, до середины пястных костей, особенно влагалища сухожилий разгибателя пальцев и разгибателя мизинца. Влагалище разгибателя пальцев имеет наибольшую ширину. Влагалище сухожилия локтевого разгибателя запястья находится на задней поверхности дистального конца локтевой кости, влагалище сухожилия разгибателя мизинца — на задней поверхности дистального лучелоктевого сустава. Все остальные влагалища сухожилий разгибателей занимают заднюю поверхность дистального эпифиза лучевой кости.

Фасции кисти

На ладонной стороне кисти фасция выражена лучше, чем на тыле кисти. Она покрывает группы мышц тенара, гипотенара и находящиеся между ними сухожилия сгибателей пальцев кисти и червеобразные мышцы, формируя для них отдельные фасциальные ложа. В области тенара и гипотенара поверхностная пластинка ладонной фасции тонкая, а на уровне червеобразных мышц и сухожилий сгибателей пальцев фасция утолщена и вследствие своего сухожильного строения получила название **ладонного апоневроза,** *aponeurósis palmáris* (рис. 152). Последний отличается значительной толщиной и состоит из продольных и поперечных пучков волокон.

Ладонный апоневроз имеет форму треугольника, вершина которого соединяется с дистальным краем удерживателя сгибателей и с сухожилием длинной ладонной мышцы. Основание ладонного апоневроза обращено дистально в сторону пальцев. На уровне оснований пальцев ладонный апоневроз разделяется на отдельные тяжи, которые продолжаются дистально и участвуют в образовании фиброзных влагалищ (костно-фиброзные каналы) для сухожилий поверхностного и глубокого сгибателей II—V пальцев. У этих фиброзных влагалищ пальцев кисти, *vagínae fibrósae digitórum mánus*, на ладонной поверхности пальцев выделяют хорошо видимые поперечные пучки волокон — *кольцевую часть фиброзных влагалищ, pars anulária vagínae fibrósae*, и косо ориентированные волокна, перекрещивающиеся с такими же волокнами другой стороны, — *крестообразую часть фиброзного влагалища, pars cruciformis vagínae fibrósae.*

Фиброзные пучки ладонного апоневроза и фиброзных влагалищ пальцев кисти вплетаются в кожу, благодаря чему на поверхности ладони кисти и на пальцах имеются характерные борозды. Глубокая пластинка ладонной фасции кисти (межкостная ладонная фасция) развита слабо. Она покрывает межкостные мышцы и отделяет их от сухожилий сгибателей пальцев. Проксимально глубокая пластинка ладонной фасции переходит на ладонную поверхность костей запястья, а по сторонам от межкостных промежутков срастается с надкостницей пястных костей и с глубокими поперечными пястными связками.

Тыльная фасция кисти, *fáscia dorsális mánus*, состоит из *двух пластинок* — поверхностной и глубокой. Поверхностная пластинка тыльной фасции кисти выражена слабо, она продолжается от дистального края удерживателя разгибателей поверх сухожилий разгибателей пальцев. На тыле пальцев эта пластинка срастается с сухожилиями их разгибателей.

Глубокая пластинка развита лучше. Она покрывает тыльные межкостные мышцы, прикрепляется к надкостнице дорсальной поверхности пястных костей, а на уровне оснований проксимальных фаланг пальцев связана с ладонной фасцией.

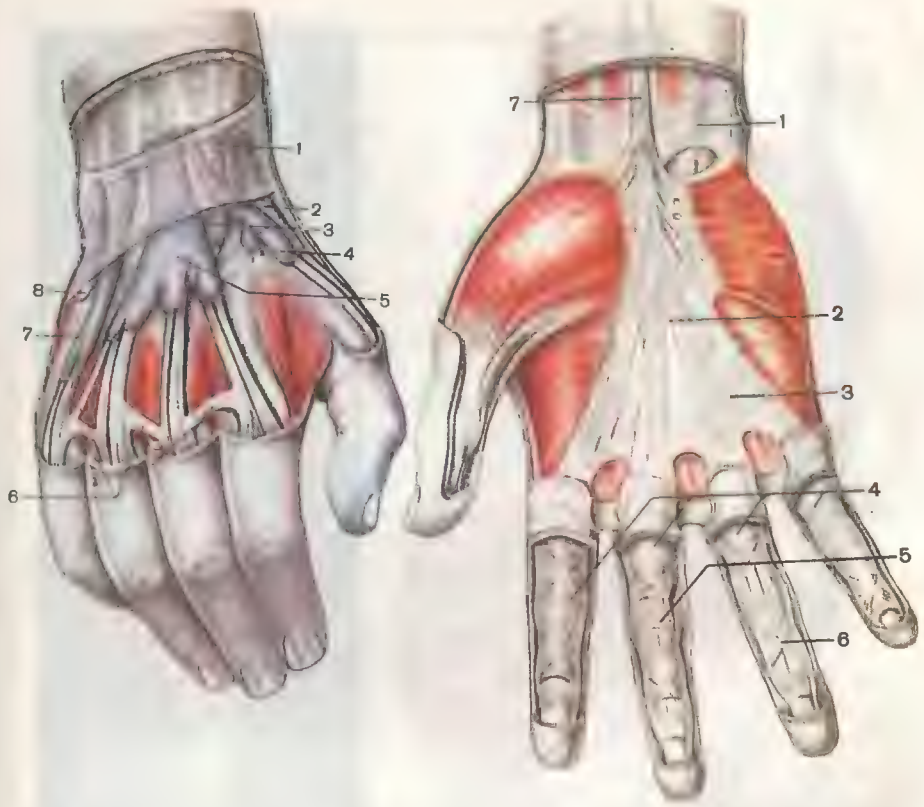

Рис. 151. Синовиальные влагалища сухожилий разгибателей правой кисти и пальцев.

1 — retinaculum extensorum; 2 — vag. tendinum mm. abductoris longi et extensoris brevis pollicis; 3 — vagg. tendinum mm. extensorum carpi radialium; 4 — vag. tendinis m. extensoris pollicis longi; 5 — vag. tendinis m. extensoris digitorum et extensoris indicis; 6 — connexus intertendineus; 7 — vag. tendinis m. extensoris digiti minimi; 8 — vag. tendinis m. extensoris carpi ulnaris.

Рис. 152. Ладонный апоневроз кисти, правой: фиброзные влагалища пальцев кисти.

1 — retinaculum flexorum; 2 — aponeurosis palmaris; 3 — fasc. transversi; 4 — vagg. fibrosae digitorum manus; 5 — pars anularis vaginae fibrosae; 6 — pars cruciformis vaginae fibrosae; 7 — tendo m. palmaris longi.

ТОПОГРАФИЯ ВЕРХНЕЙ КОНЕЧНОСТИ

В пределах верхней конечности имеются борозды, ямки, отверстия, каналы, в которых располагаются сосуды и нервы и знание которых важно для прикладной медицины.

Подмышечная ямка, *fóssa axilláris* (рис. 153), представляет собой углубление на поверхности тела между латеральной поверхностью груди и медиальной поверхностью проксимального

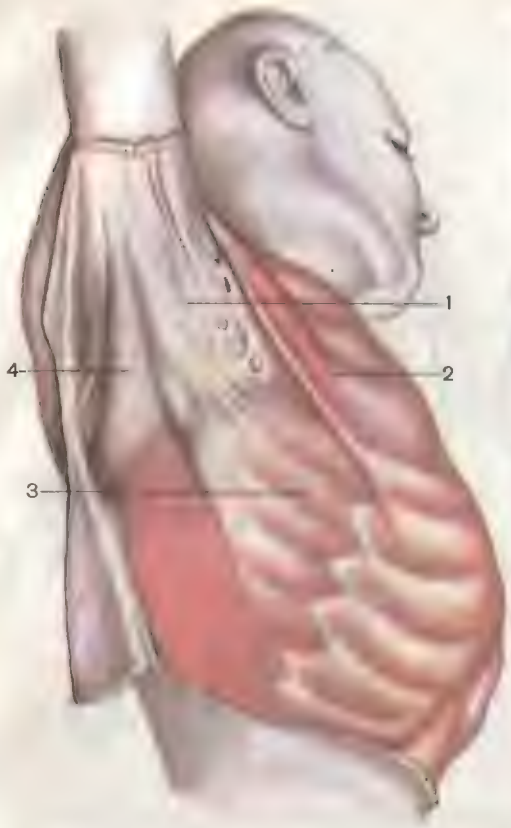

Рис. 153. Подмышечная ямка, *fossa axillaris*.

1 — fossa axillaris; 2 — m. pectoralis major; 3 — m. serratus anterior; 4 — m. latissimus dorsi.

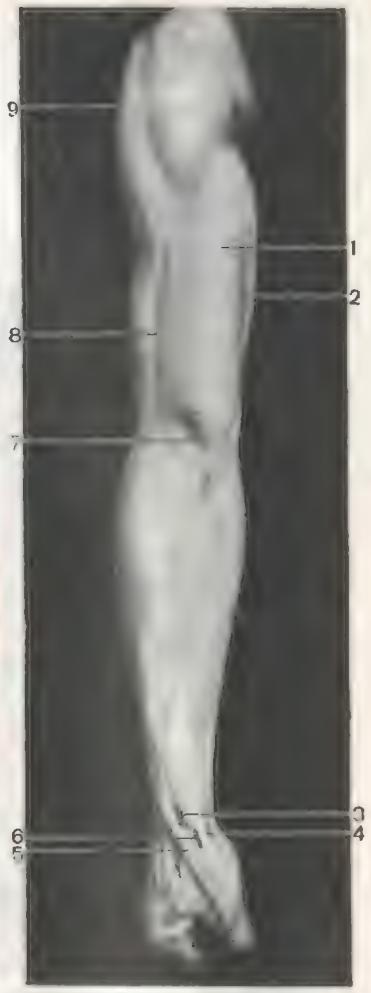

Рис. 154. Рельеф мышц верхней конечности, правой.

1 — m. biceps brachii; 2 — sul. bicipitalis medialis; 3 — m. extensor pollicis brevis; 4 — tendo m. abductoris pollicis longi; 5 — tendo m. extensoris pollicis longi; 6 — анатомическая табакерка; 7 — fossa cubitalis; 8 — sul. bicipitalis lateralis; 9 — m. deltoideus.

отдела плеча. Она хорошо видна при отведенной руке. Спереди она ограничена складкой кожи, соответствующей нижнему краю большой грудной мышцы. Сзади подмышечную ямку ограничивает кожная складка, покрывающая нижний край широчайшей мышцы спины и большой круглой мышцы.

Подмышечная полость находится глубже. В нее можно проникнуть после рассечения кожи в области одноименной ямки. Она имеет форму четырехсторонней пирамиды, основание которой направлено вниз и латерально, а вершина — вверх и медиально.

Подмышечная полость имеет *четыре стенки*: переднюю, заднюю, медиальную и латеральную. Переднюю стенку полости образуют большая и малая грудные мышцы, заднюю — широчайшая мышца спины, большая круглая мышца и подлопаточная мышца, медиальную — передняя зубчатая мышца, латеральную — двуглавая мышца плеча и клювовидно-плечевая мышца.

Со стороны основания подмышечной полости находится широкое отверстие — нижняя апертура, *apertúra inférior*, границы которой соответствуют границам подмышечной ямки. Между ключицей спереди, I ребром медиально и верхним краем лопатки сзади находится верхнее отверстие подмышечной полости — верхняя апертура, *apertúra supérior*, соединяющая подмышечную полость с областью шеи.

В целях более точного описания анатомии и топографии кровеносных сосудов, нервов, лимфатических узлов, находящихся в подмышечной полости, переднюю стенку последней подразделяют на *три треугольника:* 1) ключично-грудной треугольник, *trigónum clavipectorále*; 2) грудной треугольник, *trigónum pectorále*; 3) подгрудной треугольник, *trigónum subpectorále*. Первый из них (направленный вершиной латерально) ограничен ключицей вверху и верхним краем малой грудной мышцы снизу; второй совпадает с контурами малой грудной мышцы; третий треугольник основанием обращен латерально и находится между нижними краями малой (сверху) и большой (снизу) грудными мышцами.

На задней стенке подмышечной полости имеются *два отверстия* — трехстороннее и четырехстороннее.

Трехстороннее отверстие, *forámen triláterum*, расположено медиальнее, его стенки образованы вверху — нижним краем подлопаточной мышцы, снизу — большой круглой мышцей, с латеральной стороны — длинной головкой трехглавой мышцы плеча.

Четырехстороннее отверстие, *forámen quadriláterum*, располагается кнаружи. Латеральную стенку его образует хирургическая шейка плеча, медиальную — длинная головка трехглавой мышцы плеча, верхнюю — нижний край подлопаточной мышцы, нижнюю — большая круглая мышца. Через эти отверстия проходят нервы и сосуды.

Канал лучевого нерва, или **плечемышечный канал,** *canális nérvi radiális, s. canális humeromusculáris,* располагается на задней поверхности плеча, между костью и трехглавой мышцей плеча на протяжении борозды лучевого нерва (см. рис. 140). Входное (верхнее) отверстие канала находится с медиальной стороны на уровне границы между верхней и средней третями тела плечевой кости. Оно ограничено костью, латеральной и медиальной головками трехглавой мышцы плеча.

Выходное отверстие (нижнее) канала находится на латеральной стороне плеча, между плечевой и плечелучевой мышцами, на уровне границы между средней и нижней третями плечевой кости. В этом канале проходит лучевой нерв вместе с глубокими артерией и венами плеча.

В передней **области плеча** по сторонам от двуглавой мышцы плеча располагаются *две борозды*: медиальная и латеральная, *súlcus bicipitális mediális et súlcus bicipitális laterális*. Эти борозды отделяют переднюю область плеча (régio bráchii antérior) от задней (régio bráchii postérior). Медиальная борозда соответствует залегающим в глубине крупным сосудам и нервам плеча; она выражена лучше, чем латеральная борозда (рис. 154).

В передней **локтевой области** выделяется **локтевая ямка,** *fóssa cubitális*. Дно и верхнюю границу этой ямки образует плечевая мышца, с латеральной стороны ямка ограничена плечелучевой мышцей, с медиальной — круглым пронатором. В локтевой ямке (см. рис. 154) различают латеральную локтевую борозду, *súlcus bicipitalis laterális (radiális)*, и медиальную локтевую борозду, *súlcus bicipitalis mediális (ulnáris)*. Латеральную борозду ограничивает снаружи плечелучевая мышца, с медиальной стороны — плечевая мышца. Медиальная локтевая борозда находится между круглым пронатором латерально и плечевой мышцей медиально.

Две борозды выделяются также в задней локтевой области по сторонам от локтевого отростка.

В передней **области предплечья** можно выделить *три борозды*: лучевую, срединную и локтевую. Лучевая борозда, *súlcus radiális*, с латеральной стороны ограничена плечелучевой мышцей, с медиальной — лучевым сгибателем запястья. Срединная борозда, *súlcus mediánus*, находится между лучевым сгибателем запястья и поверхностным сгибателем пальцев. Локтевая борозда, *súlcus ulnáris*, с латеральной стороны ограничена поверхностным сгибателем пальцев, а с медиальной — локтевым сгибателем запястья. Соответственно в глубине лучевой борозды залегают лучевая артерия и вены, в локтевой — локтевые артерия и вены, а срединную борозду занимает срединный нерв.

Вопросы для повторения

1. На какие группы подразделяются мышцы верхней конечности по месту расположения, функциям и развитию?
2. Назовите стенки подмышечной полости. Какими мышцами она образована?
3. Какие мышцы отводят руку в плечевом суставе, какие приводят?
4. Назовите мышцы-супинаторы и мышцы-пронаторы.
5. Где располагается канал лучевого нерва? Чем он образован?
6. Сухожилия каких мышц-разгибателей проходят в синовиальных влагалищах на тыльной стороне запястья?
7. Сколько синовиальных влагалищ сухожилий находится под удерживателем сгибателей на ладонной стороне запястья?
8. Как далеко в проксимальном направлении простираются синовиальные влагалища сухожилий сгибателей каждого из пяти пальцев?

МЫШЦЫ И ФАСЦИИ НИЖНЕЙ КОНЕЧНОСТИ

Мышцы нижней конечности (рис. 155, 156), как и верхней, подразделяют на группы исходя из региональной принадлежности и выполняемой ими функции. Различают мышцы тазового пояса и свободной части нижней конечности — бедра, голени и стопы. Вместе с тем между мышцами верхней конечности и нижней нельзя провести полной аналогии вследствие различия в строении и функциях поясов и свободных частей конечностей. В связи со спецификой функции кости плечевого пояса соединены со скелетом туловища подвижно и имеют специальные мышцы, действующие на ключицу и особенно на лопатку. Благодаря этому лопатка и ключица обладают большой свободой движений. На нижней конечности тазовый пояс прочно, почти неподвижно, соединяется с позвоночником в крестцово-подвздошном суставе.

Мышцы, берущие начало на позвоночнике (большая поясничная, грушевидная, большая ягодичная), прикрепляются к бедренной кости, являясь анатомически и функционально мышцами тазобедренного сустава.

МЫШЦЫ ТАЗА

Мышцы таза объединяют в две группы — внутреннюю и наружную. К группе внутренних мышц относятся подвздошно-поясничная мышца, внутренняя запирательная и грушевидная мышцы. В группу наружных мышц входят большая, средняя и малая ягодичные мышцы, напрягатель широкой фасции, квадратная мышца бедра и наружная запирательная мышца (см. табл. XIII приложения).

ВНУТРЕННЯЯ ГРУППА МЫШЦ ТАЗА

Подвздошно-поясничная мышца, *m. iliopsóas* (рис. 157), состоит из двух мышц — большой поясничной и подвздошной, которые, начинаясь в различных местах (на поясничных позвонках и подвздошной кости), соединяются в единую мышцу, прикрепляющуюся к бедренной кости. На большом расстоянии обе части мышцы принимают участие в формировании мышечной основы задней стенки брюшной полости.

Большая поясничная мышца, m. psóas májor, толстая, веретенообразная, начинается от латеральной поверхности тел и поперечных отростков XII грудного и всех поясничных позвонков. Располагаясь впереди поперечных отростков, эта мышца плотно прилежит к телам позвонков. Далее мышца направляется вниз, пересекает пограничную линию таза спереди и соединяется с подвздошной мышцей.

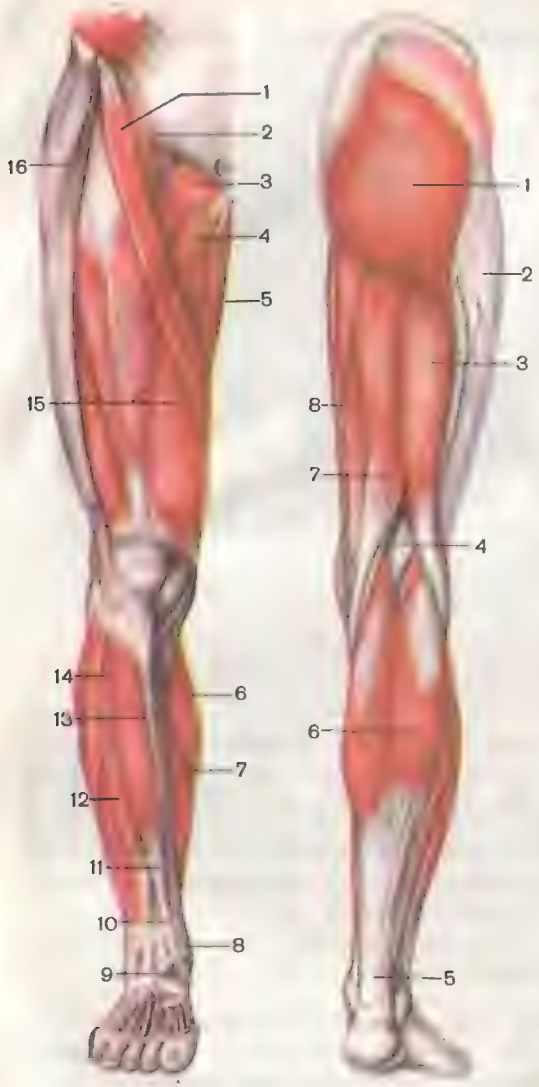

Рис. 155. Мышцы нижней конечности, правой; вид спереди.

1 — m. sartorius; 2 — m. iliopsoas; 3 — m. pectineus; 4 — m. adductor longus; 5 — m. gracilis; 6 — m. gastrocnemius (caput mediale); 7 — m. soleus; 8 — m. extensor hallucis longus; 9 — retinaculum extensorum inferius; 10 — retinaculum extensorum superius; 11 — m. extensor digitorum longus; 12 — m. peroneus brevis; 13 — m. tibialis anterior; 14 — m. peroneus longus; 15 — m. quadriceps femoris; 16 — m. tensor fasciae latae

Рис. 156. Мышцы нижней конечности, правой; вид сзади.

1 — m. gluteus maximus; 2 — tractus iliotibialis; 3 — m. biceps femoris; 4 — fossa poplitea; 5 — tendo calcaneus; 6 — m. gastrocnemius; 7 — m. semitendinosus; 8 — m. semimembranosus.

Рис. 155. **Рис. 156.**

Подвздошная мышца, m. iliacus, массивная плоская, занимает подвздошную ямку, прилежит с латеральной стороны к большой поясничной мышце. Начинается от верхних двух третей подвздошной ямки, внутренней губы подвздошного гребня, передней крестцово-подвздошной и подвздошно-поясничной связок.

Подвздошно-поясничная мышца выходит (позади паховой связки) через мышечную лакуну в область бедра и прикрепляется к малому вертелу бедренной кости.

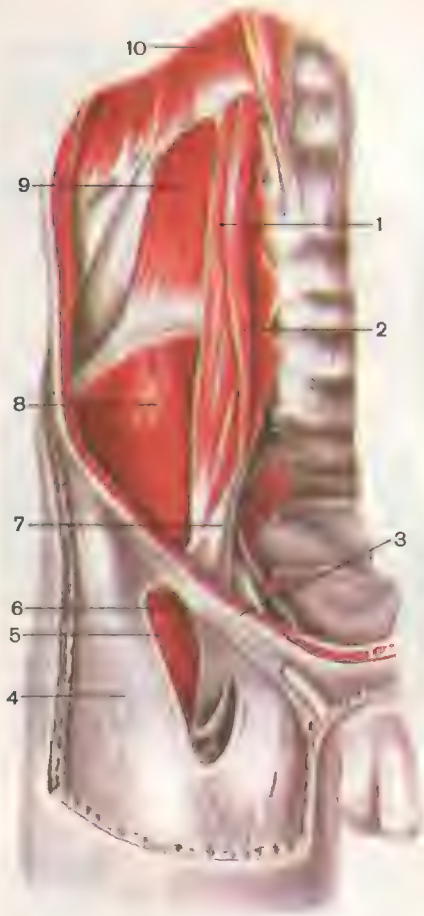

Рис. 157. Мышцы и фасции задней брюшной стенки и верхней трети бедра, правая сторона.

1 — m. psoas major; 2 — m. psoas minor; 3 — lig. inguinale; 4 — fascia lata (частично удалена); 5 — m. iliopsoas; 6 — arcus iliopectineus; 7 — fascia iliaca (частично удалена); 8 — m. iliacus; 9 — m. quadratus lumborum; 10 — pars lumbalis diaphragmatis.

Функция: сгибает бедро в тазобедренном суставе. При фиксированной нижней конечности сгибает поясничную часть позвоночника и наклоняет таз вместе с туловищем вперед.

Иннервация: plexus lumbalis (rr. musculares) (L_I — L_{IV}).

Кровоснабжение: a. iliolumbalis, a. circumflexa ilium profunda.

Малая поясничная мышца, m. psoas minor, непостоянная (отсутствует в 40 % случаев). Начинается от межпозвоночного диска и прилежащих к нему краев тел последнего грудного и I поясничного позвонков.

Мышца располагается на передней поверхности большой поясничной мышцы, сращена с покрывающей ее фасцией. Тонкое брюшко этой мышцы переходит в длинное сухожилие, которое прикрепляется к дугообразной линии подвздошной кости и к подвздошно-лобковому возвышению; часть пучков сухожилия мышцы переходит в подвздошную фасцию и в подвздошно-гребенчатую дугу.

Функция: натягивает подвздошную фасцию, увеличивая опору для подвздошно-поясничной мышцы.

Иннервация: plexus lumbalis (rr. musculares) (L_I—L_{IV}).

Кровоснабжение: aa. lumbales.

Внутренняя запирательная мышца, *m. obturator internus* (рис. 158), начинается от краев запирательного отверстия (за исключением запирательной бороздки), внутренней поверхности запирательной перепонки, тазовой поверхности подвздошной кости (над запирательным отверстием) и от запирательной фасции. Мышца выходит из полости малого таза через малое седалищное отверстие, изменяет направление под острым углом,

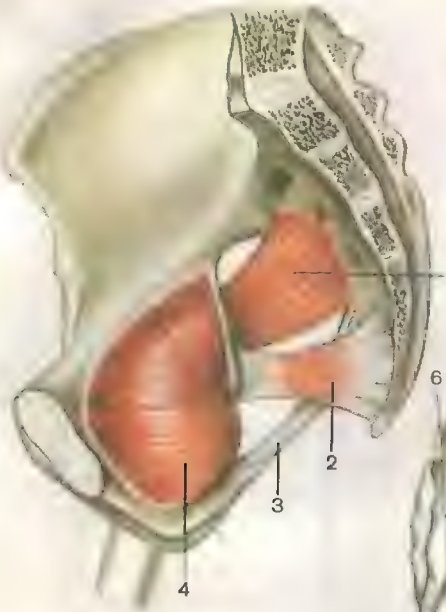

Рис. 158. Грушевидная мышца, *m. piriformis*, и внутренняя запирательная мышца, *m. obturator internus*; вид со стороны полости таза.

1 — m. piriformis; 2 — lig. sacrospinale; 3 — lig. sacrotuberale; 4 — m. obturator internus.

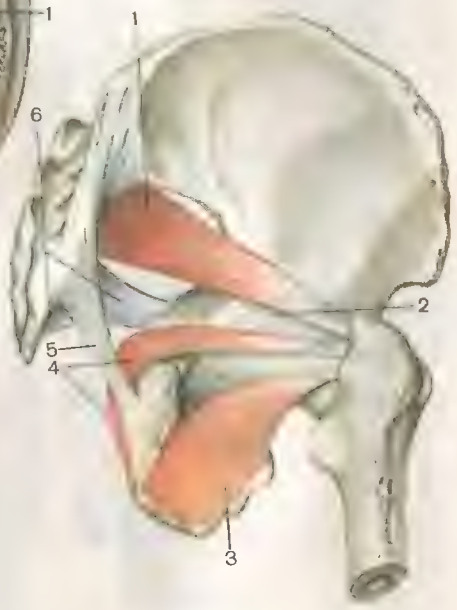

Рис. 159. Грушевидная и запирательная мышцы; вид снаружи и сзади.

1 — m. piriformis; 2 — capsula articularis; 3 — m. obturator externus; 4 — m. obturator internus; 5 — lig. sacrotuberale; 6 — lig. sacrospinale.

перекидываясь через край малой седалищной вырезки (здесь имеется синовиальная сумка, *búrsa ischiádica m. obturatórii intérni*), и прикрепляется к медиальной поверхности большого вертела. По выходе из отверстия к внутренней запирательной мышце присоединяются верхняя и нижняя близнецовые мышцы, также прикрепляющиеся к большому вертелу.

Верхняя близнецовая мышца, *m. geméllus supérior*, начинается от седалищной кости, **нижняя близнецовая мышца,** *m. geméllus inférior*, — от седалищного бугра.

Функция: поворачивает бедро кнаружи.

Иннервация: plexus sacrális (rr. musculáres) (L_{IV}—L_V; S_I—S_{III}).

Кровоснабжение: a. glútea inférior, a. obturatória, a. pudénda intérna.

Грушевидная мышца, *m. pirifórmis* (рис. 159; см. рис. 158), начинается от тазовой поверхности крестца (II—IV крестцовых позвонков), латеральнее тазовых крестцовых отверстий, выходит

из полости малого таза через большое седалищное отверстие. Позади шейки бедра мышца переходит в круглое сухожилие, которое прикрепляется к верхушке большого вертела.

Функция: поворачивает бедро кнаружи с незначительным отведением.

Иннервация: plexus sacrális (rr. musculáres) (S_I—S_{III}).

Кровоснабжение: a. glútea supérior, a. glútea inférior.

НАРУЖНАЯ ГРУППА МЫШЦ ТАЗА

Наружные мышцы таза располагаются в ягодичной области и на латеральной поверхности таза. Имея сравнительно обширные поверхности начала на костях тазового пояса, пучки этих мышц следуют в направлении места их прикрепления на бедренной кости. Наружные мышцы таза образуют *три слоя*: поверхностный, средний и глубокий.

Поверхностный слой составляют большая ягодичная мышца и напрягатель широкой фасции. В среднем слое находятся средняя ягодичная мышца, квадратная мышца бедра (сюда же следует отнести внетазовые части грушевидной, внутренней запирательной мышц и верхнюю и нижнюю близнецовые мышцы). Глубокий слой представлен малой ягодичной мышцей и наружной запирательной мышцей. Все перечисленные мышцы действуют на тазобедренный сустав.

Большая ягодичная мышца, *m. glúteus máximus*, сильная, крупнопучкового строения, рельефно выступает благодаря своей большой массе в ягодичной области (*régio glútea*). Она достигает наибольшего развития у человека в связи с прямохождением. Располагаясь поверхностно, имеет широкое начало: от гребня подвздошной кости, начальной — сухожильной части мышцы, выпрямляющей позвоночник, дорсальных поверхностей крестца и копчика, от крестцово-бугорной связки.

Мышца проходит косо вниз и латерально; прикрепляется к ягодичной бугристости бедренной кости. Часть пучков мышцы проходит поверх большого вертела и вплетается в подвздошно-большеберцовый тракт широкой фасции. Между сухожилием мышцы и большим вертелом имеется вертельная сумка большой ягодичной мышцы, *búrsa trochantérica m. glútei máximi*.

Функция: может действовать на тазобедренный сустав как всей своей массой, так и отдельными частями. Сокращаясь всей массой, большая ягодичная мышца разгибает бедро (одновременно поворачивает его кнаружи). Передневерхние пучки мышцы отводят бедро, напрягают подвздошно-большеберцовый тракт широкой фасции, способствуя удержанию коленного сустава в разогнутом положении. Задненижние пучки мышцы приводят бедро, одновременно поворачивая его кнаружи. При фиксированной нижней конечности мышца разгибает таз, а вместе с ним и туловище, удерживая последнее в вертикальном положении на головках бедренных костей (придает телу «военную» осанку).

Иннервация: n. glúteus inférior (L_V—S_{II}).

Кровоснабжение: a. glútea inférior, a. glútea supérior, a. circumfléxa fémoris mediális.

Средняя ягодичная мышца, *m. glúteus médius*, начинается на ягодичной поверхности подвздошной кости, между передней и задней ягодичными линиями, и от широкой фасции, направляется книзу, переходит в толстое сухожилие, которое прикрепляется к верхушке и наружной поверхности большого вертела.

Между сухожилием средней ягодичной мышцы и большим вертелом имеется синовиальная сумка. Задние пучки мышцы располагаются под большой ягодичной мышцей.

Функция: отводит бедро; передние пучки поворачивают бедро кнутри, задние — кнаружи. При фиксированной нижней конечности вместе с малой ягодичной мышцей удерживает таз и туловище в вертикальном положении.

Иннервация: n. glúteus supérior (L_{IV}—S_I).

Кровоснабжение: a. glútea supérior, a. circumfléxa fémoris laterális.

Малая ягодичная мышца, *m. glúteus mínimus* (рис. 160), располагается под средней ягодичной мышцей. Начинается на наружной поверхности крыла подвздошной кости между передней и нижней ягодичными линиями, от края большой седалищной вырезки. Прикрепляется к переднелатеральной поверхности большого вертела бедра; часть пучков вплетается в капсулу тазобедренного сустава. Между сухожилием мышцы и большим вертелом имеется вертельная сумка малой ягодичной мышцы, *búrsa trochantérica m. glútei mínimi.*

Функция: отводит бедро; передние пучки участвуют в повороте бедра кнутри, а задние — кнаружи.

Иннервация: n. glúteus supérior (L_{IV}—S_I).

Кровоснабжение: a. glútea supérior, a. circumfléxa fémoris laterális.

Напрягатель широкой фасции, *m. ténsor fásciae látae*, начинается от верхней передней подвздошной ости и прилежащей части подвздошного гребня. Мышца заключена между поверхностной и глубокой пластинками широкой фасции. На уровне границы между верхней и средней третями бедра переходит в подвздошно-берцовый тракт, *tráctus iliotibiális*, широкой фасции бедра, который продолжается вниз и прикрепляется к латеральному мыщелку большеберцовой кости.

Функция: напрягает подвздошно-берцовый тракт, способствуя укреплению коленного сустава в разогнутом положении; сгибает бедро.

Иннервация: n. glúteus supérior (L_{IV}—S_I).

Кровоснабжение: a. glútea supérior, a. circumfléxa fémoris laterális.

Квадратная мышца бедра, *m. quadrátus fémori* (рис. 161). плоская, четырехугольной формы, располагается между нижней близнецовой мышцей и верхним краем большой приводящей

Рис. 160. Глубокие мышцы ягодичной области и задней поверхности бедра.

1 — m. gluteus medius (отрезана); 2 — m. gluteus minimus; 3 — m. quadratus femoris; 4 — m. gluteus maximus (отрезана); 5 — m. adductor magnus; 6 — caput breve m. bicipitis femoris; 7 — caput longum m. bicipitis femoris (отрезана); 8 — hiatus tendineus adductorium; 9 — m. semimembranosus; 10 — m. gemellus inferior; 11 — m. obturatorius internus (отрезана); 12 — m. gemellus superior; 13 — lig. sacrotuberale; 14 — m. piriformis.

Рис. 161. Глубокие мышцы ягодичной области и задней области бедра. (Большая и средняя ягодичные, внутренняя запирательная и полусухожильные мышцы частично удалены.)

1 — m. gluteus minimus; 2 — mm. gemelli superior et inferior; 3 — m. quadratus femoris; 4 — m. biceps femoris; 5 — m. plantaris; 6 — m. gastrocnemius; 7 — fossa poplitea; 8 — tendo m. semitendinosi; 9 — m. semimembranosus; 10 — m. vastus lateralis; 11 — tendo m. obturatorii interni; 12 — m. piriformis.

мышцы. Начинается от верхней части наружного края седалищного бугра, прикрепляется к верхней части межвертельного гребня. Между передней поверхностью мышцы и большим вертелом часто имеется синовиальная сумка.

Функция: поворачивает бедро кнаружи.

Иннервация: n. ischiádicus (L_{IV}—S_I).

Кровоснабжение: a. glútea inférior, a. circumfléxa fémoris mediális, a. obturatória.

Наружная запирательная мышца, *m. obturatór extérnus*, треугольной формы, начинается от наружной поверхности лобковой кости и ветви седалищной кости, а также от медиальных двух третей запирательной перепонки. Пучки мышцы, конвергируя, проходят назад, латерально и кверху, продолжаясь в сухожилие, которое проходит позади тазобедренного сустава и прикрепляется к вертельной ямке бедренной кости и суставной капсуле.

Функция: поворачивает бедро кнаружи.

Иннервация: n. obturatórius (L_{II}—L_{IV}).

Кровоснабжение: a. obturatória, a. circumfléxa fémoris laterális.

МЫШЦЫ СВОБОДНОЙ ЧАСТИ НИЖНЕЙ КОНЕЧНОСТИ

МЫШЦЫ БЕДРА

Мышцы бедра подразделяются на *три группы*: переднюю (сгибатели бедра), заднюю (разгибатели бедра) и медиальную (приводящие бедро). Имея большую массу и значительную протяженность, они способны развивать большую силу, действуя как на тазобедренный, так и на коленный сустав. Мышцы бедра выполняют статическую и динамическую функции при стоянии, ходьбе. Как и мышцы таза, они достигают максимального развития у человека в связи с прямохождением.

Передняя группа мышц бедра

Портняжная мышца, *m. sartórius*, начинается от верхней передней подвздошной ости, прикрепляется, переходя в сухожильное растяжение, к бугристости большой берцовой кости и к фасции голени. Мышца пересекает косо сверху вниз и медиально переднюю поверхность бедра.

У места прикрепления сухожилие портняжной мышцы срастается с сухожилиями тонкой мышцы и полусухожильной мышцы и образует фиброзную пластинку треугольной формы — так называемую поверхностную гусиную лапку, под которой имеется сумка гусиной лапки, *búrsa anserína*.

Функция: сгибает бедро и голень, участвует также в повороте бедра кнаружи.

Иннервация: n. femorális (L_{II} — L_{IV}).

Кровоснабжение: a. circumfléxa fémoris laterális, a. femorális (rr. musculáres), a. descéndens geninuláris.

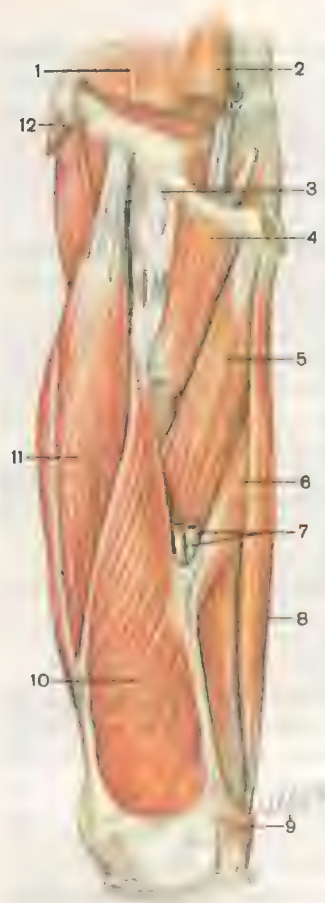

Рис. 162. Глубокие мышцы бедра; вид с переднемедиальной стороны.

1 — m. iliacus (отрезана); 2 — m. psoas major (отрезана); 3 — bursa iliopectinea; 4 — m. pectineus; 5 — m. adductor longus; 6 — m. adductor magnus; 7 — a. et v. femorales; 8 — m. gracilis; 9 — m. sartorius (отрезана); 10 — m. vastus medialis; 11 — m. rectus femoris; 12 — m. gluteus medius (отрезана).

Четырехглавая мышца бедра, *m. quadríceps fémoris* (рис. 162), сильная, имеющая наибольшую массу по сравнению с другими мышцами. Состоит из *четырех мышц*, образующих ее головки: прямой мышцы, латеральной, медиальной и промежуточной широких мышц бедра, которые прилежат к бедренной кости почти со всех сторон. В дистальной трети бедра все четыре головки формируют общее сухожилие, которое прикрепляется к бугристости большеберцовой кости, а также к верхушке и боковым краям надколенника; дистально от верхушки надколенника средняя часть сухожилия продолжается в связку надколенника (lig. patéllae).

Прямая мышца бедра, *m. réctus fémoris*, начинается от нижней передней подвздошной ости и от подвздошной кости над вертлужной впадиной. Между костью и началом мышцы имеется синовиальная сумка. Далее мышца проходит вниз спереди от тазобедренного сустава, выходит на поверхность бедра между мышцей — напрягателем широкой фасции и портняжной мышцей, располагаясь впереди промежуточной широкой мышцы бедра. Заканчивается сухожилием, которое прикрепляется к основанию надколенника. Мышца имеет перистое строение.

Латеральная широкая мышца бедра, *m. vástus laterális*, наиболее крупная из всех четырех головок четырехглавой мышцы бедра. Начинается (сухожильными и мышечными пучками) от межвертельной линии, нижней части большого вертела, ягодичной шероховатости и от верхней половины шероховатой линии бедра, а также от латеральной межмышечной перегородки бедра. Прикрепляется к сухожилию прямой мышцы бедра, верхнелатеральной части надколенника и к бугристости большеберцовой кости; часть пучков сухожилия продолжается в латеральную поддерживающую связку надколенника.

Медиальная широкая мышца бедра, *m. vástus mediális*, име

ет обширное начало: на нижней половине межвертельной линии, медиальной губе шероховатой линии и на медиальной межмышечной перегородке бедра. Прикрепляется к верхнему краю основания надколенника и к передней поверхности медиального мыщелка большеберцовой кости. Сухожилие этой мышцы принимает участие в формировании медиальной поддерживающей связки надколенника.

Промежуточная широкая мышца бедра, *m. vástus intermédius,* начинается мышечными пучками на протяжении верхних двух третей передней и латеральной поверхностей тела бедренной кости, от нижней части латеральной губы шероховатой линии бедра и от латеральной межмышечной перегородки. Прикрепляется к основанию надколенника и вместе с сухожилиями прямой, латеральной и медиальной широких мышц бедра участвует в образовании общего сухожилия четырехглавой мышцы бедра.

Функция: четырехглавая мышца бедра является мощным разгибателем голени в коленном суставе; прямая мышца бедра сгибает бедро.

Иннервация: n. femorális (L_{II} — L_{IV}).

Кровоснабжение: a. femorális, a. profúnda fémoris.

Задняя группа мышц бедра

К задней группе мышц бедра относятся двуглавая мышца бедра, полусухожильная и полуперепончатая мышцы (см. рис. 160, 161). Проксимально, у места начала на седалищном бугре, они перекрыты большой ягодичной мышцей. Ниже, в задней области бедра, полусухожильная и полуперепончатая мышцы располагаются медиально, прилежат к большой приводящей мышце; двуглавая мышца бедра занимает латеральное положение и прилежит к латеральной широкой мышце бедра. Начиная от уровня границы между средней и нижней третями бедра, мышцы расходятся в стороны, поэтому полусухожильная и полуперепончатая мышцы ограничивают подколенную ямку с медиальной стороны, а двуглавая мышца бедра — с латеральной.

Двуглавая мышца бедра, *m. bíceps fémoris,* имеет *две головки* — длинную и короткую. Длинная головка, *cáput lóngum,* берет начало вместе с полусухожильной мышцей на верхнемедиальной поверхности седалищного бугра и от крестцово-бугорной связки. На уровне нижней трети бедра длинная головка обособляется от полусухожильной мышцы и соединяется с короткой головкой, переходя в плоское сухожилие. Короткая головка, *cáput bréve,* начинается от латеральной губы шероховатой линии, верхней части латерального надмыщелка и от латеральной межмышечной перегородки бедра.

Общее сухожилие мышцы направляется вниз по заднелатеральной стороне коленного сустава и прикрепляется к головке малоберцовой кости и к наружной поверхности латерального мыщелка большеберцовой кости (часть пучков сухожилия продолжается в фасцию голени). Между сухожилием мышцы и малоберцовой коллатеральной связкой имеется нижняя подсухожильная сумка двуглавой мышцы бедра, *búrsa subtendínea m. bicípitis fémoris inférior.*

Функция: вместе с другими мышцами задней группы разгибает бедро; сгибает голень в коленном суставе; при согнутой в коленном суставе голени поворачивает ее кнаружи.

Иннервация: длинная головка — от n. tibiális (S_I — S_{II}), короткая головка — от n. fibuláris commúnis (L_{IV} — S_I).

Кровоснабжение: a. circumfléxa fémoris mediális, aa. perforántes.

Полусухожильная мышца, *m. semitendinósus,* начинается вместе с длинной головкой двуглавой мышцы бедра от седалищного бугра. На уровне средней трети бедра переходит в длинное сухожилие, которое следует вниз по заднемедиальной стороне коленного сустава и прикрепляется к медиальной поверхности верхней части большеберцовой кости (участвует в образовании поверхностной гусиной лапки).

Функция: разгибает бедро, сгибает голень; при согнутой в коленном суставе голени поворачивает ее кнутри.

Иннервация: n. tibiális (L_{IV} — S_{II}).

Кровоснабжение: aa. perforántes.

Полуперепончатая мышца, *m. semimembranósus,* начинается от седалищного бугра плоской длинной сухожильной пластинкой. Сухожильная пластинка продолжается вниз и, суживаясь в дистальном направлении, переходит на уровне середины бедра в мышечное брюшко. Последнее, располагаясь кпереди от полусухожильной мышцы и длинной головки двуглавой мышцы бедра, на уровне коленного сустава вновь продолжается в плоское сухожилие, которое тремя пучками прикрепляется к заднелатеральной поверхности медиального мыщелка большеберцовой кости. Указанные пучки сухожилия полуперепончатой мышцы образуют так называемую глубокую гусиную лапку (см. рис. 161). Один пучок сухожилия продолжается вниз и присоединяется к большеберцовой коллатеральной связке; второй пучок, следуя вниз и латерально, заканчивается на фасции подколенной мышцы и на линии камбаловидной мышцы большеберцовой кости; третий — самый сильный пучок — направляется вверх и латерально к задней поверхности латерального мыщелка бедра, формируя косую подколенную связку. Там, где сухожилие полуперепончатой мышцы перекидывается через медиальный мыщелок бедра и соприкасается с медиальной головкой икроножной мышцы, имеется сумка полуперепончатой мышцы.

Функция: разгибает бедро и сгибает голень; при согнутой в коленном суставе голени поворачивает ее кнутри, оттягивает капсулу коленного сустава; при сгибании защищает синовиальную мембрану от ущемления.

Иннервация: n. tibiális (L_{IV} — S_I).

Кровоснабжение: a. circumfléxa fémoris mediális, aa. perforántes, a. poplítea.

Медиальная группа мышц бедра

К мышцам медиальной группы относятся тонкая, гребенчатая и приводящая (длинная, короткая и большая) мышцы (рис. 163).

Главная функция мышц этой группы — приведение бедра, поэтому их называют приводящими мышцами. Они достигают сильного развития у человека в связи с прямохождением. Эти мышцы начинаются на наружных поверхностях седалищной и лобковой костей, вблизи запирательного отверстия. Места начала мышц занимают сравнительно большую поверхность — от уровня лобкового бугорка до седалищного бугра. Еще более обширно место прикрепления приводящих мышц — от малого вертела до медиального надмыщелка бедра. Общее направление мышечных пучков косое, они проходят спереди назад, сверху вниз к шероховатой линии бедра, которая служит местом прикрепления для большинства из этих мышц.

Тонкая мышца, *m. grácilis,* — плоская, длинная мышца; располагается поверхностно на всем протяжении медиальной поверхности бедра. Начинается коротким сухожилием от нижней половины лобкового симфиза и от нижней ветви лобковой кости. В нижней трети бедра брюшко мышцы располагается между портняжной и полуперепончатой мышцами. Сухожилие тонкой мышцы прикрепляется к медиальной поверхности верхней части тела большеберцовой кости и участвует в образовании поверхностной гусиной лапки (рис. 164).

Функция: приводит бедро; сгибает голень, одновременно поворачивая ее внутрь.

Иннервация: n. obturatórius (L_{II} — L_{IV}).

Кровоснабжение: a. obturatória, a. pudénda extérna, a. femorális.

Гребенчатая мышца, *m. pectíneus,* — короткая плоская мышца; начинается от гребня и верхней ветви лобковой кости. Прикрепляется плоским тонким сухожилием к площадке, расположенной между задней поверхностью малого вертела и шероховатой линией бедра.

Функция: участвует в приведении и сгибании бедра.

Иннервация: n. obturatórius (L_{II} — L_{III}).

Кровоснабжение: a. obturatória, a. pudénda extérna, a. profúnda fémoris.

Длинная приводящая мышца, *m. addúctor lóngus* (рис. 165), треугольной формы, располагается медиально и книзу от гребенчатой мышцы, прикрывает спереди короткую приводящую мышцу и верхние пучки большой приводящей мышцы. Начинается толстым сухожилием на наружной поверхности лобковой кости (между гребнем и лобковым симфизом). Проходя вниз и латерально, продолжается в тонкое сухожилие, которое прикрепляется к медиальной губе шероховатой линии бедра между местами прикрепления большой приводящей мышцы и медиальной широкой мышцей бедра.

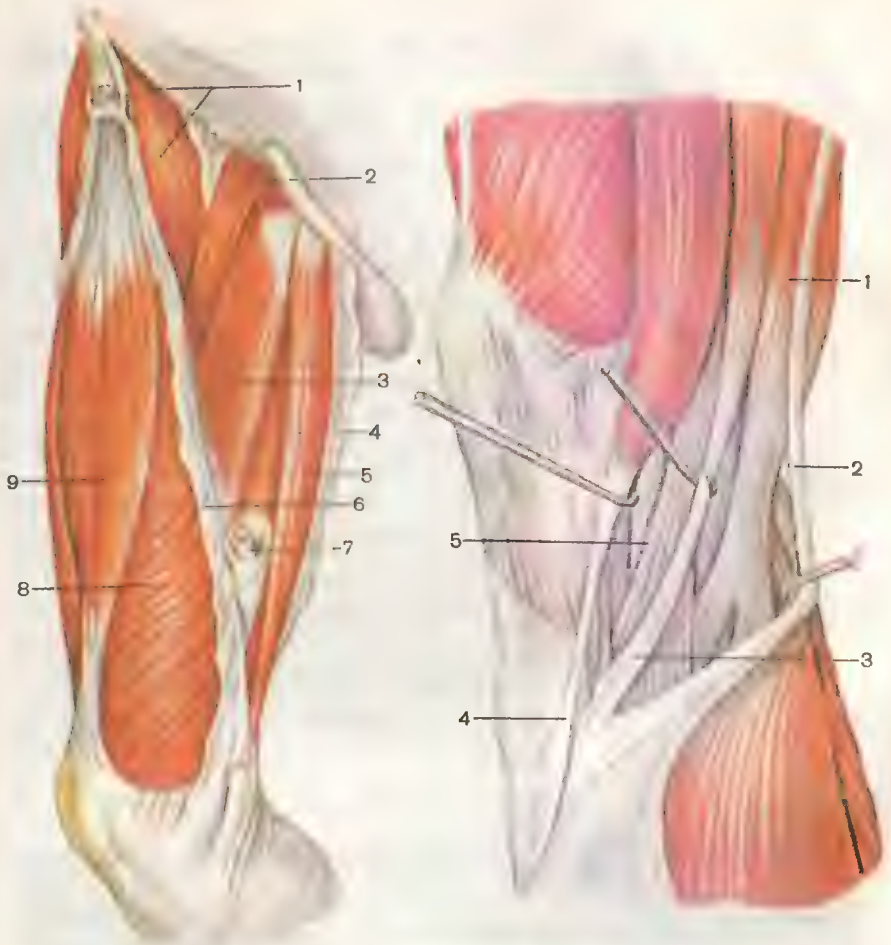

Рис. 163. Мышцы бедра, передняя и медиальная группы.

1 — m. iliopsoas; 2 — m. pectineus; 3 — m. adductor longus; 4 — m. adductor magnus; 5 — m. gracilis; 6 — septum intermusculare femoris mediale; 7 — canalis adductorius; 8 — m. vastus medialis; 9 — m. rectus femoris.

Рис. 164. Сухожилия портняжной, тонкой, полусухожильной и полуперепончатой мышц; вид с медиальной стороны.

1 — m. semimembranosus; 2 — tendo m. semitendinosi; 3 — tendo m. gracilis; 4 — tendo m. sartorii; 5 — lig. collaterale tibiale.

Функция: приводит бедро, одновременно сгибает и поворачивает его кнаружи.

Иннервация: n. obturatórius (L_{II} — L_{III}).

Кровоснабжение: a. obturatória, a. pudénda extérna, a. profúnda fémoris.

Короткая приводящая мышца, *m. addúctor brévis,* — толстая мышца треугольной формы; начинается на наружной поверхнос-

Рис. 165. Подвздошно-поясничная мышца и группа приводящих мышц бедра.

1 — m. adductor brevis; 2 — m. adductor longus; 3 — m. adductor magnus; 4 — hiatus tendineus (adductorius); 5 — m. iliopsoas; 6 — m. iliacus; 7 — m. psoas major; 8 — m. psoas minor; 9 — m. quadratus lumborum.

ти тела и нижней ветви лобковой кости. Располагается позади гребенчатой мышцы и длинной приводящей мышцы. Направляясь вниз и латерально, мышца значительно расширяется и прикрепляется короткими сухожильными пучками к шероховатой линии на теле бедренной кости.

Функция: приводит бедро, участвует в сгибании бедра.

Иннервация: n. obturatórius (L_{II}—L_{III}).

Кровоснабжение: a. obturatória, aa. perforántes.

Большая приводящая мышца, *m. adductor mágnus* (см. рис. 165), толстая, треугольной формы, самая большая среди мышц медиальной группы бедра. Начинается от седалищного бугра, ветви седалищной кости и нижней ветви лобковой кости; прикрепляется на всем протяжении медиальной губы шероховатой линии.

Располагается большая приводящая мышца позади короткой и длинной приводящих мышц. Сзади к ней прилежат полусухожильная, полуперепончатая мышцы и длинная головка двуглавой мышцы бедра. Пучки проксимально расположенной части ориентированы почти горизонтально, проходя от лобковой кости к верхней части тела бедра; пучки наиболее дистально расположенной части мышцы направляются отвесно вниз — от седалищного бугра к медиальному надмыщелку бедра. Сухожилие большой приводящей мышцы у места прикрепления к «приводящему» бугорку медиального мыщелка бедренной кости ограничивает отверстие, названное сухожильной щелью, *hiátus tendíneus (adductórius)*. Через нее бедренная артерия из приводящего канала на бедре проходит в подколенную ямку.

Функция: является самой сильной приводящей мышцей бедра; медиальные пучки мышцы, берущие начало от седалищного бугра, участвуют также в разгибании бедра.

Иннервация: n. obturatórius (L_{II} — L_{III}), n. ischiádicus (L_{IV} — L_V).

Кровоснабжение: a. obturatória, aa. perforántes.

МЫШЦЫ ГОЛЕНИ

Мышцы голени, как и мышцы бедра и тазового пояса, сравнительно сильно развиты. Достаточно развиты их вспомогательные аппараты, что определяется их нагрузкой в связи с прямохождением, опорно-двигательной функцией нижней конечности.

Имея обширное начало на костях, межмышечных перегородках и фасции голени, мышцы голени действуют на коленный, голеностопный и суставы стопы.

Различают переднюю, заднюю и латеральную группы мышц голени. К мышцам передней группы относятся передняя большеберцовая мышца, длинный разгибатель пальцев, длинный разгибатель большого пальца; к задней — трехглавая мышца голени (состоящая из икроножной и камбаловидной мышц), подошвенная мышца, подколенная мышца, длинный сгибатель пальцев, длинный сгибатель большого пальца стопы, задняя большеберцовая мышца; к латеральной — длинная и короткая малоберцовые мышцы.

Передняя группа мышц голени

Передняя большеберцовая мышца, *m. tibiális antérior,* располагается на передней поверхности голени, начинается от латерального мыщелка и верхней половины латеральной поверхности тела большеберцовой кости, прилегающей части межкостной перепонки и от фасции голени. На уровне дистальной трети голени мышечные пучки переходят в длинное сухожилие, которое последовательно проходит под верхним и нижним удерживателями (сухожилий) разгибателей кпереди от голеностопного сустава, сгибает медиальный край стопы и прикрепляется к подошвенной поверхности медиальной клиновидной кости и к основанию I плюсневой кости.

Функция: разгибает стопу в голеностопном суставе, одновременно поднимает медиальный край стопы и поворачивает кнаружи (супинация), укрепляет продольный свод стопы; при фиксированной стопе наклоняет вперед голень; способствует удержанию голени в вертикальном положении.

Иннервация: n. fibuláris profúndus (L_{IV} — S_I).

Кровоснабжение: a. tibiális antérior.

Длинный разгибатель пальцев, *m. exténsor digitórum lóngus,* — перистая мышца. Начинается от латерального мыщелка большеберцовой кости, передней поверхности тела малоберцовой кости, от верхней трети межкостной перепонки, фасции и передней межмышечной перегородки голени.

Направляясь на тыл стопы, мышца последовательно проходит позади верхнего и нижнего удерживателей (сухожилий) разгибателей. На уровне голеностопного сустава разделяется на четыре сухожилия, которые заключены в общее для них сино-

виальное влагалище. Каждое сухожилие прикрепляется к основанию средней и дистальной фаланг II—V пальцев.

От нижней части мышцы отделяется небольшой пучок — **третья малоберцовая мышца,** *m. peróneus tértius,* сухожилие которой прикрепляется к основанию V плюсневой кости.

Функция: разгибает II—V пальцы в плюснефаланговых суставах, а также стопу в голеностопном суставе. Третья малоберцовая мышца поднимает латеральный край стопы. При укрепленной стопе аналогично передней большеберцовой мышце длинный разгибатель пальцев удерживает голень в вертикальном положении.

Иннервация: n. fibuláris profúndus (L_{IV} — S_I).

Кровоснабжение: a. tibiális antérior.

Длинный разгибатель большого пальца стопы, *m. exténsor hállucis longus,* располагается между передней большеберцовой мышцей медиально и длинным разгибателем пальцев латерально, частично прикрыта ими спереди (рис. 166). Начинается от средней трети передней поверхности малоберцовой кости, межкостной перепонки голени. Сухожилие мышцы проходит вниз на тыл стопы под верхним и нижним удерживателями (сухожилий) разгибателей в отдельном синовиальном влагалище и прикрепляется к дистальной фаланге большого пальца стопы. Отдельные пучки сухожилия могут прикрепляться также к проксимальной фаланге.

Функция: разгибает большой палец стопы; участвует также в разгибании стопы в голеностопном суставе.

Иннервация: n. fibuláris profúndus (L_{IV} — S_I).

Кровоснабжение: a. tibiális antérior.

Задняя группа мышц голени

Мышцы задней группы формируют *два слоя* — поверхностный и глубокий (рис. 167, 168). Поверхностный слой составляют сильно развитая трехглавая мышца голени, которая создает характерную для человека округлость голени, и подошвенная мышца. Глубокий слой образован небольшой подколенной мышцей и тремя длинными мышцами: длинным сгибателем пальцев (располагается наиболее медиально), длинным сгибателем большого пальца стопы (располагается латерально) и задней большеберцовой мышцей (занимает промежуточное положение).

Поверхностный слой задней группы мышц голени

Трехглавая мышца голени, *m. tríceps súrae,* состоит из *двух мышц* — икроножной мышцы, которая располагается поверхностно, и камбаловидной мышцы, скрытой под икроножной. Икроножная мышца относится к двусуставным мышцам, она переходит через два сустава — коленный и голеностопный,

Рис. 166. Глубокие мышцы передней области голени и тыла стопы, правой.

1 — patella; 2 — membrana interossea cruris; 3 — tibia; 4 — m. extensor hallucis longus; 5 — tendo m. tibialis anterioris; 6 — retinaculum extensorum superius; 7 — retinaculum extensorum inferius; 8 — m. extensor hallucis brevis; 9 — m. interosseus dorsalis; 10 — m. extensor digitorum brevis; 11 — m. extensor digitorum longus.

Рис. 167. Мышцы задней области голени, правой; вид с медиальной стороны.

1 — m. triceps surae; 2 — tendo calcaneus; 3 — m. tibialis posterior; 4 — m. flexor digitorum longus; 5 — m. flexor hallucis longus; 6 — retinaculum musculorum flexorum.

Рис. 168. Мышцы задней области голени, правой: глубокий слой.

1 — m. popliteus; 2 — m. tibialis posterior; 3 — m. peroneus brevis; 4 — tendo calcaneus (отрезано); 5 — m. flexor hallucis longus; 6 — m. flexor digitorum longus; 7 — m. soleus (отрезана).

тогда как камбаловидная мышца является односуставной — переходит только через голеностопный сустав.

Икроножная мышца, *m. gastrocnémius*, имеет *две головки* — медиальную и латеральную, поверхностные слои которых представлены прочными сухожильными пучками. Латеральная головка, *cáput laterále*, начинается на наружной поверхности нижнего эпифиза бедра над латеральным мыщелком; медиальная головка, *cáput mediále*, — на медиальном мыщелке бедра. Под каждой из головок икроножной мышцы находится синовиальная сумка. Между латеральной головкой и капсулой коленного сустава располагается латеральная подсухожильная сумка икроножной мышцы, *búrsa subtendínea m. gastrocnémii lateralis*. Между медиальной головкой и капсулой сустава лежит медиальная подсухожильная сумка икроножной мышцы, *búrsa subtendínea m. gastrocnémii mediális*. Обе сумки, как правило, сообщаются с полостью коленного сустава.

На середине голени обе головки икроножной мышцы переходят в толстое сухожилие, которое книзу суживается и сливается с сухожилием камбаловидной мышцы, формируя пяточное (ахиллово) сухожилие, *téndo calcáneus, s. Achillis*, которое прикрепляется к пяточному бугру. Между сухожилием и костью имеется синовиальная сумка — сумка пяточного сухожилия, *búrsa téndinis calcánei*.

Камбаловидная мышца, *m. sóleus*, толстая, плоская, залегает впереди икроножной мышцы. Спереди от нее находятся мышцы глубокого слоя. Камбаловидная мышца имеет обширное начало на задней поверхности большеберцовой кости (на línea m. sólei) и от сухожильной дуги (árcus tendíneus m. sólei), перекидывающейся между большеберцовой и малоберцовой костями. Мышца перистого строения, переходит в плоское сухожилие, участвующее в образовании пяточного сухожилия.

Функция: трехглавая мышца голени сгибает голень и стопу (подошвенное сгибание); при фиксированной стопе удерживает голень на таранной кости, не давая ей опрокинуться вперед.

Иннервация: n. tibiális (L_{IV} — S_{II}).

Кровоснабжение: a. tibiális postérior.

Подошвенная мышца, *m. plantáris*, непостоянная, с небольшим брюшком и длинным тонким сухожилием. Начинается на латеральном надмыщелке бедра и от косой подколенной связки. Сухожилие этой мышцы проходит между икроножной и камбаловидной мышцами, прилежит к медиальному краю пяточного сухожилия, вместе с которым прикрепляется к пяточному бугру.

Функция: натягивает капсулу коленного сустава, участвует в сгибании голени и стопы.

Иннервация: n. tibiális (L_{IV} — S_{II}).

Кровоснабжение: a. poplítea.

Глубокий слой задней группы мышц голени

Подколенная мышца, *m. popliteus*, залегает глубоко в подколенной ямке. Начинается толстым сухожилием от наружной поверхности латерального мыщелка бедра (ниже прикрепления малоберцовой коллатеральной связки). Мышца прилежит к задней поверхности коленного сустава и проходит под дугообразной подколенной связкой, от которой начинаются ее медиальные пучки. Прикрепляется к треугольной площадке на задней поверхности большеберцовой кости, над линией камбаловидной мышцы.

Функция: сгибает голень, поворачивая ее кнутри; натягивает капсулу коленного сустава, предохраняя синовиальную мембрану от ущемления.

Иннервация: n. tibiális (L_{IV} — S_{II}).

Кровоснабжение: a. poplítea.

Длинный сгибатель пальцев, *m. flexor digitórum lóngus*, — двуперистая мышца. Начинается мясистыми пучками на задней поверхности тела большеберцовой кости ниже линии камбаловидной мышцы, от фасции голени и от задней межмышечной перегородки голени. Располагается позади и медиальнее задней большеберцовой мышцы.

Сухожилие длинного сгибателя пальцев направляется вниз, пересекает сзади и с латеральной стороны сухожилие задней большеберцовой мышцы. Далее сухожилие мышцы проходит к подошве стопы позади медиальной лодыжки под удерживателем (сухожилий) сгибателей в отдельном синовиальном влагалище (между сухожилиями задней большеберцовой мышцы медиально и длинным сгибателем большого пальца латерально). Затем сухожилие огибает сзади и снизу опору таранной кости, располагаясь над коротким сгибателем пальцев, разделяется на четыре отдельных сухожилия, которые прикрепляются к дистальным фалангам II—V пальцев, предварительно прободая сухожилия короткого сгибателя пальцев (подобно сухожилиям глубокого сгибателя пальцев на кисти).

Функция: сгибает дистальные фаланги II—V пальцев; сгибает стопу, поворачивая ее кнаружи.

Иннервация: n. tibiális (L_{IV}—S_{II}).

Кровоснабжение: a. tibiális postérior.

Длинный сгибатель большого пальца стопы, *m. flexor hállucis lóngus*, — двуперистая мышца. Начинается от нижних двух третей тела малоберцовой кости, межкостной перепонки, задней межмышечной перегородки голени. Располагается латерально и сзади от задней большеберцовой мышцы. Сухожилие длинного сгибателя большого пальца стопы проходит под удерживателем (сухожилий) сгибателей позади медиальной лодыжки и латеральнее сухожилия длинного сгибателя пальцев в отдельном синовиальном влагалище. Далее сухожилие длинного сгибателя большого пальца стопы ложится в одноименную

борозду на заднем отростке таранной кости, проходя вперед под опорой таранной кости. Достигнув подошвенной поверхности большого пальца стопы, сухожилие прикрепляется к дистальной фаланге большого пальца стопы. На своем пути на стопе это сухожилие перекрещивается с сухожилием длинного сгибателя пальцев (лежит под ним). На всем протяжении подошвенной поверхности I плюсневой кости сухожилие длинного сгибателя большого пальца стопы залегает между медиальным и латеральным брюшками короткого сгибателя большого пальца стопы.

Функция: сгибает большой палец стопы, участвует в сгибании, супинации и приведении стопы; укрепляет продольный свод стопы.

Иннервация: n. tibiális (L_{IV}—S_{II}).

Кровоснабжение: a. tibiális postérior, a. fibuláris.

Задняя большеберцовая мышца, *m. tibiális postérior*, располагается глубоко на задней поверхности голени, между длинным сгибателем пальцев (медиально) и длинным сгибателем большого пальца стопы (латерально). Начинается на задней поверхности тела малоберцовой кости (между медиальным гребнем и межкостным краем), от нижней поверхности латерального мыщелка и верхних двух третей тела большеберцовой кости (ниже линии камбаловидной мышцы) и межкостной перепонки голени.

Мышца продолжается в сильное сухожилие, которое залегает в бороздке на задней поверхности медиальной лодыжки впереди сухожилия длинного сгибателя пальцев [под удерживателем (сухожилий) сгибателей]. Перейдя на подошвенную поверхность, сухожилие прикрепляется к бугристости ладьевидной кости, ко всем трем клиновидным костям, а также к основанию IV (иногда и V) плюсневой кости.

Функция: сгибает стопу (подошвенное сгибание), приводит ее и супинирует.

Иннервация: n. tibiális (L_{IV} — S_{II}).

Кровоснабжение: a. tibiális postérior.

Латеральная группа мышц голени

Латеральная группа представлена длинной и короткой малоберцовыми мышцами, которые располагаются на латеральной поверхности голени под пластинкой фасции, между передней и задней межмышечными перегородками.

Длинная малоберцовая мышца, *m. peróneus lóngus (m. fibuláris lóngus)*, двуперистая, лежит поверхностно. Начинается от головки и верхних двух третей латеральной поверхности малоберцовой кости, от латерального мыщелка большеберцовой кости, фасции голени и от межмышечных перегородок голени. На уровне голеностопного сустава сухожилие мышцы, огибая латеральную лодыжку сзади, проходит вначале под верхним

удерживателем (сухожилий) малоберцовых мышц [retináculum musculórum peronéorum (fibulárium) supérius] в общем синовиальном влагалище с сухожилием короткой малоберцовой мышцы, а затем в борозде на пяточной кости [под нижним удерживателем (сухожилий) малоберцовых мышц]. На подошве сухожилие длинной малоберцовой мышцы проходит косо вперед и медиально, ложится в одноименную бороздку кубовидной кости в отдельном (собственном) синовиальном влагалище; прикрепляется к основанию I и II плюсневых костей и к медиальной клиновидной кости.

В тех пунктах, где сухожилие меняет свое направление (позади латеральной лодыжки и на кубовидной кости), оно обычно утолщается за счет образующегося в его толще волокнистого хряща или сесамовидной косточки.

Функция: сгибает стопу, приподнимает ее латеральный край (пронация), укрепляет поперечный и продольный своды стопы.

Иннервация: n. fibuláris superficiális (L_{IV} — S_I).

Кровоснабжение: a. inférior laterális genus, a. fibuláris.

Короткая малоберцовая мышца, *m. peronéus brévis (m. fibuláris brévis)*, двуперистая, начинается от нижних двух третей латеральной поверхности малоберцовой кости и от межмышечных перегородок голени. Сухожилие мышцы проходит на стопу позади латеральной лодыжки, залегая в общем синовиальном влагалище вместе с сухожилием длинной малоберцовой мышцы под удерживателем (сухожилий) малоберцовых мышц. У нижнего края этого удерживателя сухожилие короткой малоберцовой мышцы поворачивает вперед и проходит по наружной стороне пяточной кости под малоберцовым блоком к месту прикрепления на основании V плюсневой кости.

Функция: поднимает латеральный край стопы; препятствует повороту стопы подошвой кнутри; сгибает стопу (подошвенное сгибание).

Иннервация: n. peronéus superficiális (L_{IV} — S_I).

Кровоснабжение: a. peronéa.

мышцы стопы

Наряду с прикрепляющимися к костям стопы сухожилиями мышц голени, входящими в состав передней, задней и латеральной групп, стопа имеет собственные (короткие) мышцы. Эти мышцы начинаются и прикрепляются в пределах скелета стопы, имеют сложные анатомо-топографические и функциональные взаимоотношения с сухожилиями тех мышц голени, пункты прикрепления которых находятся на костях стопы; располагаются на тыле и подошве стопы.

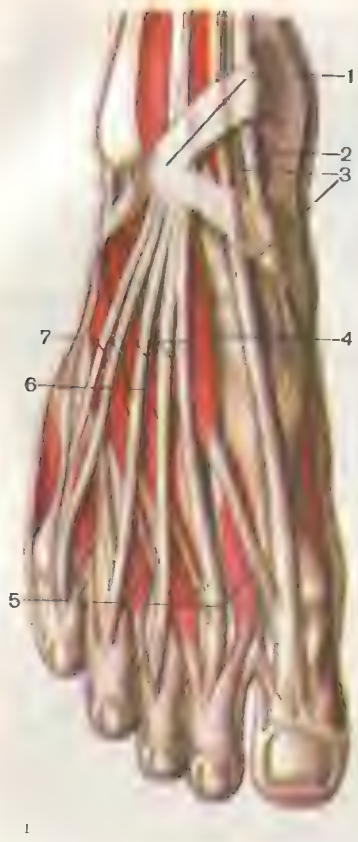

Рис. 169. Сухожилия разгибателей и короткие мышцы тыла стопы, правой.

1 — retinaculum musculorum extensorum inferius; 2 — tendo m. tibialis anterioris; 3 — tendo m. extensoris hallucis longi; 4 — m. extensor hallucis brevis; 5 — mm. interossei dorsales; 6 — m. extensor digitorum brevis; 7 — tendines m. extensoris digitorum longi.

Мышцы тыла стопы

Мышцы тыла стопы (рис. 169) залегают под тыльной фасцией стопы и сухожилиями длинных разгибателей пальцев. Они представлены двумя мышцами — коротким разгибателем пальцев и коротким разгибателем большого пальца стопы.

Короткий разгибатель пальцев, *m. exténsor digitórum brévis,* — слабо развитая мышца. Начинается в передних отделах верхней и латеральной поверхностей пяточной кости.

Мышца проходит по тыльной поверхности стопы, в латеральной ее части, косо вперед и медиально. Три ее сухожилия достигают II—IV пальцев, присоединяются с латеральной стороны к сухожилиям длинного разгибателя пальцев и вместе с ними прикрепляются к основаниям средних и дистальных фаланг.

Функция: вместе с сухожилиями длинного разгибателя пальцев участвует в разгибании пальцев стопы.

Иннервация: n. fibuláris profúndus (L_{IV}— S_I).

Кровоснабжение: a. tarsális laterális, a. fibuláris.

Короткий разгибатель большого пальца стопы, *m. exténsor hállucis brévis,* лежит медиально от короткого разгибателя пальцев. Начинается на верхней поверхности пяточной кости, в переднем ее отделе; направляется вперед и медиально, переходит в сухожилие, которое прикрепляется к тыльной поверхности основания проксимальной фаланги большого пальца стопы.

Функция: участвует в разгибании большого пальца стопы.

Иннервация: m. fibuláris profúndus (L_{IV} — S_I).

Кровоснабжение: a. dorsális pédis.

Мышцы подошвы стопы

Топография мышц подошвы стопы (рис. 170, 171) напоминает в целом расположение коротких мышц ладони кисти. Соответственно различают следующие группы мышц: медиальную — со стороны большого пальца стопы, латеральную — со стороны мизинца и среднюю группу, занимающую промежуточное положение.

В отличие от кисти на стопе медиальная и латеральная группы представлены меньшим числом мышц, а средняя группа усилена. В целом на подошве имеется 14 коротких мышц. Медиальную группу составляют мышца, отводящая большой палец стопы, короткий сгибатель большого пальца стопы и мышца, приводящая большой палец стопы. К латеральной группе относятся мышца, отводящая мизинец стопы, короткий сгибатель мизинца стопы и мышца, противопоставляющая мизинец. Средняя группа на подошве усилена: кроме четырех червеобразных и семи межкостных мышц, она включает еще две мышцы — короткий сгибатель пальцев и квадратную мышцу подошвы.

Медиальная группа мышц подошвы стопы

Мышца, отводящая большой палец стопы, *m. abdúctor hállucis* (см. рис. 171), начинается короткими сухожильными пучками на медиальном отрезке бугра пяточной кости, мясистыми пучками — от нижнего удерживателя (сухожилий) сгибателей и подошвенного апоневроза. Мышца залегает поверхностно вдоль медиального края стопы. Прикрепляется к медиальной стороне основания проксимальной фаланги большого пальца стопы.

Функция: отводит большой палец стопы от срединной линии подошвы в медиальном направлении.

Иннервация: n. plantáris mediális (L_V — S_I).

Кровоснабжение: a. plantáris mediális.

Короткий сгибатель большого пальца стопы, *m. flexor hállucis brévis,* начинается узкой сухожильной пластинкой на медиальной стороне подошвенной поверхности кубовидной кости (позади борозды сухожилия длинной малоберцовой мышцы), от клиновидных костей и от связок на подошве стопы.

Мышца разделена на две части, сухожилия которых, направляясь к большому пальцу стопы, прикрепляются к его проксимальной фаланге и к сесамовидной кости, лежащей на уровне первого плюснефалангового сустава. С латеральной стороны мышца сращена с мышцей, приводящей большой палец стопы.

Функция: сгибает большой палец стопы.

Иннервация: латеральная часть мышцы — n. plantáris

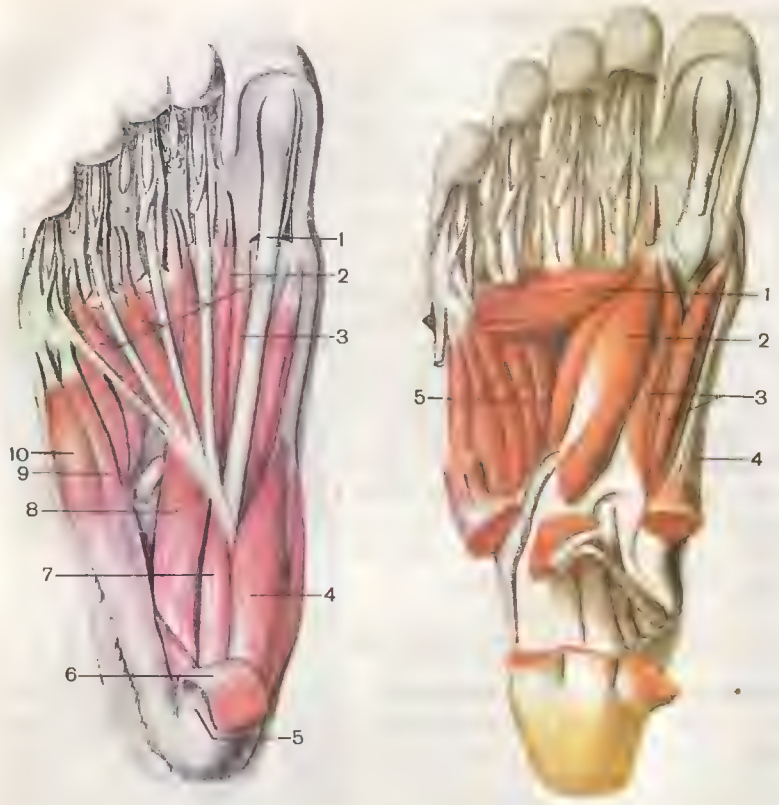

Рис. 170. Мышцы подошвы стопы, правой.

1 — tendo m. flexoris hallucis longi; 2 — mm. lumbricales; 3 — m. flexor hallucis brevis; 4 — m. abductor hallucis; 5 — aponeurosis plantaris (отрезан); 6 — m. flexor digitorum brevis (отрезана); 7 — m. quadratus plantae; 8 — tendo m. flexoris digitorum longi; 9 — m. flexor digiti minimi; 10 — m. abductor digiti minimi.

Рис. 171. Глубокие мышцы подошвы стопы, правой. (Поверхностные мышцы и сухожилия удалены.)

1 — m. adductor hallucis (caput transversum); 2 — m. adductor hallucis (caput obliquum); 3 — m. flexor hallucis brevis; 4 - m. abductor hallucis; 5 — mm. interossei plantares.

laterális (S_I—S_{II}); медиальная часть — n. plantáris mediális (L_V—S_I).

Кровоснабжение: a. plantáris mediális, árcus plantáris profúndus.

Мышца, приводящая большой палец стопы, *m. addúctor hállucis*, имеет *две головки* — косую и поперечную. Косая головка, *cáput oblíquum*, начинается от кубовидной, латеральной клиновидной, от оснований II, III, IV плюсневых костей и от сухожилия длинной малоберцовой мышцы. Мышечное

брюшко направляется вперед и медиально, переходит в общее с поперечной головкой сухожилие. Поперечная головка, *cáput transvérsum*, образует узкое плоское мышечное брюшко, которое начинается от капсул плюснефаланговых суставов III—V пальцев. Сухожилие приводящей мышцы большого пальца стопы прикрепляется к основанию проксимальной фаланги большого пальца стопы и к латеральной сесамовидной кости.

Функция: приводит большой палец к срединной линии стопы, участвует в сгибании большого пальца стопы.

Иннервация: n. plantáris laterális (S_I—S_{II}).

Кровоснабжение: árcus plantáris profúndus, aa. metatarsáles plantáres.

Латеральная группа мышц подошвы стопы

Мышца, отводящая мизинец стопы, *m. abdúctor dígiti mínimi*, начинается сухожильными и мышечными пучками от подошвенной поверхности пяточного бугра, бугристости V плюсневой кости и от подошвенного апоневроза. Сухожилие мышцы проходит по латеральному краю стопы и прикрепляется к латеральной стороне проксимальной фаланги мизинца.

Функция: сгибает проксимальную фалангу мизинца, одновременно отводя последний латерально.

Иннервация: n. plantáris laterális (S_I—S_{II}).

Кровоснабжение: a. plantáris laterális.

Короткий сгибатель мизинца стопы, *m. fléxor dígiti mínimi brévis*, начинается на медиальной стороне подошвенной поверхности V плюсневой кости, от влагалища сухожилия длинной малоберцовой мышцы и от длинной подошвенной связки. Сухожилие мышцы прикрепляется к проксимальной фаланге мизинца (к ее основанию).

Функция: сгибает мизинец.

Иннервация: n. plantáris laterális (S_I—S_{II}).

Кровоснабжение: a. plantáris laterális.

Мышца, противопоставляющая мизинец, *m. oppónens dígiti mínimi*, располагается с латеральной стороны от короткого сгибателя мизинца стопы. Начинается от длинной подошвенной связки; прикрепляется к V плюсневой кости.

Функция: участвует в укреплении латерального продольного свода стопы. Мышца непостоянная.

Иннервация: n. plantáris laterális (S_I—S_{II}).

Кровоснабжение: a. plantáris laterális.

Средняя группа мышц подошвы стопы

Короткий сгибатель пальцев, *m. fléxor digitórum brévis*, лежит под подошвенным апоневрозом. С латеральной стороны мышца прилежит к мышце, отводящей мизинец, а с медиаль

ной — к мышце, отводящей большой палец стопы. Под коротким сгибателем пальцев находятся квадратная мышца подошвы и сухожилия длинного сгибателя пальцев. Начинается мышца от передней части пяточного бугра на подошвенной его поверхности и от подошвенного апоневроза. От плоского мышечного брюшка этой мышцы отходят четыре сухожилия, которые прикрепляются к средним фалангам II—V пальцев. Каждое из сухожилий на уровне проксимальной фаланги расщепляется на два пучка. Через щель между ними проходит сухожилие длинного сгибателя пальцев. Часть пучков сухожилий короткого сгибателя пальцев вплетается непосредственно в фиброзные влагалища пальцев стопы. Указанные отношения сухожилий короткого сгибателя пальцев с сухожилиями длинного сгибателя пальцев на стопе аналогичны отношениям сухожилий поверхностного и глубокого сгибателей пальцев кисти.

Функция: сгибает II—V пальцы; участвует в укреплении продольного свода стопы.

Иннервация: n. plantáris mediális (L_V—S_I).

Кровоснабжение: a. plantáris laterális, a. plantáris mediális.

Квадратная мышца подошвы (добавочный сгибатель), *m. quadrátus plántae (m. fléxor accessórius)*, имеет *две головки* — латеральную и медиальную. Латеральная головка начинается на наружной стороне нижней поверхности пяточной кости и от латерального края длинной подошвенной связки. Медиальная головка берет начало на медиальной стороне той же поверхности пяточной кости и у медиального края длинной подошвенной связки. Обе головки соединяются в одну плоскую мышцу, которая на уровне середины стопы (подошвы) прикрепляется с латеральной стороны к сухожилиям длинного сгибателя пальцев, направляющимся ко II—IV пальцам.

Функция: участвует в сгибании пальцев стопы, одновременно придает тяге длинного сгибателя пальцев прямое направление.

Иннервация: n. plantáris laterális (S_I—S_{II}).

Кровоснабжение: a. plantáris laterális.

Червеобразные мышцы, *mm. lumbricáles*, — четыре небольшие веретенообразные мышцы. Латерально лежащие три мышцы начинаются от обращенных друг к другу поверхностей сухожилий длинного сгибателя пальцев, медиально расположенная мышца берет начало на медиальной стороне прилежащего сухожилия длинного сгибателя пальцев.

Каждая червеобразная мышца продолжается в тонкое сухожилие, которое прикрепляется с медиальной стороны к проксимальной фаланге соответствующего пальца (II—V). Часть пучков сухожилий червеобразных мышц сгибает проксимальную фалангу и переходит на тыльную сторону пальцев, вплетаясь в сухожилия длинного разгибателя пальцев стопы.

Функция: сгибает проксимальные и разгибает средние и дистальные фаланги II—V пальцев, отводя их в сторону большого пальца стопы.

Иннервация: n. plantáris laterális, n. plantáres mediális (L_V—S_{II}).

Кровоснабжение: a. plantáris laterális, a. plantáris medialis.

Межкостные мышцы, *mm. interossei* (рис. 172), — самые глубокие из коротких мышц стопы, располагаются в промежутках между плюсневыми костями. Разделяются на *две группы*: подошвенные межкостные и тыльные межкостные мышцы.

В отличие от расположенных на кисти аналогичных мышц, где межкостные мышцы сгруппированы по сторонам от среднего пальца, на стопе межкостные мышцы сосредоточены по сторонам от II пальца, что связано со спецификой функций: хватательной — кисти и опорно-двигательной — стопы.

Подошвенные межкостные мышцы, *m. interóssei plantáres* (см. рис. 172, Б), в количестве трех, распространяются в межкостных промежутках со стороны подошвы. Каждая мышца начинается от основания и медиальной поверхности тел III—V плюсневых костей соответственно и прикрепляется к медиальной поверхности проксимальных фаланг III—V пальцев стопы. Часть пучков переходит с медиальной стороны на дорсальную поверхность соответствующего пальца и вплетается в тыльный апоневроз.

Функция: приводят III—V пальцы ко II пальцу; сгибают проксимальные фаланги этих пальцев.

Иннервация: n. plantáris laterális (S_I—S_{II}).

Кровоснабжение: árcus plantáris profúndus, aa. metatarsáles plantáres.

Тыльные межкостные мышцы, *mm. interóssei dorsáles* (см. рис. 172, А), всего четыре, занимают промежутки между плюсневыми костями с дорсальной стороны; эти мышцы видны и с подошвенной стороны межпястных промежутков. Каждая из тыльных межкостных мышц начинается от обращенных друг к другу поверхностей смежных плюсневых костей. Сухожилия мышц прикрепляются к основанию проксимальных фаланг и к сухожилиям длинного разгибателя пальцев. Первая межкостная мышца прикрепляется к медиальной стороне II пальца, три другие — соответственно к латеральным сторонам II—IV пальцев.

Функция: первая межкостная мышца отводит II палец от срединной линии стопы; остальные три мышцы (вторая — четвертая) отводят соответствующие (II—IV) пальцы в латеральную сторону (приближают к мизинцу); сгибают проксимальные фаланги II—IV пальцев.

Иннервация: n. plantáris laterális (S_I—S_{II}).

Кровоснабжение: árcus plantáris profúndus, aa. metatarsáles plantáres.

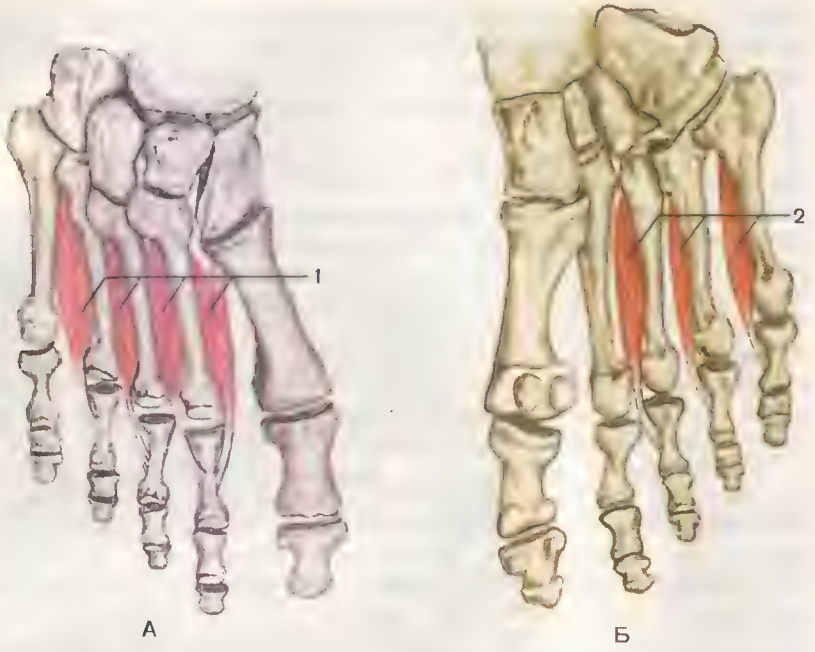

Рис. 172. Тыльные (А) и подошвенные (Б) межкостные мышцы.
1 — mm. interossei dorsales; 2 — mm. interossei plantares.

ФАСЦИИ, СИНОВИАЛЬНЫЕ СУМКИ И ВЛАГАЛИЩА СУХОЖИЛИЙ НИЖНЕЙ КОНЕЧНОСТИ

Часть мышц нижней конечности начинается на позвоночнике и тазовых костях. Поэтому покрывающие их фасции имеют тесные анатомо-топографические отношения с фасциями, выстилающими стенки брюшной полости и таза.

Поясничная фасция, *fáscia lumbális*, является частью внутрибрюшной фасции, прикрывает большую поясничную мышцу спереди, прикрепляясь со стороны медиального края мышцы к межпозвоночным дискам, выступающим краям тел позвонков и к верхней части крестца. С латеральной стороны, над подвздошным гребнем, она соединяется с фасцией, покрывающей квадратную мышцу поясницы. Утолщенный участок фасции, перекидывающийся от поперечного отростка II поясничного позвонка к телу I поясничного позвонка, формирует медиальную дугообразную связку диафрагмы. Книзу поясничная фасция продолжается в подвздошную фасцию.

Подвздошная фасция, *fáscia ilíaca*, прикрепляется к внутренней губе подвздошного гребня на всем ее протяжении и к дугообразной линии подвздошной кости, а также к подвздошно-

лобковому возвышению и к лобковому гребню, где в нее вплетаются пучки сухожилий мышцы.

Латерально фасция плотно сращена с задним краем паховой связки, переходя в поперечную фасцию. С медиальной стороны, перекидываясь от паховой связки к подвздошно-лобковому возвышению, фасция значительно утолщается, формируя подвздошно-гребенчатую дугу, *árcus iliopectíneus*, которая разделяет сосудистую и мышечную лакуны.

Соответственно соединению поясничной мышцы с подвздошной в единую подвздошно-поясничную мышцу покрывающие их фасции, прикрепляясь на костных поверхностях (позвоночник, тазовые кости), образуют для нее общее костно-фасциальное ложе.

Ягодичная фасция, *fáscia glútea* (BNA), начинается на дорсальной поверхности крестца и на наружной губе подвздошного гребня, покрывает снаружи большую ягодичную мышцу. Глубокий листок этой фасции отделяет большую ягодичную мышцу от средней и от мышцы, натягивающей широкую фасцию бедра. Вниз ягодичная фасция продолжается в широкую фасцию бедра.

Широкая фасция, *fáscia láta*, толстая, имеет сухожильное строение. В виде плотного футляра покрывает мышцы бедра со всех сторон. Проксимально прикрепляется к подвздошному гребню, паховой связке, лобковому симфизу и седалищной кости. На задней поверхности нижней конечности соединяется с ягодичной фасцией.

В верхней трети передней области бедра, в пределах бедренного треугольника, широкая фасция бедра состоит из *двух пластинок* — глубокой и поверхностной. Глубокая пластинка, покрывающая гребенчатую мышцу и дистальный отдел подвздошно-поясничной мышцы спереди, получила название подвздошно-гребенчатой фасции. По линии соприкосновения этих двух мышц видно углубление — подвздошно-гребенчатая борозда, в которой лежат бедренная артерия и бедренная вена.

Поверхностная пластинка широкой фасции тотчас ниже (дистальнее) паховой связки имеет овальный истонченный участок, получивший название подкожной щели, *hiátus saphénus* (овальная ямка, *fóssa ovális*, — BNA), через которую проходит большая подкожная вена ноги и впадает в бедренную вену (рис. 173). Подкожная щель закрыта **решетчатой фасцией**, *fáscia cribrósa*, с многочисленными отверстиями для сосудов и нервов. Латерально решетчатая фасция ограничена четко обозначенным утолщением широкой фасции — серповидным краем, *márgo falcifórmis*, верхний рог которого, *córnu supérius*, в виде заостренного в медиальном направлении выступа вклинивается между паховой связкой вверху и решетчатой фасцией внизу. Нижний рог, *córnu inférius*, серповидного края является частью поверхност

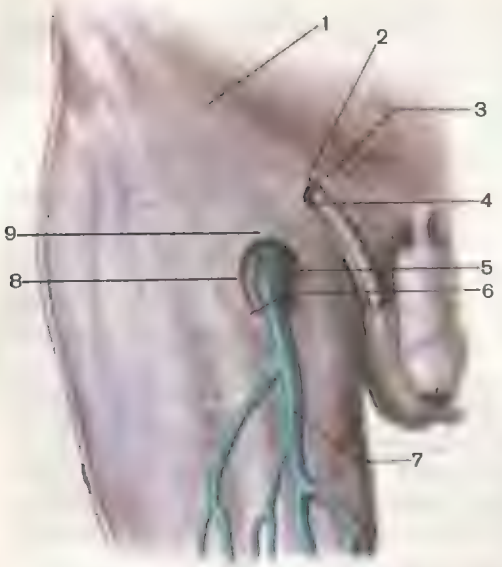

Рис. 173. Поверхностное паховое кольцо и подкожная щель.

1 — lig. inguinale; 2 — anulus inguinalis superficialis; 3 — crus mediale; 4 — crus laterale; 5 — hiatus saphenus; 6 — cornu inferius; 7 — v. saphena magna; 8 — margo falciformis; 9 — cornu superius.

ного листка широкой фасции и ограничивает решетчатую фасцию снизу.

От широкой фасции вглубь, к бедренной кости, отходят плотные пластинки, разграничивающие группы мышц бедра, — латеральная и медиальная межмышечные перегородки бедра. Они участвуют в формировании костно-фасциальных вместилищ для этих групп мышц (рис. 174).

Латеральная межмышечная перегородка бедра, *séptum intermusculáre fémoris laterále,* отделяющая четырехглавую мышцу бедра от задней группы мышц бедра, прикрепляется к латеральной губе шероховатой линии бедра.

Медиальная межмышечная перегородка бедра, *séptum intermusculáre fémoris mediále,* отделяет четырехглавую мышцу бедра от приводящих мышц, прикрепляется к медиальной губе шероховатой линии бедра. Иногда на бедре бывает выражена еще задняя межмышечная перегородка, отграничивающая мышцы медиальной группы от мышц задней группы.

Широкая фасция формирует фасциальные влагалища для напрягателя широкой фасции, портняжной мышцы и тонкой мышцы. Наибольшего развития она достигает на латеральной стороне бедра, где по строению напоминает апоневроз и образует подвздошно-большеберцовый тракт, *tráctus iliotibiális*. Последний выполняет роль сухожилия для мышцы — напрягателя широкой фасции и для части пучков большой ягодичной мышцы.

Книзу широкая фасция, покрывая коленный сустав спереди и с боков, переходит в фасцию голени; сзади она продолжается в подколенную фасцию, которая закрывает подколенную ямку.

Фасция голени, *fáscia crúris*, срастается с надкостницей переднего края и медиальной поверхности большеберцовой

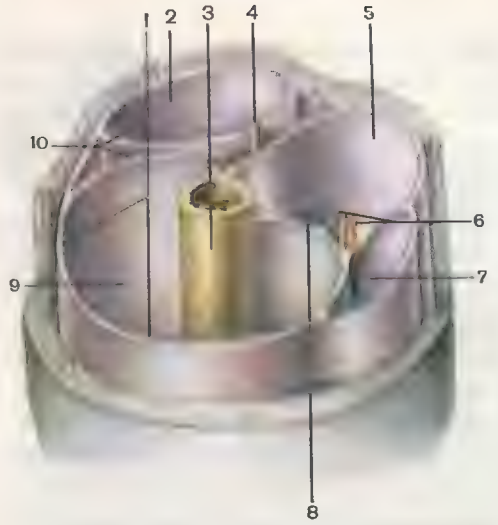

Рис. 174. Костно-фасциальные и фасциальные влагалища мышц нижней трети бедра; правого.

1 — fascia lata; 2 — костно-фасциальное влагалище сгибателей; 3 — os femoris; 4 — n. ischiadicus; 5 — костно-фасциальное влагалище приводящих мышц; 6 — a. et v. femoralis; 7 — фасциальное влагалище портняжной мышцы; 8 — septum intermusculare femoris mediale; 9 — костно-фасциальное влагалище разгибателей; 10 — septum intermusculare femoris laterale.

кости, охватывает снаружи переднюю, латеральную и заднюю группы мышц голени в виде плотного футляра, от которого отходят межмышечные перегородки.

С латеральной стороны голени от фасции голени отходят вглубь к малоберцовой кости две межмышечные перегородки. Передняя межмышечная перегородка голени, *séptum intermusculáre crúris antérius*, отделяет длинную и короткую малоберцовые мышцы от передней группы мышц. Задняя межмышечная перегородка голени, *séptum intermusculáre crúris postérius*, расположена между задней группой мышц и малоберцовыми мышцами. Соответственно расположению мышц задней группы в два слоя фасция разделена на *две пластинки* — глубокую и поверхностную. Глубокая пластинка отделяет трехглавую мышцу голени от длинных сгибателей пальцев стопы и задней большеберцовой мышцы.

На уровне оснований медиальной и латеральной лодыжек фасция голени усиливается поперечно идущими пучками фиброзных волокон и образует удерживатели сухожилий: верхний и нижний удерживатели (сухожилий) разгибателей, удерживатель сухожилий сгибателей, верхний и нижний удерживатели сухожилий малоберцовых мышц.

Верхний удерживатель сухожилий разгибателей, *retináculum musculórum extensórum supérius*, в виде поперечной ленты перебрасывается над сухожилиями разгибателей пальцев на уровне оснований медиальной и латеральной лодыжек между малоберцовой и большеберцовой костями.

Нижний удерживатель сухожилий разгибателей, *retináculum musculórum extensórum inférius*, располагается более дистально при переходе фасции на тыл стопы. Он начинается общей ножкой на латеральной поверхности пяточной кости, тотчас ниже верхушки латеральной лодыжки, перекидывается через сухожилия

разгибателей на месте перехода их на тыл стопы и разделяется на *две ножки* — верхнюю и нижнюю. Верхняя ножка отклоняется в проксимальном направлении и прикрепляется к передней поверхности медиальной лодыжки. Нижняя ножка проходит к медиальному краю стопы и прикрепляется к ладьевидной и медиальной клиновидной костям.

Со стороны внутренней поверхности нижнего удерживателя сухожилий разгибателей к костям стопы отходят перегородки, разграничивающие *три фиброзных канала*, в которых находятся синовиальные влагалища сухожилий разгибателей. Соответственно топографии сухожилий разгибателей в медиальном канале залегает **влагалище сухожилия передней большеберцовой мышцы**, *vagína téndinis musculi tibiális anterióris*; во втором канале, занимающем срединное положение, располагается **влагалище сухожилия длинного разгибателя большого пальца стопы**, *vagína téndinis musculi extensóris hállucis lóngi*. В третьем канале, расположенном наиболее латерально, залегает **влагалище сухожилий длинного разгибателя пальцев стопы**, *vagína téndinis musculi extensóris digitórum pédis lóngi* (рис. 175). Позади среднего канала выделяют четвертый, в котором проходят сосуды (тыльные артерия и вена стопы) и глубокий малоберцовый нерв.

Синовиальные влагалища имеют неодинаковую протяженность. Так, синовиальное влагалище сухожилия передней большеберцовой мышцы находится наиболее проксимально, простираясь от верхнего края верхнего удерживателя разгибателей до уровня верхушки медиальной лодыжки. Синовиальные влагалища сухожилий длинного разгибателя большого пальца стопы и длинного разгибателя пальцев стопы, выходя за дистальный край нижнего удерживателя разгибателей, продолжаются на тыле стопы до уровня основания плюсневых костей.

Позади медиальной лодыжки утолщение фасции голени формирует **удерживатель сухожилий сгибателей**, *retináculum musculórum flexórum (lig. laciniátum* — BNA), который перекидывается от медиальной лодыжки к медиальной поверхности пяточной кости (рис. 176). Отходящие от нее вглубь фиброзные пучки разграничивают пространство под удерживателем сухожилий сгибателей на *три костно-фиброзных канала*. В первом канале, расположенном непосредственно позади медиальной лодыжки, находится синовиальное **влагалище сухожилия задней большеберцовой мышцы**, *vagína téndinis musculi tibiális posterióris*. Кзади от него и несколько латеральнее располагается второй канал, содержащий синовиальное **влагалище сухожилий длинного сгибателя пальцев стопы**, *vagína téndinum musculi flexóris digitórum pédis lóngi*.

Еще более кзади залегает канал, содержащий синовиальное **влагалище длинного сгибателя большого пальца стопы**, *vagína téndinis musculi flexóris hállucis lóngi*. В более поверхностно расположенном фиброзном канале проходят задние большеберцовые артерия и вены вместе с большеберцовым нервом.

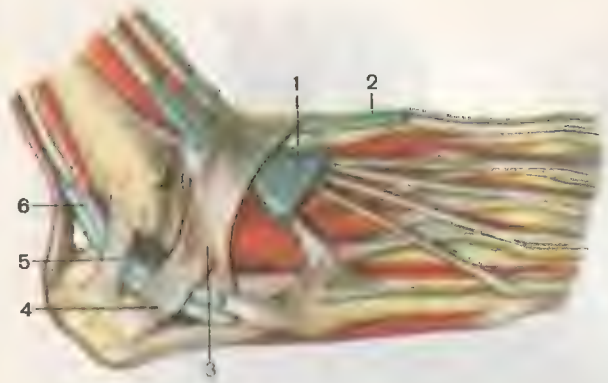

Рис. 175. Синовиальные влагалища сухожилий разгибателей пальцев стопы и малоберцовых мышц; вид с переднелатеральной стороны.

1 — vag. tendinis m. extensoris digitorum pedis longi; 2 — vag. tendinis m. extensoris hallucis longi; 3 — retinaculum musculorum extensorum inferius; 4 — retinaculum musculorum peroneorum inferius; 5 — retinaculum musculorum peroneorum superius; 6 — vag. synovialis mm. peroneorum communis.

С латеральной стороны от голеностопного сустава, позади и книзу от латеральной лодыжки, фасция голени образует два удерживателя для сухожилий малоберцовых мышц. Один из них располагается более проксимально — это **верхний удерживатель сухожилий малоберцовых мышц**, *retináculum musculórum peroneórum (fibulárium) supérius*, представленный плотными фиброзными пучками, перебрасывающимися над сухожилиями обеих малоберцовых мышц от латеральной лодыжки к пяточной кости. Под ним находится **общее синовиальное влагалище малоберцовых мышц**, *vagína musculorum peroneórum (fibulárium) commúnis* (см. рис. 175). Несколько дистальнее, на латеральной поверхности пяточной кости, проходит **нижний удерживатель сухожилий малоберцовых мышц**, *retináculum musculórum peroneórum (fibulárium) inférius*, под которым общее синовиальное влагалище малоберцовых мышц раздваивается и продолжается раздельно по ходу сухожилий этих мышц. Синовиальное влагалище сухожилия короткой малоберцовой мышцы заканчивается тут же, по выходе из-под переднего края нижнего удерживателя сухожилий малоберцовых мышц, тогда как синовиальное влагалище сухожилия длинной малоберцовой мышцы продолжается на подошвенную сторону пяточной кости. Кроме того, на подошве стопы имеется самостоятельное **подошвенное влагалище сухожилия длинной малоберцовой мышцы**, *vagína téndinis músculi perónei (fibuláris) lóngi plantáris*, которое охватывает сухожилие этой мышцы на протяжении от борозды на кубовидной кости до места его прикрепления к основаниям первых двух плюсневых костей и к медиальной клиновидной кости.

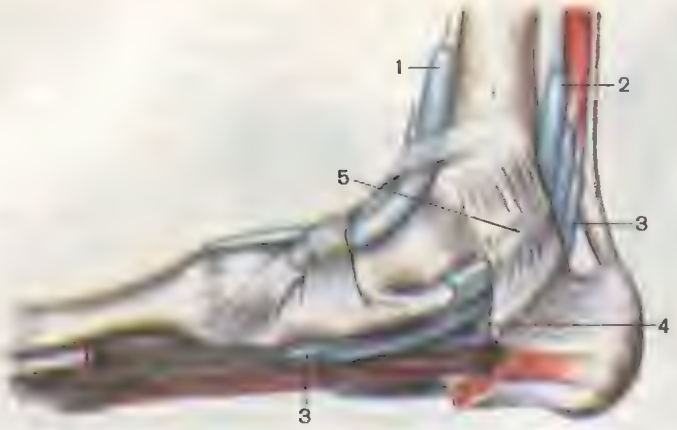

Рис. 176. Синовиальные влагалища сухожилий сгибателей пальцев стопы и большеберцовых мышц; вид с медиальной стороны.

1 — vag. tendinis m. tibialis anterioris; 2 — vag. synovialis tendinis m. tibialis posterioris; 3 — vag. synovialis tendinis m. flexoris hallucis longi; 4 — vag. tendinis m. flexoris digitorum pedis longi; 5 — retinaculum musculorum flexorum

Четыре сухожилия длинного сгибателя пальцев и сухожилие длинного сгибателя большого пальца стопы на протяжении от головок плюсневых костей до дистальных фаланг заключены также в синовиальные **влагалища сухожилий пальцев стопы**, *vagínae téndinum digitórum pédis*, которые располагаются внутри фиброзных влагалищ пальцев стопы.

Тыльная фасция стопы, *fáscia dorsális pédis*, развита слабо. Дистально от удерживателей сухожилий разгибателей она имеет вид тонкой пластинки, которая усилена поперечными фиброзными пучками на уровне середины I плюсневой кости. Глубокая пластинка тыльной фасции стопы (межкостная фасция) покрывает тыльные межкостные мышцы, плотно срастаясь с надкостницей плюсневых костей.

Между поверхностной и глубокой пластинками тыльной фасции стопы располагаются сухожилия длинных и коротких разгибателей пальцев стопы, а также сосуды и нервы.

Подошвенный апоневроз, *aponeurósis plantáris* (рис. 177), представляет собой толстую фиброзную пластинку, имеющую строение широкого сухожилия, располагается непосредственно под кожей стопы. Продольные его пучки начинаются от пяточной кости, формируя плоскую пластинку толщиной до 2 мм. В дистальной половине подошвы стопы, на уровне плюсневых костей, подошвенный апоневроз имеет меньшую толщину и расширяется, расщепляясь на пять плоских пучков, которые достигают пальцев и вплетаются в стенки их фиброзных влагалищ. Продольные пучки апоневроза укреплены поперечно и дугообразно идущими волокнами. На уровне головок плюсневых костей поперечные пучки, *fasciculi transvérsi*, формируют **поверхностную поперечную связку плюсны**, *lig. metatársale transversum superficiále*. В боковых отделах стопы, где расположены короткие мышцы большого пальца стопы и мизинца, апоневроз имеет меньшую толщину.

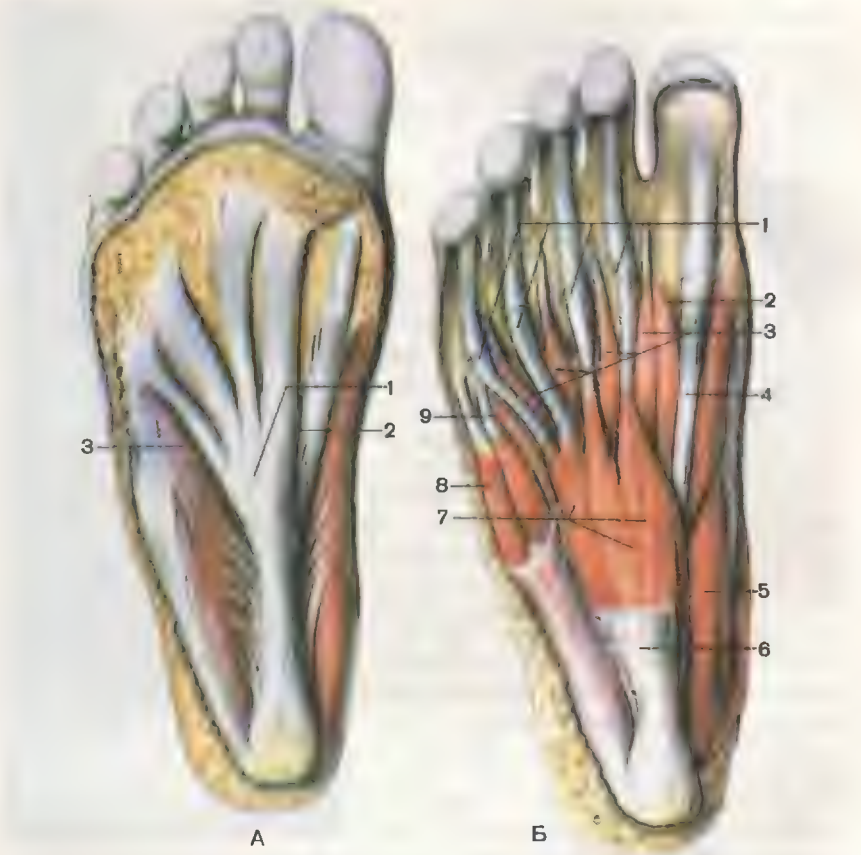

Рис. 177. Подошвенный апоневроз (А) и поверхностные мышцы (Б) подошвы стопы, правой.

А: 1 — aponeurosis plantaris; 2 — sul. plantaris medialis; 3 — sul. plantaris lateralis. Б: 1 — tendines m. flexoris digitorum brevis; 2 — m. flexor hallucis brevis; 3 — mm. lumbricales; 4 — tendo m. flexoris hallucis longi; 5 — m. abductor hallucis; 6 — aponeurosis plantaris (отрезан); 7 — m. flexor digitorum brevis; 8 — m. abductor bigiti minimi; 9 — m. flexor digiti minimi.

Почти на всем протяжении подошвенный апоневроз плотно сращен с нижней поверхностью короткого сгибателя пальцев. От его верхней стороны, обращенной к мышцам подошвы, отходят сагиттально ориентированные межмышечные перегородки, которые отделяют среднюю группу мышц от боковых: мышц большого пальца стопы и от мышц мизинца. Множество вертикальных

коротких фиброзных пучков отходит от нижней поверхности подошвенного апоневроза и вплетается в кожу стопы, прочно фиксируя ее. Глубокая пластинка — межкостная подошвенная фасция — покрывает подошвенные межкостные мышцы со стороны подошвы.

ТОПОГРАФИЯ НИЖНЕЙ КОНЕЧНОСТИ

Мышцы, их сухожилия, фасции и кости на нижней конечности создают ее рельеф (рис. 178) и ограничивают различные отверстия, каналы, ямки, борозды, знание которых имеет важное прикладное значение, так как в них находятся кровеносные и лимфатические сосуды, нервы, залегают лимфатические узлы. Кроме того, межфасциальные промежутки, фиброзные и синовиальные влагалища, каналы могут служить путями распространения воспалительных процессов от очага первичной локализации, местом образования грыж и т. д.

В области большого седалищного отверстия имеются два отверстия, через которые из полости таза выходят крупные сосуды и нервы и направляются в ягодичную область и к свободной части нижней конечности. Эти отверстия образовались в результате того, что грушевидная мышца, проходя через большое седалищное отверстие, не занимает его полностью. Одно из указанных отверстий находится над мышцей и получило название **надгрушевидного отверстия,** а другое, расположенное под мышцей, — **подгрушевидного отверстия.**

Запирательный канал, *canális obturatórius,* располагается у верхнего края одноименного отверстия. Этот канал образован запирательной бороздой лобковой кости и верхним краем внутренней запирательной мышцы. Длина канала 2,0—2,5 см. Наружное отверстие канала скрыто под гребенчатой мышцей. Через канал выходят запирательные сосуды и нерв из полости таза к приводящим мышцам бедра.

Позади паховой связки находятся мышечная и сосудистая лакуны (рис. 179), которые разделяются **подвздошно-гребенчатой дугой,** *árcus iliopectíneus.* Дуга перекидывается от паховой связки к подвздошно-лобковому возвышению. **Мышечная лакуна,** *lacúna musculórum,* расположена латерально от этой дуги, ограничена спереди и сверху паховой связкой, сзади — подвздошной костью, с медиальной стороны — подвздошно-гребенчатой дугой. Через мышечную лакуну из полости большого таза в переднюю область бедра выходит подвздошно-поясничная мышца вместе с бедренным нервом. **Сосудистая лакуна,** *lacúna vasórum,* располагается медиально от подвздошно-гребенчатой дуги; спереди и сверху ее ограничивает паховая связка, сзади и снизу — гребенчатая связка, с латеральной стороны — подвздошно-гребенчатая дуга, а с медиальной — лакунарная связка. Через сосудистую лакуну проходят бедренные артерия и вена, лимфатические сосуды.

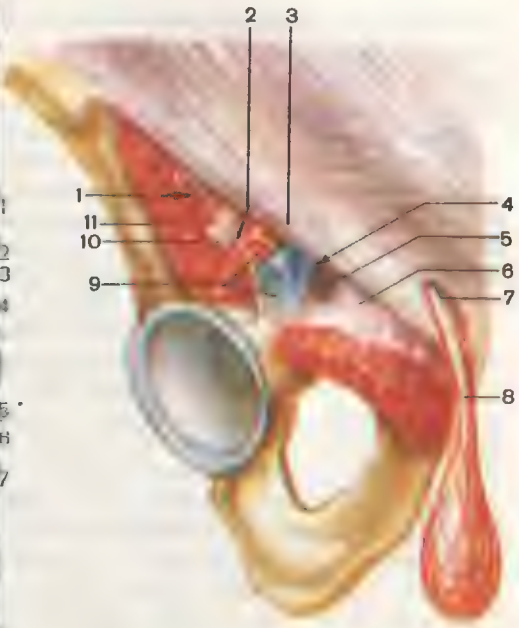

Рис. 179. Мышечная и сосудистая лакуны, поверхностное паховое кольцо; правая сторона.

1 — lacuna musculorum; 2 — arcus iliopectineus; 3 — lig. inguinale; 4 — lacuna vasorum; 5 — anulus femoralis; 6 — lig. lacunare; 7 — anulus inguinalis superficialis; 8 — funiculus spermaticus; 9 — a. et v. femorales; 10 — n. femoralis; 11 — m. iliopsoas.

Рис. 178. Рельеф мышц латеральной поверхности нижней конечности, левой.

1 — m. vastus lateralis; 2 — m. rectus femoris; 3 — tr. iliotibialis; 4 — patella; 5 — m. tibialis anterior; 6 — m. gastrocnemius; 7 — m. soleus; 8 — tendo mm. peroneorum; 9 — tendo calcaneus; 10 — malleolus lateralis.

На передней поверхности бедра выделяют **бедренный треугольник,** *trigónum femorále* (треугольник Скарпы), ограниченный вверху паховой связкой, с латеральной стороны — портняжной мышцей, медиально — длинной приводящей мышцей. В пределах бедренного треугольника, под поверхностным листком широкой фасции бедра, видна хорошо выраженная подвздошно-гребенчатая борозда (ямка), ограниченная с медиальной стороны гребенчатой, а с латеральной — подвздошно-поясничной мышцами, покрытыми подвздошно-гребенчатой фасцией (глубокая пластинка широкой фасции бедра). В дистальном направлении указанная борозда продолжается в так называемую бедрен

ную борозду, с медиальной стороны ее ограничивают длинная и большая приводящие мышцы, а с латеральной стороны — медиальная широкая мышца бедра. Внизу, у вершины бедренного треугольника, бедренная борозда переходит в приводящий канал, входное отверстие которого скрыто под портняжной мышцей.

Бедренный канал, *canális femorális,* образуется в области бедренного треугольника при развитии бедренной грыжи. Это короткий участок медиально от бедренной вены, он простирается от бедренного (внутреннего) кольца этого канала до подкожной щели, которая при наличии грыжи становится наружным отверстием канала.

Внутреннее бедренное кольцо, *ánulus femorális,* находится в медиальной части сосудистой лакуны. Оно ограничено спереди паховой связкой, сзади — гребенчатой связкой, медиально — лакунарной связкой, латерально — бедренной веной. Со стороны брюшной полости бедренное кольцо закрыто участком разрыхленной поперечной фасции живота — бедренной перегородкой, *séptum femorále.* У бедренного канала выделяют *три стенки:* переднюю, латеральную и заднюю. Передней стенкой канала являются паховая связка и сращенный с нею верхний рог серповидного края широкой фасции бедра. Латеральную стенку образует бедренная вена, а заднюю — глубокая пластинка широкой фасции, покрывающая гребенчатую мышцу.

Приводящий канал, *canális adductórius* (бедренно-подколенный, или Гунтеров канал), соединяет переднюю область бедра с подколенной ямкой. Медиальной стенкой этого канала является большая приводящая мышца, латеральной — медиальная широкая мышца бедра, передней — фиброзная пластинка, перекидывающаяся между указанными мышцами. Канал имеет три отверстия. Первое — входное, которое является как бы продолжением бедренной борозды. Второе, нижнее, — выходное отверстие приводящего канала, получившее название сухожильной щели (большой приводящей мышцы). Выходное отверстие находится на задней поверхности бедра, в подколенной ямке, между пучками сухожилия большой приводящей мышцы, которые прикрепляются к нижнему отрезку внутренней губы шероховатой линии бедра и к медиальному надмыщелку. Третье (переднее) отверстие приводящего канала расположено в фиброзной пластинке. В приводящем канале проходят бедренные артерия и вена и подкожный нерв.

Подколенная ямка, *fóssa poplítea,* занимает заднюю область колена, имеет форму ромба. Верхний угол подколенной ямки с латеральной стороны ограничен двуглавой мышцей бедра, с медиальной — полуперепончатой мышцей. Нижний угол находится между медиальной и латеральной головками икроножной мышцы. Дном подколенной ямки служат подколенная поверхность бедренной кости и задняя поверхность коленного сустава.

В подколенной ямке, заполненной жировой тканью, проходят

нервы, кровеносные и лимфатические сосуды, залегают лимфатические узлы.

Голеноподколенный канал, *canális cruropoplíteus* (BNA) (канал Грубера), располагается в задней области голени между поверхностными и глубокими мышцами. Простирается от нижней границы подколенной ямки до медиального края начала пяточного (ахиллова) сухожилия. Переднюю стенку канала в пределах верхних двух третей образует задняя большеберцовая мышца, ниже — длинный сгибатель большого пальца стопы. Задней стенкой канала является передняя поверхность камбаловидной мышцы. Голеноподколенный канал имеет *три отверстия:* верхнее (входное), переднее и нижнее (выходное). Верхнее отверстие ограничено спереди подколенной мышцей, сзади — сухожильной дугой камбаловидной мышцы. Переднее отверстие находится в проксимальной части межкостной перепонки голени. Нижнее отверстие располагается в дистальной трети голени, где камбаловидная мышца переходит в сухожилие. В этом канале залегают задние большеберцовые артерия, вены, большеберцовый нерв.

В средней трети голени от голеноподколенного канала в латеральном направлении отделяется нижний мышечно-малоберцовый канал, стенками которого служат задняя поверхность малоберцовой кости спереди и длинный сгибатель большого пальца стопы сзади. В этом канале проходят малоберцовые артерия и вены.

Верхний мышечно-малоберцовый канал является самостоятельным каналом на голени и находится в верхней ее трети, между латеральной поверхностью малоберцовой кости и начинающейся от нее и от большеберцовой кости длинной малоберцовой мышцей. В этом канале проходит поверхностный малоберцовый нерв.

На подошве стопы соответственно ходу подошвенных сосудов и нервов выделяются латеральная и медиальная подошвенные борозды. Они располагаются по сторонам от короткого сгибателя пальцев. Медиальная подошвенная борозда проходит между медиальным краем короткого сгибателя пальцев и латеральным краем мышцы, отводящей большой палец стопы, а латеральная подошвенная борозда — между латеральным краем короткого сгибателя пальцев и мышцей, отводящей мизинец. Указанные борозды соответствуют месту расположения медиальной и латеральной межмышечных перегородок подошвы стопы.

Вопросы для повторения

1. На какие группы подразделяются мышцы таза?
2. Где находятся сосудистая и мышечная лакуны? Чем они ограничены и что содержат?
3. Назовите стенки бедренного канала. Чем образованы его глубокое и поверхностное кольцо?
4. Назовите стенки и содержимое приводящего канала. Где он находится?

5. Где располагается голеноподколенный канал? Чем он ограничен и что в нем находится?
6. Где располагаются и чем ограничены верхний и нижний мышечно-малоберцовые каналы? Что они содержат?
7. Перечислите синовиальные влагалища сухожилий разгибателей и сгибателей пальцев стопы. Где они расположены?
8. Назовите пассивные и активные затяжки сводов (продольного и поперечного) стопы.

ОБЗОР ДВИЖЕНИЙ В СУСТАВАХ ТУЛОВИЩА И КОНЕЧНОСТЕЙ

Движения позвоночного столба. Соединения позвоночника (дугоотростчатые суставы, межпозвоночные диски) обеспечивают общий размах движений при сгибании и разгибании 170—245°.

Мышцы, разгибающие позвоночник: m. eréctor spinae (m. iliocostális, m. longíssimus, m. spinális); m. transversospinális (m. semispinális, mm. multífidi et rotatóres). В верхней части туловища: m. trapézius, mm. splénius cápitis et cérvicis.

Мышцы, сгибающие позвоночник (наклоняющие туловище вперед): mm. récti abdóminis, mm. obliqui abdóminis (extérni et intérni), mm. scaléni (anterior, medius, posterior), mm. lóngi cólli, mm. sternocleidomastoídei. Сгибание позвоночника вправо и влево (из исходного вертикального положения) во фронтальной плоскости происходит при одновременном сокращении мышц — сгибателей и разгибателей туловища, а также квадратной мышцы поясницы соответствующей стороны. Амплитуда этого движения в среднем 55°.

Мышцы, осуществляющие вращение (скручивание, tórsio) *позвоночника вокруг вертикальной оси* (при стоянии — на 90°, сидя — на 54°): m. transversospinális, m. obliquus extérnus abdóminis, mm. scaléni соответствующей стороны, m. obliquus intérnus abdóminis et mm. splénii cápitis et cérvicis противоположной стороны.

Движения ребер (реберно-позвоночные и грудино-реберные суставы). Амплитуда движений грудной клетки: в фазе вдоха при поднимании передних концов ребер грудная клетка смещается вверх на 1 см; грудина выдвигается вперед на 5 см; окружность груди увеличивается на 10 см.

В *акте вдоха* участвуют следующие мышцы: mm. intercostáles extérni, mm. levatóres costárum, mm. serráti posterióres superióres, mm. scaléni.

В *акте выдоха* участвуют мышцы груди: m. transvérsus thorácis, mm. intercostáles intérni, mm. serráti posterióres inferióres, мышцы живота: mm. récti abdóminis, mm. obliqui extérni et intérni abdóminis, mm. transvérsi abdóminis.

Движения головы. *Мышцы, производящие движения в атлантозатылочном суставе:*

разгибание (отклонение головы кзади): mm. trapézii, mm. sternocleidomastoídei, mm. splénii cápitis, mm. semispinális cápitis, mm. longíssimi cápitis, m. récti cápitis posterióres majóres et minóres, mm. obliqui cápitis superióres;

наклон головы в сторону происходит при одновременном сокращении мышц-разгибателей и мышц-сгибателей соответствующей стороны;

вращательные движения (повороты) головы вместе с атлантом вправо и влево (в срединном и латеральных атлантоосевых суставах) вокруг зуба осевого позвонка: mm. splénii cápitis, mm. longíssimi cápitis, mm. obliqui cápitis inferióres своей стороны и m. sternocleidomastoídeus противоположной стороны.

Мышцы, осуществляющие движения нижней челюсти в височно-нижнечелюстных суставах:

поднимание нижней челюсти: mm. temporáles, mm. masséter, mm. pterigoídei mediáles;

опускание нижней челюсти: mm. digástrici, mm. geniohyoídei, mm. mylohyoídei, mm. infrahyoídei;

движение нижней челюсти вперед: mm. digástrici, mm. geniohyoídei;

движение нижней челюсти (выдвинутой вперед) назад: m. temporális (задние пучки);

движение нижней челюсти в сторону: m. pterigoídeus laterális (противоположной стороны).

Движения верхней конечности. *Движение лопатки и ключицы в грудино-ключичном и акромиально-ключичном суставах:*

поднимание лопатки и ключицы: m. levátor scápulae, mm. rhomboídei, m. sternocleidomactoídeus, m. trapézius (верхние пучки);

опускание лопатки и ключицы: нижние пучки m. trapézius, m. serrátus antérior, а также m. pectorális minor, m. subclávius;

движение лопатки вперед и в латеральную сторону: m. serrátus antérior, m. pectorális minor, m. pectorális májor (через плечевую кость);

движение лопатки кзади и в медиальную сторону (к позвоночнику): mm. rhomboídei, m. trapézius, m. latissimus dorsi (через плечевую кость);

вращение лопатки вокруг саггитальной оси: *поворот нижним углом кнаружи* — m. serrátus antérior (нижние зубцы), m. trapézius (верхние пучки); *поворот лопатки нижним углом медиально* (к позвоночнику): m. romboídei, m. pectorális minor.

Движения плеча в плечевом суставе (сгибание — разгибание 120°, отведение — приведение 100°, поворот вокруг продольной оси 135°):

отведение: m. deltoídeus, m. supraspinátus;

приведение: m. pectorális májor, m. latissimus dórsi, m. subscapuláris, m. infraspinátus;

сгибание: m. deltoideus (передние пучки), m. pectoralis major, m. biceps brachii, m. coracobrachialis;

разгибание: m. deltoideus (задние пучки), m. triceps brachii (длинная головка), m. latissimus dorsi, m. teres major, m. infraspinatus;

вращение внутрь: m. deltoideus (передние пучки), m. pectoralis major, m. latissimus dorsi, m. teres major, m. subscapularis;

вращение кнаружи: m. deltoideus (задние пучки), m. teres minor, m. infraspinatus.

Движения предплечья в локтевом суставе [сгибание — разгибание 140°, поворот луча вместе с кистью вокруг продольной оси предплечья (пронация и супинация) — 130°]:

сгибание: mm. brachialis, m. bieps brachii, m. pronator teres;

разгибание: m. triceps brachii, m. anconeus;

вращение внутрь (пронация): m. pronator teres, m. pronator quadratus;

вращение кнаружи (супинация): m. supinator, m. biceps brachii.

Движение кисти в лучезапястном, межзапястном и среднезапястном суставах (сгибание — разгибание около 150°, отведение — приведение 80°):

сгибание: m. flexor carpi ulnaris, m. flexor carpi radialis, m. flexor digitorum superficialis, m. flexor digitorum profundus, m. flexor pollicis longus, m. palmares longus;

разгибание: mm. extensores carpi radialis longus et brevis, m. extensor carpi ulnaris, m. extensor digitorum, mm. extensores pollicis longus et brevis, m. extensor digiti minimi;

отведение: одновременное сокращение m. flexor carpi radialis, m. extensor carpi radialis longus, m. extensor carpi radialis brevis;

приведение: одновременное сокращение m. flexor carpi ulnaris, m. extensor carpi ulnaris.

Мышцы, выполняющие движение большого пальца кисти в первом запястно-пястном суставе:

противопоставление: m. opponens pollicis;

сгибание: m. flexor pollicis longus, m. flexor pollicis brevis;

разгибание: m. extensor pollicis longus, m. extensor pollicis brevis;

отведение: m. abductor pollicis longus, m. abductor pollicis brevis;

приведение: m. adductor pollicis.

Движения указательного пальца: разгибание — m. extensor indicis.

Движения мизинца: разгибание — m. extensor digiti minimi.

Движения II—V пальцев кисти:

сгибание: m. flexor digitorum superficialis, m. flexor digitorum (проксимальные фаланги этих пальцев сгибают также mm. interossei, mm. lumbricales);

разгибание: m. extensor digitorum;

приведение к среднему пальцу: mm. interossei palmares;

отведение от среднего пальца: mm. interossei dorsales.

Движения нижней конечности. *Движения в тазобедренном суставе* (сгибание — разгибание бедра 80° при выпрямленной нижней конечности, 120° — при положении голени, согнутой в коленном суставе; отведение — приведение 70—75°; поворот вокруг продольной оси 55°):

сгибание бедра: mm. iliopsoas, m. rectus femoris, m. sartorius, m. tensor fasciae latae, m. pectineus;

разгибание бедра: m. gluteus maximus, m. biceps femoris, m. semimembranosus, m. semitendinosus;

приведение бедра (adductio): m. adductor magnus, m. adductor longus, m. adductor brevis, m. pectineus, m. gracilis;

отведение бедра (abductio): m. gluteus medius, m. gluteus minimus;

вращение бедра внутрь: m. gluteus medius (передние пучки), m. gluteus minimus, m. tensor fasciae latae;

вращение бедра кнаружи: m. gluteus maximus, m. gluteus medius (задние пучки), m. gluteus minimus, m. sartorius, m. iliopsoas, m. quadratus femoris, mm. obturatorius externus et internus.

Движения в коленном суставе [сгибание — разгибание голени 135° (разгибание 3°), поворот вокруг продольной оси 10°]:

сгибание: m. bicipitis femoris, m. semimembranosus, m. semitendinosus, m. popliteus et m. gastrocnemius;

вращение внутрь (при согнутом колене): m. semimembranosus, m. semitendinosus, m. sartorius, m. gracilis, m. popliteus, m. gastrocnemius (медиальная головка);

вращение наружу: m. biceps femoris, m. gastrocnemius (латеральная головка).

Суставы стопы (голеностопный и таранно-пяточно-ладьевидный) [сгибание — разгибание 59°, отведение — приведение 17°; поворот (пронация — супинация) — 22°]:

сгибание: m. triceps surae, m. flexor digitorum longus, m. tibialis posterior, m. flexor hallucis longus;

разгибание: m. tibialis anterior, m. extensor hallucis longus, m. extensor digitorum longus;

приведение стопы: m. tibialis anterior, m. tibialis posterior;

отведение: mm. peronei longus, peronei brevis;

вращение стопы внутрь: m. peroneus longus, m. peroneus brevis;

вращение стопы кнаружи: m. tibialis anterior,

m. tibiális postérior, m. fléxor digitórum lóngus, m. fléxor hállucis brévis.

Движения большого пальца:

сгибание: m. fléxor hállucis lóngus, m. fléxor hállucis brévis;

разгибание: m. exténsor hállucis lóngus, m. exténsor hállucis brévis;

приведение большого пальца: m. addúctor hállucis;

отведение большого пальца: m. addúctor hállucis.

Движения II—V *пальцев:*

сгибание: m. fléxor digitórum lóngus, m. fléxor digitórum brévis;

разгибание: m. exténsor digitórum lóngus, m. exténsor digitórum brévis.

ЭЛЕМЕНТЫ СТАТИКИ И ДИНАМИКИ ТЕЛА ЧЕЛОВЕКА

Вертикальное положение тела человека в пространстве, перемещение его по поверхности, различные виды движений (ходьба, бег, прыжки) сложились в процессе длительной эволюции вместе со становлением человека как вида. В процессе антропогенеза, в связи с переходом предков человека к наземным условиям существования, а затем и к перемещению на двух нижних конечностях (задних) весь организм, отдельные его части, органы, включая и опорно-двигательный аппарат, претерпели чрезвычайно сложные изменения.

Прямохождение — первооснова главных приспособительных изменений антропогенеза — освободило верхнюю конечность от опорно-двигательной функции. Верхняя конечность превратилась в орган труда — руку, она могла совершенствоваться в дальнейшем в ловкости движений. Рука, таким образом, является не только органом труда, она также и продукт его. Эти изменения как результат качественно новой функции отразились на строении всех составных частей пояса и свободной части верхней конечности. Плечевой пояс служит не только опорой свободной верхней конечности. Он также значительно увеличивает ее подвижность. Благодаря тому, что лопатка соединяется со скелетом туловища главным образом при помощи мышц, она приобретает большую свободу движений. Лопатка участвует во всех движениях, которые совершает ключица. Кроме того, лопатка может свободно перемещаться независимо от ключицы. В многоосном шаровидном плечевом суставе, который почти со всех сторон окружен мышцами, анатомические особенности строения позволяют производить движения по большим дугам во всех плоскостях. Особенно заметно отразилась специализация функ-

ции на строении кисти. Благодаря развитию длинных, очень подвижных пальцев, в первую очередь большого пальца, который противопоставляется остальным, кисть превратилась в сложный орган, выполняющий тонкие, дифференцированные действия.

Нижняя конечность, приняв на себя всю тяжесть тела, приспособилась исключительно к опорно-двигательной деятельности. Вертикальное положение тела в пространстве, прямохождение отразились на строении и функциях и пояса (таза), и свободной части нижней конечности. Пояс нижней конечности (тазовый пояс) как прочная арочная конструкция, приспособился к передаче тяжести туловища, головы, верхних конечностей на головки бедренных костей. Установившийся в процессе антропогенеза наклон таза в 45—65° способствует перенесению на свободные нижние конечности тяжести тела в наиболее благоприятных для вертикального положения тела биомеханических условиях. Стопа приобрела сводчатое строение, что увеличило ее прочность противостоять тяжести тела и выполнять роль гибкого рычага в перемещении тела. Сильно развилась мускулатура нижней конечности, которая приспособилась к выполнению статических и динамических нагрузок. По сравнению с верхней конечностью мышцы нижней конечности имеют бóльшую массу, в них значительно больше плотной соединительной ткани.

Важным механическим моментом является то, что на нижней конечности мышцы имеют обширные поверхности опоры и приложения силы, прикрепляются сравнительно далеко от точки опоры рычага, на который действуют, но ближе к точке сопротивления. Неодинаковы также отношения групп мышц друг к другу на верхней и нижней конечностях: масса разгибателей нижней конечности относится к массе сгибателей как 3:1, а на верхней конечности это отношение выражается как 1:1,042. На нижней конечности больше развиты разгибатели, чем сгибатели. Это связано с тем, что разгибатели играют бóльшую роль в удержании тела в вертикальном положении и при передвижении в пространстве (ходьба, бег).

На руке сгибатели плеча, предплечья и кисти сосредоточены на передней стороне, поскольку работа, производимая руками, совершается впереди туловища. Хватательные движения производятся кистью также с участием сгибателей. Сравнение поворачивающих мышц (пронаторы, супинаторы) верхней и нижней конечностей, их отношение к остальным мышцам данной конечности также свидетельствуют о том, что на верхней конечности они развиты намного больше, чем на нижней. Масса пронаторов и супинаторов руки относится к остальным мышцам верхней конечности как 1:4,8. На нижней конечности отношение массы поворачивающих мышц к остальным 1:29,3.

Фасции, апоневрозы на нижней конечности в связи с большим проявлением силы при статических и динамических нагрузках развиты значительно больше, чем на верхней конечности. На нижней конечности имеются дополнительные механизмы, которые

способствуют удержанию тела в вертикальном положении и обеспечивают передвижение его в пространстве. Наряду с тем что пояс нижней конечности почти неподвижно соединен с крестцом и представляет естественную опору туловища, тенденции таза опрокинуться кзади на головках бедренных костей препятствует сильно развитая подвздошно-бедренная связка тазобедренного сустава. В разогнутом коленном суставе в поперечном направлении образуется ломаная линия вследствие изменения формы латерального и медиального менисков.

На уровне голеностопного сустава при стоянии увеличивается площадь соприкосновения между суставными поверхностями костей голени и таранной кости, так как медиальная и латеральная лодыжки охватывают передний, более широкий отдел блока таранной кости. Фронтальные оси голеностопных суставов устанавливаются друг к другу под углом, открытым кзади. Вместе с тем вертикаль тяжести тела обходит голеностопный сустав спереди, приводя как бы к ущемлению переднего, более широкого отрезка блока таранной кости между медиальной и латеральной лодыжками. Суставы верхней конечности (плечевой, локтевой, лучезапястный) таких тормозных механизмов не имеют. Глубоким изменениям в процессе антропогенеза подверглись кости, мышцы туловища, особенно осевого скелета — позвоночного столба, который является опорой для головы, верхних конечностей, органов грудной и брюшной полостей. В связи с прямохождением образовались изгибы позвоночника, развилась мощная дорсальная мускулатура. Кроме того, позвоночник практически неподвижно соединен в парном прочном крестцово-подвздошном сочленении с поясом нижних конечностей (с тазовым поясом), который в биомеханическом отношении служит распределителем тяжести туловища на головки бедренных костей. Наряду с изложенными анатомическими факторами — особенностями строения нижней конечности, туловища, выработанными в процессе антропогенеза для поддержания тела в вертикальном положении, обеспечения устойчивого равновесия и динамики, особое внимание должно быть уделено положению центра тяжести тела.

В живом организме положение центра тяжести изменяется в зависимости от перемещения подвижных его частей (движения конечностей, изменение положения головы, наклоны туловища, перемещение внутренних органов и др.).

Центр тяжести тела человека находится на уровне II крестцового позвонка; отвесная линия центра тяжести проходит на 5 см позади поперечной оси тазобедренных суставов (приблизительно на 2,6 см кзади от большого вертела) и на 3 см впереди от поперечной оси голеностопного сустава. Центр тяжести головы располагается немного кпереди от поперечной оси атлантозатылочного сустава. Общий центр тяжести головы и туловища находится на уровне середины переднего края X грудного позвонка.

С целью сохранения устойчивого равновесия тела человека

на плоскости необходимо, чтобы перпендикуляр, опущенный из центра тяжести, падал на площадь, занимаемую обеими ступнями. Тело стоит тем прочнее, чем шире площадь опоры и чем ниже расположен центр тяжести. Поэтому для всех случаев вертикального положения тела человека сохранение равновесия является главной задачей, так как в противном случае должно последовать падение. Однако, напрягая соответствующие мышцы, мы можем удержать тело в различных положениях (в известных пределах) даже тогда, когда проекция центра тяжести выведена за пределы площади опоры (сильный наклон туловища вперед, в стороны и т. д.). Вместе с тем стояние и передвижение человеческого тела нельзя считать устойчивым, при относительно длинных ногах человек имеет сравнительно небольшую площадь опоры. Поскольку центр тяжести тела человека расположен относительно высоко (на уровне II крестцового позвонка), а опорная площадь (площадь двух подошв и пространства между ними) незначительна, устойчивость тела очень невелика. Поэтому удержание тела в состоянии равновесия силой мышечных сокращений предотвращает его падение, и части тела (голова, туловище, конечности) удерживаются в надлежащем соотношении для каждого положения тела. Например, если при стоянии будет нарушено соотношение частей тела (вытягивание вперед рук, сгибание позвоночника и т. д.), то соответственно изменяются положение и равновесие других частей тела. Статистические и динамические моменты действия мускулатуры находятся в прямой связи с состоянием положения центра тяжести тела. Поскольку центр тяжести всего тела располагается на уровне II крестцового позвонка позади поперечной линии, соединяющей центры тазобедренных суставов, тенденции туловища (вместе с тазом) опрокинуться назад противостоят сильно развитые мышцы и связки, укрепляющие тазобедренные суставы. Так обеспечивается равновесие всей верхней части тела, покоящейся на ногах в вертикальном положении.

Тенденция тела упасть вперед при стоянии связана также с прохождением вертикали центра тяжести впереди (на 3—4 см) от поперечной оси голеностопных суставов. Падению противостоят действия мышц задней поверхности голени. Если отвесная линия центра тяжести переместится еще дальше кпереди — к пальцам, то сокращением задних мышц голени пятка приподнимается, отрывается от плоскости опоры и тогда отвесная линия центра тяжести перемещается вперед и опорой служат пальцы стопы.

Кроме опорной, нижние конечности выполняют локомоторную функцию, перемещая тело в пространстве. Например, при ходьбе тело человека совершает поступательное движение, попеременно опираясь то на одну, то на другую ногу; последние поочередно совершают маятникообразные движения. При ходьбе одна из нижних конечностей в определенный момент является опорной (задняя), другая — свободной (передняя). При каждом новом

шаге свободная нога становится опорной, а опорная выносится вперед и делается свободной.

Сокращения мышц нижней конечности при ходьбе заметно усиливают изогнутость подошвы стопы, увеличивают кривизну ее поперечного и продольного сводов. В этот же момент туловище несколько наклоняется вперед вместе с тазом на головках бедренных костей. Если первый шаг начат правой ногой, то правая пятка, затем середина подошвы и пальцы поднимаются над плоскостью опоры, правая нога сгибается в тазобедренном и коленном суставах и выносится вперед. Одновременно тазобедренный сустав этой стороны и туловище следуют вперед за свободной ногой. Эта (правая) нога энергичным сокращением четырехглавой мышцы бедра выпрямляется в коленном суставе, касается поверхности опоры и становится опорной. В этот момент другая (левая) нога (до начала момента задняя, или опорная) отрывается от плоскости опоры, выносится вперед, становясь передней, свободной ногой. Правая нога в это время остается позади в качестве опорной. Вместе с нижней конечностью передвигается и тело вперед и несколько вверх. Так обе конечности поочередно проделывают одни и те же движения в строго определенной последовательности, подпирая тело то с одной стороны, то с другой и толкая его вперед. Однако во время ходьбы не бывает момента, чтобы обе ноги были одновременно оторваны от поверхности земли (плоскости опоры). Передняя (свободная) конечность успевает всегда коснуться плоскости опоры пяткой раньше, чем задняя (опорная) нога полностью отделится от нее. Этим ходьба отличается от бега и прыжков. Вместе с тем при ходьбе существует момент, когда обе ноги одновременно касаются земли, причем опорная всей подошвой, а свободная — пальцами, перед тем как последние отделятся от земли. Чем быстрее ходьба, тем короче момент одновременного прикосновения обеих ног к плоскости опоры.

Прослеживая при ходьбе изменения положения центра тяжести, можно отметить движение всего тела вперед, вверх и в стороны в горизонтальной, фронтальной и сагиттальной плоскостях. Наибольшее смещение вперед происходит в горизонтальной плоскости. Смещение вверх и вниз составляет 3—4 см, а в стороны (боковые качания) — на 1—2 см. Характер и степень этих смещений подвержены значительным колебаниям и зависят от возраста, пола и индивидуальных особенностей. Совокупность этих факторов определяет индивидуальность походки, хотя последняя не есть нечто постоянное, так как может изменяться под влиянием тренировки. В среднем длина обычного спокойного шага 66 см и по времени занимает 0,6 с.

При ускорении ходьбы момент одновременного касания почвы обеими ногами выпадает, шаг переходит в бег. Поэтому бег отличается от ходьбы тем, что при нем имеют место только попеременная опора и касание площади опоры то одной, то другой ногой.

Вопросы для повторения

1. Назовите основные анатомические и функциональные различия мышц верхней и нижней конечностей, приобретенные в связи с прямохождением.
2. Где располагается центр тяжести тела человека? Его роль в поддержании устойчивого равновесия.
3. С какой стороны должна располагаться вертикаль силы тяжести относительно поперечной оси тазобедренного, коленного, голеностопного суставов (для поддержания вертикального положения тела)?
4. В какой последовательности происходит смена опорной и свободной ноги при ходьбе? Чем отличается бег от ходьбы?

ВОЗРАСТНАЯ АНАТОМИЯ МЫШЦ

У новорожденного скелетные мышцы развиты сравнительно хорошо и составляют 20—22 % от общей массы тела. В возрасте 1—2 лет масса мышц уменьшается до 16,6 %. В 6 лет в связи с высокой двигательной активностью ребенка масса скелетных мышц достигает 21,7 % и в дальнейшем продолжает увеличиваться. У женщин масса мышц равна 33 % от общей массы тела, а у мужчин — 36 %.

У новорожденного мышечные волокна в пучках лежат рыхло, толщина их небольшая: как правило, от 4 до 22 мкм. В дальнейшем рост мышц происходит неравномерно в зависимости от функциональной активности мышцы или группы мышц. В первые годы жизни ребенка быстро растут мышцы верхней и нижней конечностей. В период от 2 до 4 лет отмечается усиленный рост длинных мышц спины и большой ягодичной мышцы. Мышцы, обеспечивающие вертикальное положение тела (в статике и передвижении), интенсивно растут после 7 лет, особенно у подростков 12—16 лет.

Поперечные размеры мышечных волокон после 18—20 лет достигают 20—90 мкм. У людей 60—70 лет мышцы частично атрофируются, сила их заметно уменьшается.

Фасции у новорожденного слабо выражены, они тонкие, рыхлые, от мышц отделяются легко. Формирование фасций начинается с первых месяцев жизни ребенка и взаимосвязано с функциональной активностью мышц.

Мышцы головы, в том числе мимические, у новорожденного тонкие, слабые. Лобное и затылочное брюшки затылочно-лобной мышцы выражены сравнительно хорошо, хотя сухожильный шлем развит слабо и рыхло соединен с надкостницей костей крыши черепа, что благоприятствует образованию гематом при родовых травмах. Слабо развиты у новорожденного жевательные мышцы. В период прорезывания молочных зубов (особенно коренных) они становятся толще и сильнее. В этот период наблюдаются сравнительно большие скопления жировой ткани между поверхностными и глубокими листками височной фасции над скуловой дугой, между височной фасцией и височной мышцей, между последней и надкостницей, а также кнаружи от щечной

мышцы (жировое тело щеки), что придает характерные для новорожденного и детей первых лет жизни округлые очертания лицу.

Мышцы шеи у новорожденного тонкие. Окончательного развития достигают к 20—25 годам. У новорожденного и детей до 2—3 лет треугольники шеи находятся несколько выше, чем у взрослого. Характерное для взрослых людей положение занимают после 15 лет.

Пластинки шейной фасции у новорожденного очень тонкие, рыхлой соединительной ткани в межфасциальных пространствах мало. Количество ее заметно возрастает к 6—7 годам и периоду половой зрелости, а с 20 до 40 лет изменяется мало, после 70 лет резко уменьшается.

Из **мышц груди** наиболее ярко выражены возрастные особенности диафрагмы. У новорожденного и детей до 5 лет она расположена высоко, что связано с горизонтальным положением ребер. Купол диафрагмы у новорожденного более выпуклый, сухожильный центр занимает относительно малую площадь. По мере расправления легких в процессе дыхания выпуклость диафрагмы уменьшается. У пожилых диафрагма плоская. После 60—70 лет в мышечной части диафрагмы обнаруживаются признаки атрофии на фоне увеличения сухожильного центра.

Мышцы живота у новорожденного развиты слабо, но они относительно длиннее, чем у взрослого. Слабым развитием мышц, апоневрозов и фасций обусловлена выпуклая форма брюшной стенки у детей до 3—5 лет. Мышцы и апоневрозы тонкие. Мышечная часть наружной косой мышцы живота относительно короче. У внутренней косой мышцы живота нижние пучки развиты лучше, чем верхние, и занимают более каудальное положение, причем часть их присоединяется к семенному канатику. Сухожильные перемычки прямой мышцы живота расположены высоко и в раннем детстве не всегда симметричны на обеих сторонах. Поверхностное паховое кольцо образует воронкообразное выпячивание, больше выраженное у девочек. Медиальная ножка апоневроза наружной косой мышцы живота развита лучше латеральной, которая усилена пучками загнутой (возвратной) связки. Межножковые волокна у новорожденных отсутствуют. Они появляются лишь на 2-м году жизни. Лакунарная связка выражена хорошо. Поперечная фасция тонкая, предбрюшинного скопления жировой ткани почти нет. Пупочное кольцо у новорожденного еще не сформировано, особенно в верхней части, в связи с чем возможно образование пупочных грыж. В отличие от взрослых у новорожденных и детей первых лет жизни мышечное брюшко у мышц предплечья и голени значительно длиннее сухожильной части. На задней поверхности голени глубокие мышцы представляют собой единый мышечный пласт. Развитие мышц верхней конечности опережает развитие мышц нижней конечности. Масса мышц верхней конечности по отношению к массе всей мускулатуры составляет 27 % (у взрослого 28 %), а нижней конечности — 38 % (у взрослого 54 %).

УЧЕНИЕ О ВНУТРЕННОСТЯХ — СПЛАНХНОЛОГИЯ (SPLANCHNOLOGIA)

Внутренности, или ***внутренние органы,*** *viscera, splánchna,* располагаются в полостях тела (грудной, брюшной и полости таза), а также в области головы и шеи. Они участвуют в обменных процессах, происходящих в организме, в снабжении его питательными веществами и выведении отработанных продуктов обмена веществ.

В зависимости от происхождения, особенностей строения, топографии и функций внутренности подразделяются на группы, составляющие системы или аппараты органов. Так, выделяют пищеварительную и дыхательную системы, мочеполовой аппарат. Органы пищеварительной системы располагаются в области головы и шеи, в грудной и брюшной полостях, в полости таза; органы дыхательной системы находятся в области головы и шеи, в грудной полости, а мочеполового аппарата — в брюшной полости и полости таза. Кроме того, в грудной полости, рядом с органами дыхания (легкими), располагается сердце, относящееся к кровеносной системе; в брюшной полости вместе с органами пищеварительной системы находится селезенка (см. «Органы кроветворения и иммунной системы»). Особую группу органов составляют эндокринные железы, или железы, не имеющие протоков.

Внутренние органы по строению принято делить на паренхиматозные и трубчатые, или полые. Паренхиматозные органы построены из рабочей ткани (паренхимы), в которую входят специализированные клеточные элементы и соединительнотканная строма.

К паренхиматозным органам относятся печень, поджелудочная железа, легкие, почки и др. Строма выполняет опорную (мягкий остов) и трофическую функции, в ней располагаются кровеносные и лимфатические сосуды, нервы. Трубчатые (полые) органы имеют вид трубки большего или меньшего диаметра (пищевод, желудок, кишка, трахея, мочеточники и др.), стенки которой ограничивают полость. Несмотря на различия в форме и назначении, стенки трубчатых органов состоят из четырех оболочек: внутренней — слизистой оболочки, подслизистой основы, мышечной оболочки и наружной — соединительнотканной оболочки — адвентиции, или серозной.

Слизистая оболочка, *túnica mucósa,* является внутренней оболочкой трубчатого органа (рис. 180). Ее поверхность, обращен-

Рис. 180. Строение слизистой оболочки (схема).

1 — tela submucosa; 2 — lam. muscularis mucosae; 3 — lam. propria mucosae; 4 — epithelium; 5 — glandula; 6 — nodulus (folliculus) lymphaticus solitarius.

ная в просвет органа, выстлана эпителиальной тканью разного вида: многослойным плоским эпителием (ротовая полость, глотка, пищевод, конечный отдел прямой кишки), переходным (мочевыводящие пути), однослойным цилиндрическим (желудок, толстая кишка) или призматическим (тонкая кишка, трахея). Эпителий лежит на собственной пластинке слизистой оболочки, *lámina própria mucósae*, представленной рыхлой волокнистой соединительной тканью, в которой находятся скопления лимфоидной ткани (лимфоидные узелки), железы, кровеносные и лимфатические капилляры и сосуды, нервы. Выполняя покровную функцию, эпителий слизистой оболочки служит барьером между стенкой трубки и внешней средой — содержимым органа (играет защитную роль). В самом глубоком слое слизистой оболочки, на границе с подслизистой основой, располагается мышечная пластинка слизистой оболочки, *lámina musculáris mucósae*, при сокращении которой слизистая оболочка собирается в складки.

Железы слизистой оболочки в зависимости от количества образующих их клеток делятся на одноклеточные и многоклеточные. Они выделяют слизь, покрывающую и увлажняющую слизистую

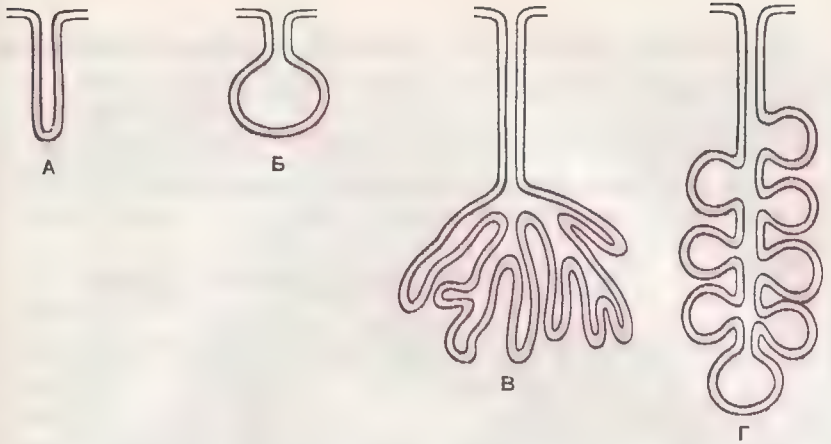

Рис. 181. Строение многоклеточных экзокринных желез (схема).

А — простая трубчатая железа. Б — простая альвеолярная железа. В — разветвленная трубчатая железа. Г — разветвленная альвеолярная железа.

оболочку, или пищеварительные соки, разлагающие сложные пищевые вещества на более простые. **Одноклеточные железы** — бокаловидные клетки — лежат между клетками эпителия слизистой оболочки. **Многоклеточные железы** локализуются в слизистой оболочке и подслизистой основе, а также образуют самостоятельные органы, расположенные рядом с полым органом (например, большие слюнные железы, печень, поджелудочная железа).

По форме многоклеточные железы подразделяют на *трубчатые* (в виде простой трубки), *альвеолярные* (в виде пузырька) и *трубчато-альвеолярные.* По строению многоклеточные железы бывают *простыми,* состоящими из одной трубочки или пузырька, и *сложными*, образованными разветвленной системой трубочек или пузырьков, открывающихся в выводной проток, *dúctus excretórius* (рис. 181). Железы, имеющие протоки, называют **экзокринными железами** (*crineo* — выделяю), или **железами внешней секреции,** в отличие от **эндокринных желез** — желез внутренней секреции (щитовидная, околощитовидные, гипофиз, надпочечники и др.).

В крупных многоклеточных железах выделяют доли, отделенные друг от друга прослойкой соединительной ткани, в которой проходят кровеносные и лимфатические сосуды, нервы. Доли состоят из более мелких образований — долек, в пределах которых расположены секреторные концевые части железы. Из выводных протоков долек и долей формируется выводной проток железы, *dúctus glándulae,* по которому секрет выводится в просвет органа.

В слизистой оболочке и подслизистой основе находится скопление лимфоидной ткани, диффузно рассеянной, а также собранной в одиночные и групповые лимфоидные узелки (лимфоидные бляшки; см. «Органы кроветворения и иммунной системы»).

Подслизистая основа, *téla submucósa*, образует следующий слой стенки трубчатого органа. От слизистой оболочки она отделена мышечной пластинкой. В подслизистой основе располагаются кровеносные и лимфатические сосуды, нервы, в эту оболочку проникают железы. Благодаря наличию подслизистой основы слизистая оболочка может смещаться и образовывать складки. При отсутствии подслизистой основы слизистая оболочка срастается с подлежащим слоем и складок не образует.

Мышечная оболочка, *túnica musculáris,* располагается кнаружи от подслизистой основы. В начальных отделах пищеварительного тракта (полость рта, верхняя треть пищевода) и в конце его (наружный сфинктер заднего прохода) мышечная оболочка состоит из поперечно-полосатой (исчерченной) мышечной ткани, а в остальных отделах — из гладкой (неисчерченной) мышечной ткани. Пучки гладких мышечных клеток лежат в два слоя, причем направление мышечных клеток в них различно. Непосредственно к подслизистой основе прилежат круговые пучки гладких мышечных клеток — это круговой (внутренний) слой, *strátum circuláre,* а снаружи от него расположен продольный (наружный) слой, *strátum longitudinále*, в котором гладкие мышечные клетки лежат продольно. Функциональное значение мышечной оболочки в трубчатых органах пищеварительной системы состоит в продвижении по пищеварительному тракту пищевой массы, ее перемешивании. В органах дыхательной системы мышечная оболочка регулирует просвет бронхов, в трубчатых органах мочеполового аппарата — просвет мочевыводящих и половых путей.

Адвентиция, *túnica adventítia [tunica fibrosa, capsula]*, или у некоторых органов **серозная оболочка,** *túnica serósa,* является наружной оболочкой пищеварительной и дыхательной трубок, мочевыводящих и половых путей. Адвентициальная оболочка таких органов, как глотка, пищевод, трахея, образована рыхлой волокнистой соединительной тканью, в ней проходят сосуды и нервы. Серозная оболочка (брюшина) покрывает брюшную часть пищевода, желудок, тонкую кишку и другие органы брюшной полости. В грудной полости серозный покров легких называется плеврой. Сердце покрыто висцеральной пластинкой серозного перикарда (эпикард).

Внутренние органы находятся в полостях тела рядом с костями скелета, мышцами, сосудами, нервами. При описании положения органов по отношению к этим образованиям пользуются специальными анатомическими понятиями. Для определения положения органов по отношениям к костям скелета употребляют слово «скелетотопия» (от греч. tópos — место). Положение органа или группы органов в теле человека, в его полостях обозначают термином «голотопия» (от греч. hólos — полный, весь). Для обозначения отношения органа к другим рядом лежащим органам пользуются термином «синтопия» (от греч. sin — совместно).

Вопросы для повторения

1. Какие органы называются паренхиматозными? Какую функцию в них выполняет строма?
2. Какие оболочки выделяют в стенках полых органов? Вспомните отличительные особенности каждой оболочки.
3. Как классифицируют железы по строению, функции?

ПИЩЕВАРИТЕЛЬНАЯ СИСТЕМА

К ***пищеварительной системе, systema digestorium [alimentarium]***, относятся полость рта с находящимися в ней органами, глотка, пищевод, желудок, тонкая и толстая кишка, печень, поджелудочная железа. Органы, составляющие пищеварительную систему, расположены в области головы, шеи, грудной и брюшной полостей, таза. Функция этой системы заключается в механической и химической обработке пищи, поступающей в организм, во всасывании переработанных и выделении невсосавшихся и непереваренных пищевых веществ. Полость рта является началом пищеварительной системы. Здесь с помощью зубов пища размельчается, пережевывается, с помощью языка перемешивается, смешивается со слюной, поступающей в полость рта из слюнных желез. Из полости рта пища через глотку, а затем пищевод направляется в желудок. В желудке пищевая масса задерживается на несколько часов и подвергается воздействию желудочного сока, разжижается, активно перемешивается, переваривается. В тонкой кишке, куда пищевая кашица — химус — попадает из желудка, продолжается дальнейшая химическая обработка ее желчью, секретами поджелудочной и кишечных желез. Желчь, вырабатываемая печенью, и поджелудочный сок, выделяемый поджелудочной железой, изливаются в начало тонкой кишки — двенадцатиперстную кишку. В тощей и подвздошной кишке происходит активное перемешивание пищевой кашицы, что обеспечивает ее полную химическую обработку, эффективное всасывание в кровеносные и лимфатические капилляры, залегающие в их стенках. Далее непереваренная и невсосавшаяся пищевая масса поступает в толстую кишку, состоящую из слепой, восходящей ободочной, поперечной ободочной, нисходящей ободочной, сигмовидной ободочной и прямой. В толстой кишке происходят всасывание воды и формирование каловых масс из остатков (шлаков) пищевой массы.

Полость рта, глотка и начало пищевода расположены в области головы и шеи; в грудной полости лежит бóльшая часть пищевода, в брюшной — конечный отдел пищевода, желудок, тонкая, слепая, ободочная кишка, печень, поджелудочная железа, в области таза — прямая кишка.

В целом пищеварительная система представляет собой пищеварительную трубку, или пищеварительный тракт, начи-

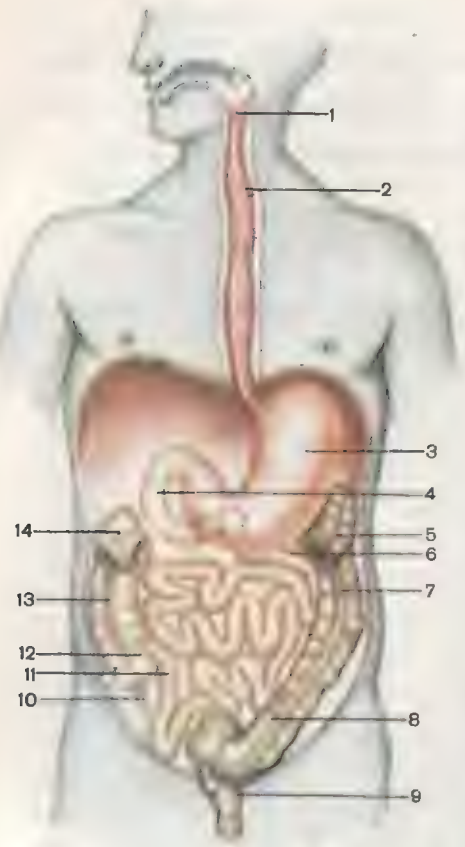

Рис. 182. Схема пищеварительного тракта.

1 — pharynx; 2 — esophagus [oesophagus]; 3 — ventriculus [gaster]; 4 — duodenum; 5,14 — colon transversum (частично удалена); 6 — jejunum; 7 — colon descendens; 8 — colon sigmoideum; 9 — rectum; 10 — appendix vermiformis; 11 — ileum; 12 — caecum; 13 — colon ascendens.

нающийся ротовой щелью и заканчивающийся анальным (заднепроходным) отверстием (рис. 182).

ПОЛОСТЬ РТА

Полость рта, *cávitas óris,* расположенная в нижней части головы, является началом пищеварительной системы (рис. 183). Это пространство ограничено снизу мышцами верхней части шеи, которые образуют диафрагму (дно) рта, *diaphrágma óris;* сверху находится небо; которое отделяет ротовую полость от носовой. С боков полость рта ограничивают щеки, спереди — губы, а сзади через широкое отверстие — **зев**, *fáuces*, полость рта сообщается с глоткой (рис. 184). В полости рта располагаются зубы, язык, в нее открываются протоки больших и малых слюнных желез.

Альвеолярные отростки челюстей и зубы делят ротовую полость на **преддверие рта,** *vestíbulum óris*, и **собственно полость рта,** *cávitas óris própria.* Преддверие рта ограничено снаружи губами и щеками, а изнутри — деснами — слизистой оболочкой, покрывающей альвеолярные отростки верхней и альвеолярную часть нижней челюстей, и зубами. Кзади от преддверия рта расположена собственно полость рта. Преддверие и собственно полость рта сообщаются между собой через щель между верхними и нижними зубами. Вход в полость рта, точнее в ее преддверие, — **ротовая щель,** *rima óris,* ограничен губами.

Верхняя губа и нижняя губа, *lábium supérius et lábium inférius*, представляют собой кожно-мышечные складки. Основа губ

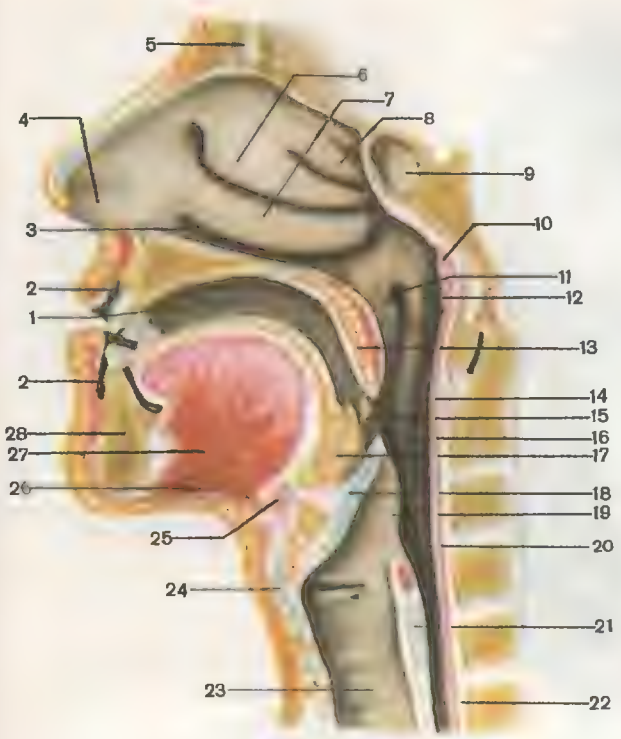

Рис. 183. Полость рта, *cavitas oris*, и полость глотки, *cavitas pharyngis*; распил головы в сагиттальной плоскости.

1 — cavitas oris propria; 2 — vestibulum oris; 3 — meatus nasi inferior; 4 — vestibulum nasi; 5 — sinus frontalis; 6 — concha nasalis media; 7 — concha nasalis inferior; 8 — concha nasalis superior; 9 — sinus sphenoidalis; 10 — tonsilla pharyngealis (adenoidea); 11 — ostium pharyngeum tubae [auditivae]; 12 — torus tubarius; 13 — palatum molle (velum palatinum); 14 — pars oralis pharyngis; 15 — tonsilla palatina; 16 — isthmus faucium; 17 — radix linguae; 18 — epiglottis; 19 — plica aryepiglottica; 20 — pars laryngea pharyngis; 21 — cartilago cricoidea; 22 — esophagus [oesophagus]; 23 — trachea; 24 — cartilago thyroidea; 25 — os hyoideum; 26 — m. geniohyoideus; 27 — m. genioglossus; 28 — mandibula.

образована волокнами круговой мышцы рта. Наружная поверхность губ покрыта кожей, внутренняя — слизистой оболочкой. На краю губ кожа переходит в слизистую оболочку (переходная зона, промежуточная часть). Слизистая оболочка губ в преддверии рта переходит на альвеолярные отростки и альвеолярную часть челюстей и образует по срединной линии хорошо выраженные складки — уздечку верхней губы и уздечку нижней губы, *frénulum lábii superióris et frénulum lábii inferióris.* Губы, верхняя и нижняя, ограничивая ротовую щель, с каждой стороны переходят одна в другую в углах рта посредством губной комиссуры — **спайки губ,** *commissurá labiórum.*

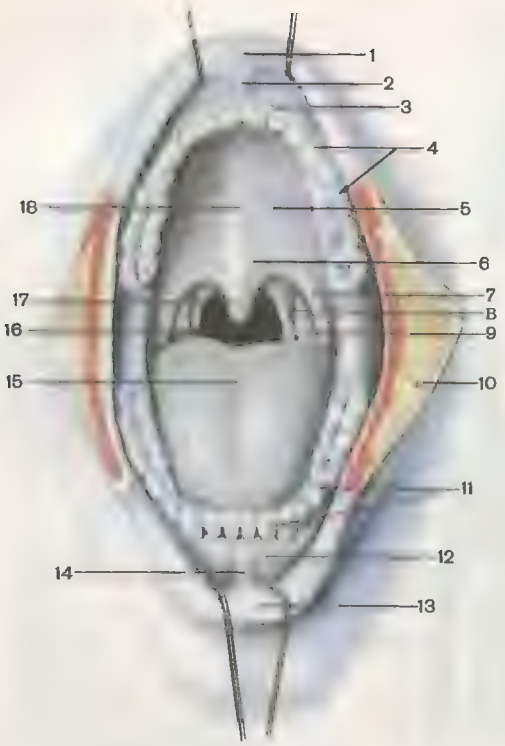

Рис. 184. Полость рта, *cavitas oris*; вид спереди.

1 — labium superius; 2 — frenulum labii superioris; 3,12 — gingivae; 4 — arcus dentalis superior; 5 — palatum durum; 6 — palatum molle (velum palatinum); 7 — arcus palatoglossus; 8 — arcus palatopharyngeus; 9 — tonsilla palatina; 10 — поверхность разрезанной щеки; 11 — arcus dentalis inferior; 13 — labium inferius; 14 — frenulum labii inferioris; 15 — dorsum linguae; 16 — fauces; 17 — uvula palatina; 18 — raphe palati.

Щеки, *búccae*, правая и левая, ограничивают полость рта по бокам. В толще щеки расположена щечная мышца, *m. buccinátor*. Снаружи щека, как и губы, покрыта кожей, а изнутри — слизистой оболочкой, продолжающейся с губ. Между кожей и щечной мышцей находится углубление, в котором располагается жировая ткань, образующая жировое тело щеки, *córpus adipósum búccae,* которое особенно хорошо развито у детей. Значительное развитие у детей грудного возраста жирового тела щеки ведет к утолщению стенки полости рта и тем самым способствует уменьшению действия атмосферного давления на нее во время акта сосания. На слизистой оболочке щеки, в преддверии рта, открывается выводной проток околоушной слюнной железы. Устье этого протока находится на уровне второго верхнего большого коренного зуба и иногда образует сосочек околоушной железы, *papílla parotídea [papílla dúctus parotídei]*.

ЗУБЫ

Зубы, *déntes,* расположены в зубных альвеолах верхней и нижней челюстей по верхнему краю десен (рис. 185, 186). По происхождению они представляют собой измененные сосочки

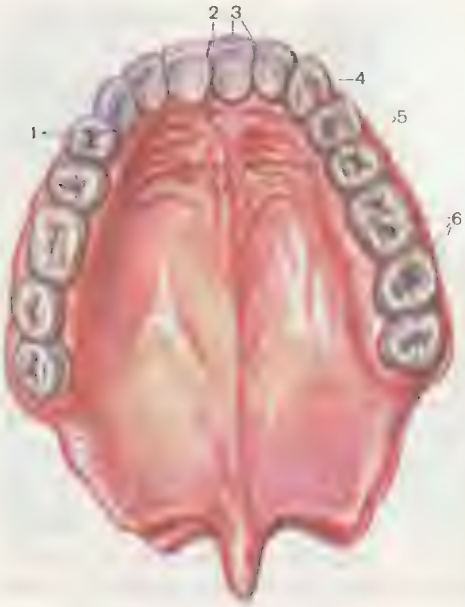

Рис. 185. Постоянные зубы верхней челюсти и слизистая оболочка неба; вид снизу.

1 — plicae palatinae transversae; 2 — papilla incisiva; 3 — dentes incisivi; 4 — dens caninus; 5 — dentes premolares; 6 — dentes molares.

Рис. 186. Постоянные зубы и их корни; вид справа. (Переднебоковые отделы альвеолярного отростка верхней челюсти и альвеолярной части нижней челюсти удалены; верхнечелюстная пазуха вскрыта.)

1 — sinus maxillaris; 2 — dentes premolares; 3 — dentes canini; 4 — dentes incisivi; 5 — for. mentale; 6 — dentes molares; 7 — mandibula.

слизистой оболочки полости рта. По химическому составу и физическим свойствам зубы близки к костям, они не связаны с мышцами, неподвижно укреплены своими корнями в альвеолах, образуя непрерывное соединение — *вколачивание, gomphósis*.

Функция зубов заключается в захватывании, отделении и размельчении пищи. Зубы человека участвуют также в формировании речи, способствуя произношению отдельных звуков.

Все зубы имеют одинаковый план строения. Зуб состоит из

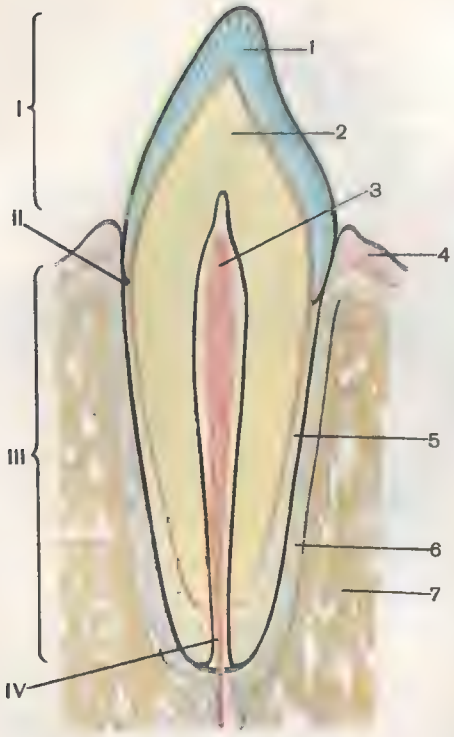

Рис. 187. Строение зуба (схема).

1 — enamelum; 2 — dentinum; 3 — pulpa dentis; 4 — gingiva; 5 — cementum; 6 — periodontium; 7 — кость; I — corona dentis; II — cervix dentis; III — radix dentis; IV — canalis radicis dentis.

коронки, шейки и корня (рис. 187). **Коронка зуба,** *coróna déntis,* — наиболее массивный отдел зуба, выступающий над десной. На коронках всех зубов различают несколько сторон, или поверхностей. Язычная поверхность, *fácies linguális,* обращена к языку; вестибулярная (лицевая) поверхность, *fácies vestibuláris (faciális),* — в преддверие рта; контактная поверхность — к соседнему, расположенному в данном ряду зубу. Контактных поверхностей две: медиальная (передняя) и дистальная (задняя). Поверхность смыкания (жевательная), *fácies occlusális [masticatória],* является поверхностью соприкосновения верхнего и нижнего рядов при смыкании зубов.

В зубной альвеоле находится **корень зуба,** *rádix déntis,* конусовидный. Каждый зуб имеет от одного до трех корней. Корень заканчивается верхушкой корня зуба, *ápex rádicis déntis,* на которой находится маленькое отверстие верхушки корня зуба, *forámen ápicis déntis [forámen ápicis rádicis dentális].* **Шейка зуба,** *cérvix déntis,* представляет собой небольшое сужение зуба между коронкой и корнем зуба. Шейку зуба охватывает слизистая оболочка десны. Внутри зуба находится небольшая **полость зуба,** *cávitas déntis [pulpáris],* которая образует **полость коронки,** *cávitas coronális [corónae],* и продолжается в корень зуба в виде **канала корня зуба,** *canális rádicis déntis.* Отверстие верхушки зуба ведет в этот канал. Через него внутрь зуба входят артерия, нервы, направляющиеся по корневому каналу к **пульпе зуба,** *púlpa déntis,* заполняющей полость зуба, и выходит вена.

Вещество зуба состоит из дентина, эмали и цемента. Дентин, *dentinum,* образует основную массу зуба, расположенную вокруг полости зуба и корневого канала. Коронка зуба снаружи покрыта эмалью, *enámelum,* а корень — цементом, *cemémtum.* В зубных альвеолах корни зубов плотно сращены с надкостницей альвеол.

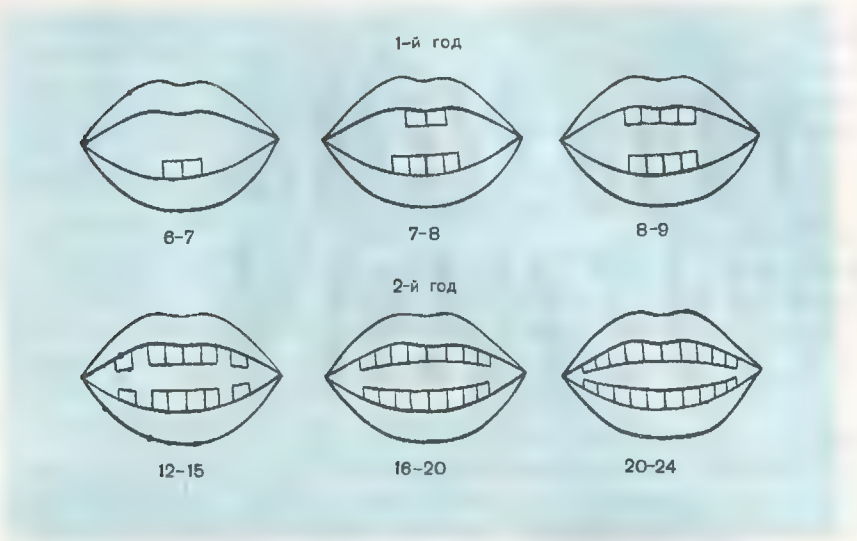

Рис. 188. Сроки прорезывания молочных зубов (схема).

Первые зубы появляются у детей 5—7 мес, а в возрасте 2—$2^1/_2$ лет их количество достигает 20 (рис. 188). Это **молочные зубы,** *déntes decídui.* У детей 5—7 лет молочные зубы начинают выпадать, и на их месте появляются **постоянные зубы,** *déntes permanéntes.* У взрослого человека в норме в зубных альвеолах находится 32 зуба.

Имея общий план строения, зубы человека отличаются по форме и размерам в зависимости от места их расположения в зубных альвеолах челюстей. Выделяют четыре формы зубов: *резцы, клыки, малые коренные и большие коренные зубы* (рис. 189, 190). Появление зубов различной формы связано с приспособлением зубов в процессе эволюции к захватыванию и обработке разнообразной пищи. Так, резцы приспособлены для резания (отделения) пищи, клыки — для разрывания, малые коренные — для раздробления, а большие коренные, имеющие бугорки, — для растирания пищи. Зубы человека расположены симметрично в виде двух зубных рядов — верхнего и нижнего. Верхний и нижний зубные ряды постоянных зубов представлены 16 зубами и находятся в зубных альвеолах соответственно верхней и нижней челюстей. С каждой стороны зубного ряда от срединной плоскости расположено по 8 зубов. Независимо от стороны

13 Зак. 3999 М. Р. Сапин

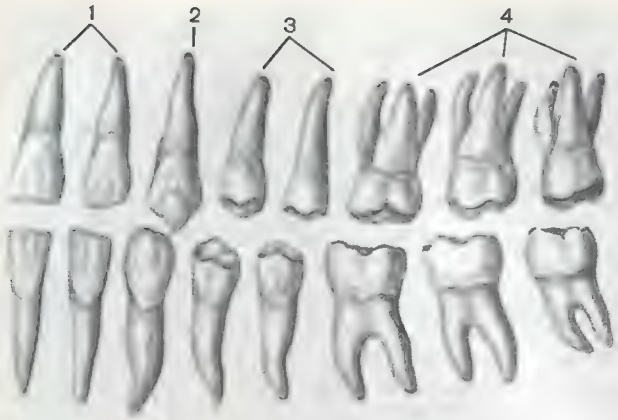

Рис. 189. Постоянные зубы, *dentes permanentes*, правая сторона; язычная поверхность.

1 — dentes incisivi; 2 — dens caninus; 3 — dentes premolares; 4 — dentes molares.

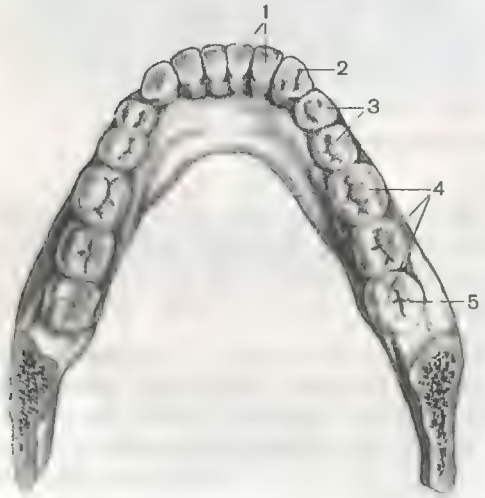

Рис. 190. Постоянные зубы, *dentes permanentes*, нижней челюсти; вид сверху.

1 — dentes incisivi; 2 — dens caninus; 3 — dentes premolares; 4 — dentes molares; 5 — dens serotinus.

(правая или левая) и ряда (верхний или нижний) среди этих восьми зубов в направлении от срединной плоскости кнаружи различают 2 резца, 1 клык, 2 малых и 3 больших коренных зуба. Следовательно, число зубов на верхней и нижней челюсти одной стороны можно представить в виде следующего цифрового ряда: 2, 1, 2, 3. Каждая цифра ряда обозначает количество зубов определенной формы, начиная от срединной плоскости. Запись зубов в виде такого цифрового ряда получила название з у б н о й ф о р м у л ы. Полная зубная формула взрослого человека выглядит следующим образом: $\frac{3\,2\,1\,2 \mid 2\,1\,2\,3}{3\,2\,1\,2 \mid 2\,1\,2\,3}$. В этой формуле выше горизонтальной линии представлены зубы верхней челюсти, ниже нее — нижней челюсти. Вертикальная линия делит их на зубы правой и левой стороны.

Среди молочных зубов отсутствуют малые коренные зубы, а больших коренных зубов не 3, а 2. Таким образом, с одной стороны на одной из челюстей выделяют следующие молочные зубы: 2 резца, 1 клык и 2 больших коренных зуба (молочные моляры) (2 1 0 2). Полная зубная формула молочных зубов выглядит следующим образом: $\frac{2\,0\,1\,2 \mid 2\,1\,0\,2}{2\,0\,1\,2 \mid 2\,1\,0\,2}$.

Резцы, клыки и коренные зубы отличаются формой коронки и количеством корней.

Резцы, *déntes incisívi*, имеют долотообразную коронку. Край ее узкий и образует режущую поверхность. Коронки верхних резцов значительно шире коронок нижних. Корень резцов одиночный, конусовидный, у нижних резцов вдавлен с боков. Среди ревцов различают медиальные и латеральные в зависимости от расположения их по отношению к срединной плоскости.

Клыки, *déntes canini*, имеют коническую коронку с острой верхушкой. Корень клыка одиночный, длинный, сдавленный с боков. У нижних клыков корень короче, чем у верхних, и может быть раздвоен у верхушки. Иногда у нижних клыков наблюдается двойной корень.

Малые коренные зубы (премоляры), *déntes premoláres,* расположены кзади от клыков. Коронка малого коренного зуба со стороны поверхности смыкания округлая или овальная. Высота коронки значительно меньше, чем у клыков. На жевательной поверхности (поверхность смыкания) выделяются два жевательных бугорка конической формы: один — со стороны преддверия рта (вестибулярный), другой — со стороны языка (язычный). Такая форма жевательной поверхности малых коренных зубов обеспечивает размельчение и раздробление пищи. Корень одиночный, конический. Корень первого верхнего малого коренного зуба в половине случаев может быть раздвоен у верхушки.

Большие коренные зуба (моляры), *déntes moláres*, расположены позади малых коренных зубов. Их размеры уменьшаются спереди назад. Третий большой коренной зуб (третий моляр) отличается малыми размерами и поздним прорезыванием, поэтому его называют з у б о м м у д р о с т и, *déns serotínus*. Иногда зуб мудрости может отсутствовать. Коронка больших коренных зубов кубовидная. На жевательной поверхности ее расположено от 3 до 5 бугорков. Наличие такого количества бугорков на жевательных поверхностях больших коренных зубов обеспечивает многочисленные точки контакта при смыкании челюстей и способствует растиранию пищи. Большие коренные зубы нижнего зубного ряда имеют два корня (передний и задний), верхнего — три (язычный и два щечных).

Молочные зубы имеют то же внешнее и внутреннее строение, что и постоянные зубы, но размер их вдвое меньше. Эмаль молочных зубов матово-белого и голубоватого цвета в отличие от желтоватого оттенка эмали постоянных зубов. Корни молочных зубов развиты слабо, шейка хорошо выражена.

При сближении челюстей происходит смыкание зубов верхнего и нижнего зубных рядов. Это смыкание называется прикусом. При нормальном прикусе вследствие большего размера альвеолярной дуги и направления зубов верхнего ряда наружу зубы верхней челюсти частично перекрывают зубы нижней челюсти (ножницеобразный прикус). Верхние резцы при этом заходят спереди нижних, а вестибулярные (щечные) бугорки коренных зубов (больших и малых) верхней челюсти располагаются кнаружи от таких же бугорков коронок зубов нижней челюсти. При нормальном прикусе не происходит точного соответствия зубов верхнего и нижнего рядов вследствие несоответствия их размеров. Так, верхний медиальный резец шире нижнего и соприкасается своим краем не только с медиальным, но и с латеральным нижним резцом. В результате все последующие зубы соприкасаются не с одним, а с двумя зубами другого ряда.

Молочные и постоянные зубы появляются (прорезываются) в определенные возрастные периоды (табл. 7). Истончение десны и появление коронки зуба в полости рта получило название прорезывания зубов. Сроки их появления зависят также от питания ребенка и других условий. Прорезывание молочных зубов обычно начинается в середине 1-го года жизни ребенка и заканчивается к началу 3-го года. Первыми прорезываются резцы, затем первые большие коренные зубы, клыки и последними — вторые большие коренные зубы. В период с начала 3-го года и до 6—7-го года функционируют только молочные зубы.

Постоянные зубы закладываются очень рано и до своего прорезывания располагаются между корнями молочных зубов. Перед прорезыванием постоянного зуба молочный зуб выпадает.

Таблица 7. **Сроки прорезывания молочных и постоянных зубов**

Зуб	Челюсть	Сроки прорезывания зубов	
		молочных, мес	постоянных, годы
Медиальный резец	Верхняя	7—8	7—8
	Нижняя	6—7	6—7
Латеральный резец	Верхняя	8—9	8—9
	Нижняя	7—8	7—8
Клык	Верхняя	18—20	11—12
	Нижняя	16—18	9—10
Первый малый коренной зуб (премоляр)	Верхняя	—	10—11
	Нижняя	—	10—12
Второй малый коренной зуб (премоляр)	Верхняя	—	10—12
	Нижняя	—	11—12
Первый большой коренной зуб (моляр)	Верхняя	14—15	6—7
	Нижняя	12—13	6—7
Второй большой коренной зуб (моляр)	Верхняя	24—24	12—13
	Нижняя	20—22	11—13
Третий большой коренной зуб (моляр)	Верхняя	—	17—21
	Нижняя	—	12—26

Прорезывание постоянных зубов начинается с 6—7 лет и заканчивается к 13—15 годам. Зубы мудрости (третьи моляры) прорезываются в период от 12 до 26 лет (см. табл. 7).

Первыми среди постоянных зубов прорезываются первые большие нижние коренные зубы, далее медиальные резцы и первые большие верхние коренные зубы, затем латеральные резцы. Позже прорезываются первые малые коренные зубы (премоляры), после них — клыки, вторые малые коренные и, наконец, вторые большие коренные зубы.

У девочек прорезывание зубов происходит несколько раньше, чем у мальчиков. С возрастом (в старости) в связи с общим увяданием организма наблюдается выпадение постоянных зубов.

Аномалии развития зубов характеризуются нарушением положения, количества и формы зубов. Зубы могут располагаться не на крае альвеолярных отростков челюстей, а на боковых их поверхностях, обращенных в сторону преддверия или собственно полости рта. Иногда зубы закладываются в твердом небе и прорезываются в полость носа. Наблюдаются случаи отсутствия верхних латеральных резцов, вторых малых коренных зубов. Часто встречаются изменения формы зубов: удлиненные или укороченные, согнутые под различными углами корни, большее число корней или бугорков на жевательной поверхности коронки зуба.

Десны, *gingivae,* представляют собой покрытые слизистой оболочкой альвеолярные отростки верхних челюстей и альвеолярной части нижней челюсти, которые выступают в виде дуг на границе преддверия и собственно полости рта. Слизистая оболочка десен очень плотная, толстая, охватывает шейки зубов и прочно сращена с надкостницей альвеолярных отростков.

ЯЗЫК

Язык, *lingua,* — мышечный орган, принимает участие в перемешивании пищи в полости рта, а также в актах глотания, артикуляции, содержит вкусовые рецепторы. Расположен язык на дне (нижней стенке) полости рта и при сомкнутых зубах почти полностью заполняет ее, соприкасаясь при этом с твердым небом, деснами, зубами.

Язык представляет собой уплощенное тело овально-вытянутой формы. Передняя часть его суживается и образует **верхушку языка,** *ápex linguae,* а задняя широкая и толстая часть является его **корнем,** *rádix linguae* (рис. 191). Между верхушкой и корнем располагается **тело языка,** *córpus linguae.*

Верхняя поверхность, или **спинка языка,** *dórsum linguae,* выпуклая, обращена вверх и кзади (к небу и глотке). **Нижняя поверхность языка,** *fácies inférior linguae,* имеется только в передней части языка (в области верхушки и начале тела языка). С каждой стороны языка, справа и слева, имеется **край языка,**

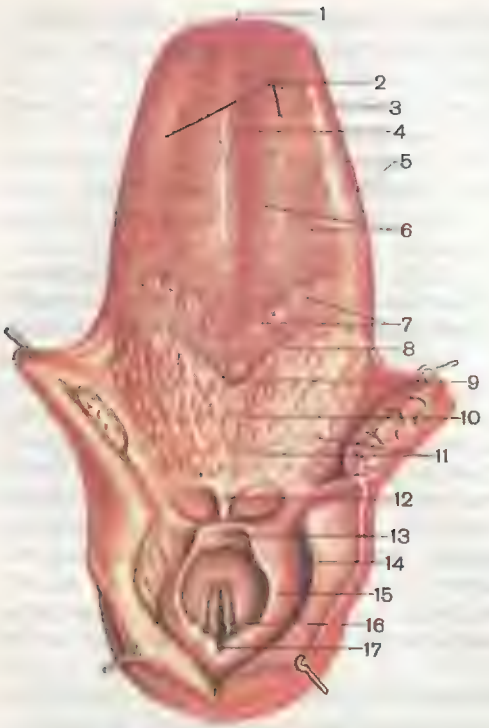

Рис. 191. Язык, *lingua*, и гортанная часть глотки, *pars laryngea pharyngis*; вид сверху.

1 — apex linguae; 2 — corpus linguae; 3 — margo linguae; 4 — sul. medianus linguae; 5 — papillae foliatae; 6 — papillae fungiformes; 7 — papillae vallatae; 8 — sul. terminalis; 9 — for. caecum linguae; 10 — radix linguae; 11 — tonsilla lingualis; 12 — plica glossoepiglottica mediana; 13 — epiglottis; 14 — recessus piriformis; 15 — plica aryepiglottica; 16 — rima glottidis; 17 — incisura interarytenoidea.

márgo linguae. Язык на ощупь мягкий, его форма и размеры постоянно меняются.

На спинке языка проходит **срединная борозда языка,** *súlcus mediánus linguae,* появляющаяся в результате сращения двух боковых частей языка в период эмбрионального развития. Кзади эта борозда заканчивается ямкой, получившей название слепого отверстия. **Слепое отверстие языка,** *forámen caécum linguae,* находится на границе между корнем и телом языка и является местом образования выроста первичной кишки, дающего начало зачатку щитовидной железы. Кпереди и в стороны от слепого отверстия к краям языка идет неглубокая **пограничная борозда,** *súlcus terminális,* которая служит границей между телом и корнем языка. Основную массу языка составляют мышцы, покрытые снаружи слизистой оболочкой. **Слизистая оболочка языка,** *túnica mucósae linguae,* бледно-розового цвета, на спинке, краях тела и верхушке языка имеет бархатистый вид вследствие наличия на ней многочисленных возвышений — **сосочков языка,** *papillae linguales*. Сосочки языка человека имеют различные размеры, форму, содержат кровеносные сосуды и нервы — проводники вкусовой или общей чувствительности. Каждый сосочек представляет собой вырост соединительной ткани, покрытый, как и вся слизистая оболочка, многослойным

плоским неороговевающим эпителием. Выделяют несколько видов сосочков.

Нитевидные и конусовидные сосочки, *papillae filifórmes et papillae cónicae,* самые многочисленные, расположены по всей поверхности спинки языка кпереди от пограничной борозды.

Грибовидные сосочки, *papillae fungifórmes*, локализуются в основном на верхушке и по краям языка. Они имеют суженное основание и расширенную верхушку. В сосочках расположены вкусовые почки (луковицы), к которым подходят нервы, проводящие вкусовую чувствительность. Грибовидных сосочков меньше, чем нитевидных и конических, но размер их больше, поэтому их можно видеть невооруженным глазом.

Желобоватые сосочки (окруженные валом), *papillae vallátae*, в количестве 7—12 расположены кпереди от пограничной борозды и слепого отверстия по линии, напоминающей римскую цифру V. Поперечник одного такого сосочка равен 2—3 мм. В центре сосочка находится возвышение, несущее вкусовые почки (луковицы), а вокруг него располагается валик, отделенный от центральной части узкой бороздкой.

Листовидные сосочки, *papillae foliátae,* в виде плоских удлиненных пластинок располагаются на краях языка.

Слизистая оболочка корня языка лишена сосочков, имеет многочисленные бугорки, содержащие под эпителием лимфоидные узелки. Скопление лимфоидной ткани в толще слизистой оболочки корня языка получило название **язычной миндалины,** *tonsílla linguális* (см. «Органы иммунной системы»). Слизистая оболочка нижней поверхности языка гладкая, тонкая, образует две бахромчатые складки, *plícae fimbriáte,* сходящиеся у кончика языка, и при переходе на дно полости рта — лежащую по срединной линии складочку — уздечку языка, *frénulum linguae.* По сторонам от нее располагается парное возвышение — подъязычный сосочек, *carúncula sublinguális,* на котором открываются выводные протоки подчелюстной и подъязычной слюнных желез (рис. 192). Кзади от подъязычного сосочка находится продольная подъязычная складка, *plica sublinguális,* соответствующая лежащей здесь одноименной слюнной железе.

Мышцы языка, músculi linguae, парные, образованы поперечно-полосатыми (исчерченными) мышечными волокнами. Продольная фиброзная **перегородка языка,** *séptum linguae,* делит язык на две симметричные половины, отделяя мышцы одной стороны от мышц другой стороны. Эта перегородка расположена вертикально по срединной плоскости. Верхний ее край не доходит до слизистой оболочки спинки языка и совпадает со срединной бороздой языка.

Среди мышц языка можно выделить две группы: *собственные мышцы,* начинающиеся и заканчивающиеся в толще языка

Рис. 192. Нижняя поверхность языка, *facies inferior linguae*, и подъязычная область.

1 — labium superius; 2 — dentes superiores; 3 — apex linguae; 4 — facies inferior linguae; 5 — margo linguae; 6 — plica fimbriata; 7 — frenulum linguae; 8 — plica sublingualis; 9 — caruncula sublingualis; 10 — dentes inferiores; 11 — labium inferius.

(верхняя продольная, нижняя продольная, поперечная и вертикальная) (рис. 193), и *скелетные мышцы*, начинающиеся на костях головы вне языка и заканчивающиеся в толще языка (подбородочно-язычная, подъязычно-язычная и шилоязычная) (рис. 194; см. табл. XIV приложения).

Верхняя продольная мышца, *m. longitudinális supérior,* располагается в верхних отделах языка, непосредственно под слизистой оболочкой. Начинается в толще корня языка, а некоторыми пучками — от передней поверхности надгортанника, малых рогов подъязычной кости и заканчивается в области верхушки языка. Функция: укорачивает язык, поднимает его верхушку вверх.

Нижняя продольная мышца, *m. longitudinális inférior,* локализуется в нижних отделах языка, между подъязычно-язычной (снаружи) и подбородочно-язычной (кнутри) мышцами. Начинается в области корня языка и заканчивается в его верхушке. Функция: укорачивает язык, опускает верхушку языка.

Поперечная мышца языка, *m. transvérsus linguae,* состоит из пучков, идущих поперечно от перегородки языка в обе стороны к его краям. Мышечные пучки заканчиваются в слизистой оболочке правого и левого краев языка. Функция: уменьшает поперечные размеры языка, приподнимает спинку языка.

Вертикальная мышца языка, *m. verticális linguae,* располагается преимущественно в боковых отделах языка между слизистой оболочкой спинки и нижней поверхностью языка. Функция: уплощает язык.

Подбородочно-язычная мышца, *m. genioglóssus,* начинается от подбородочной ости нижней челюсти. Ее волокна идут на

Рис. 193. Мышцы языка, *mm. linguae*; поперечный разрез.

1 — tunica mucosa linguae; 2 — m. longitudinalis superior; 3 — m. transversus linguae; 4 — m. verticalis linguae; 5 — m. longitudinalis inferior; 6 — a. lingualis; 7 — m. genioglossus; 8 — n. lingualis.

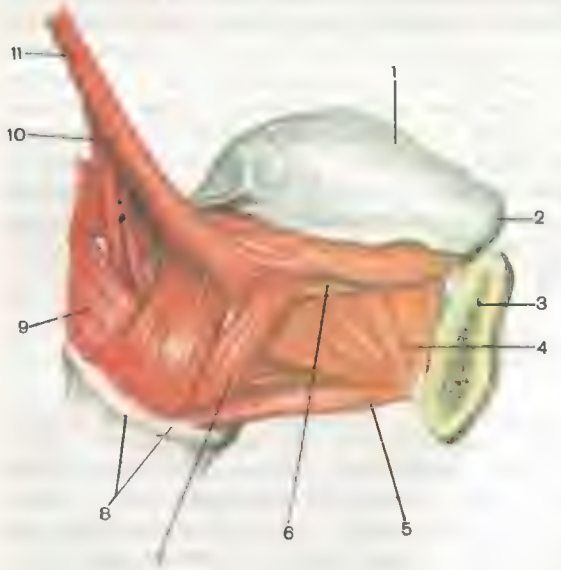

Рис. 194. Мышцы языка, *mm. linguae*; вид справа. (Правая половина нижней челюсти удалена.)

1 — dorsum linguae; 2 — apex linguae; 3 — mandibula; 4 — m. genioglossus; 5 — m. geniohyoideus; 6 — m. longitudinalis inferior; 7 — m. hyoglossus; 8 — os hyoideum; 9 — m. constrictor pharyngis medius; 10 — m. stylopharyngeus; 11 — m. styloglossus.

зад и вверх по бокам от перегородки языка и заканчиваются в толще языка. Функция: тянет язык вперед и вниз.

Подъязычно-язычная мышца, *m. hyoglóssus,* начинается от большого рога и тела подъязычной кости, идет вперед и вверх; заканчивается в боковых отделах языка. Функция: тянет язык назад и вниз.

Шилоязычная мышца, *m. styloglóssus,* берет начало от шиловидного отростка височной кости и шилоподъязычной связки, направляется вниз, вперед и медиально, входит в толщу языка сбоку. Функция: тянет язык назад и вверх; при одностороннем сокращении тянет язык в сторону.

Мышцы языка образуют в его толще сложно переплетенную систему мышечных волокон, что обеспечивает большую подвижность языка и изменчивость его формы.

Сосуды и нервы языка. Кровь к языку поступает по язычной артерии (из наружной сонной артерии), которая ветвится до капилляров, образующих в языке густую сеть. Венозная кровь оттекает к одноименной вене, впадающей во внутреннюю яремную вену.

Лимфатические сосуды от языка направляются к поднижнечелюстным, подбородочным и латеральным глубоким шейным лимфатическим узлам.

Нервы языка происходят из различных источников. Двигательная иннервация мышц языка осуществляется подъязычным нервом (XII пара). Чувствительная иннервация слизистой оболочки в передних двух третях языка выполняется окончаниями язычного нерва (из нижнечелюстного нерва — третья ветвь тройничного нерва, V пара), в задней трети языка — окончаниями языкоглоточного нерва (IX пара), а к слизистой оболочке в области корня языка подходит ветвь от верхнего гортанного нерва (из блуждающего нерва, X пара). Вкусовая иннервация в задней трети языка осуществляется языкоглоточным нервом, а в двух передних — из лицевого нерва через посредство барабанной струны, волокна которой подходят в составе язычного нерва.

ЖЕЛЕЗЫ РТА

К ***железам рта,*** *glándulae óris*, относятся малые и большие слюнные железы, протоки которых открываются в полость рта.

Малые слюнные железы, *glándulae saliváriae minóres*. Эти железы расположены в толще слизистой оболочки или в подслизистой основе, выстилающей полость рта. Величина желез разнообразна и колеблется от 1 до 5 мм. По положению различают **губные железы,** *glándulae labiáles,* **щечные железы,** *glándulae buccáles,* **молярные железы,** *glándulae moláres,* лежащие напротив больших коренных зубов, **небные железы,** *glándulae palatínae,* и **язычные железы.** *glándulae linguáles*. Наиболее многочисленные среди них — губные и небные железы.

Малые слюнные железы рта делятся на серозные, слизистые и смешанные в зависимости от характера выделяемого секрета. *Серозные железы* (язычные) выделяют жидкость, богатую белком, *слизистые железы* (небные, язычные) — слизь, а *смешанные* (щечные, молярные, губные, язычные) — смешанный секрет.

Большие слюнные железы, *glándulae saliváriae majóres* (рис. 195). Эти железы парные, располагаются за пределами полости рта. К ним относятся околоушная, поднижнечелюстная и подъязычная. Как и малые слюнные железы, они выделяют серозный, слизистый или смешанный секрет. Слюной называют смесь секрета всех слюнных желез в полости рта.

Околоушная железа, *glándula parotídea,* является железой серозного типа, масса ее составляет 20—30 г. Это самая большая из слюнных желез, имеет неправильную форму. Она расположена под кожей кпереди и книзу от ушной раковины, на латеральной поверхности ветви нижней челюсти и заднего края жевательной мышцы. Фасция этой мышцы сращена с капсулой околоушной слюнной железы. Вверху железа почти доходит до скуловой дуги, внизу — до угла нижней челюсти, а сзади — до сосцевидного отростка височной кости и переднего края грудино-ключично-сосцевидной мышцы. В глубине, позади нижней челюсти (в зачелюстной ямке), околоушная железа своей глубокой частью, *pars profúnda,* прилежит к шиловидному отростку и начинающимся от него мышцам: шилоподъязычной, шилоязычной, шилоглоточной. Сквозь железу проходят наружная сонная артерия, занижнечелюстная вена, лицевой и ушно-височный нервы, а в толще ее располагаются глубокие околоушные лимфатические узлы.

Околоушная железа имеет мягкую консистенцию, хорошо выраженную дольчатость. Снаружи железа покрыта соединительной капсулой, пучки волокон которой отходят внутрь органа и отделяют дольки друг от друга. Выводной околоушный проток, *dúctus parotídeus* (стенонов проток), выходит из железы у ее переднего края, идет вперед на 1—2 см ниже скуловой дуги по наружной поверхности жевательной мышцы, затем, обогнув передний край этой мышцы, прободает щечную мышцу и открывается в преддверии рта на уровне второго верхнего большого коренного зуба.

По своему строению околоушная железа является сложной альвеолярной железой. На поверхности жевательной мышцы рядом с околоушным протоком часто располагается **добавочная околоушная железа,** *glándula parótis [parotídea] accessória.*

Сосуды и нервы околоушной железы. Артериальная кровь поступает по ветвям околоушной железы из поверхностной височной артерии. Венозная кровь оттекает в занижнечелюстную вену. Лимфатические сосуды железы впадают в поверхностные и глубокие околоушные лимфатические узлы. Иннервация: чувствительная — из ушно-височного нерва, парасимпатиче-

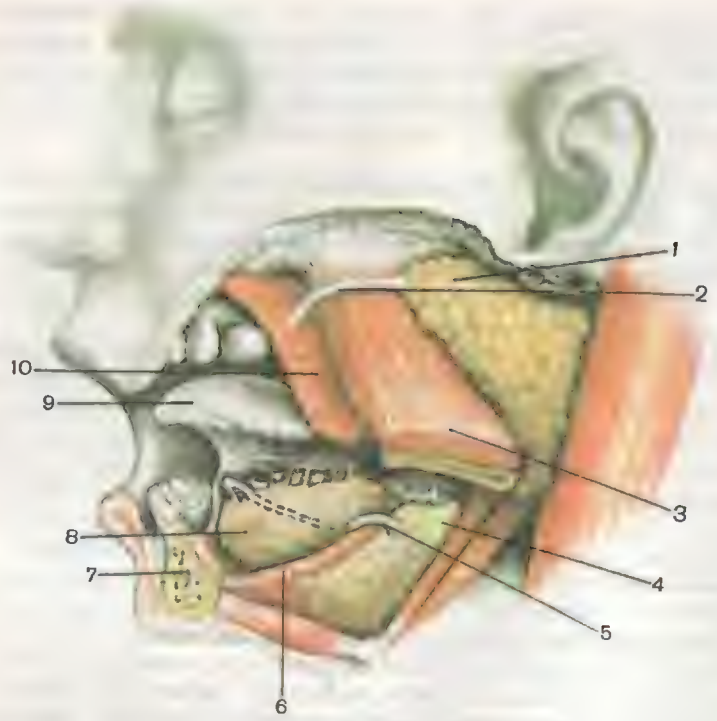

Рис. 195. Большие слюнные железы, *gll. salivariae majores.* (Левая половина нижней челюсти удалена.)

1 — gl. parotidea; 2 — ductus parotideus; 3 — m. masseter (отрезана); 4 — gl. submandibularis; 5 — ductus submandibularis; 6 — m. mylohyoideus; 7 — mandibula; 8 — gl. sublingualis; 9 — lingua; 10 — m. buccinator (отрезана).

ская — постганглионарные волокна в составе ушно-височного нерва от ушного узла, симпатическая — из сплетения вокруг наружной сонной артерии и ее ветвей.

Поднижнечелюстная железа, *glándula submandibuláris,* является сложной альвеолярно-трубчатой железой, выделяет секрет смешанного характера. Располагается в поднижнечелюстном треугольнике, покрыта тонкой капсулой. Снаружи к железе прилежат поверхностная пластинка шейной фасции и кожа. Медиальная поверхность железы прилежит к подъязычно-язычной и шилоязычной мышцам, вверху железа соприкасается с внутренней поверхностью тела нижней челюсти, нижняя ее часть выходит из-под нижнего края последней. Передняя часть железы в виде небольшого отростка ложится на задний край челюстно-подъязычной мышцы. Здесь из железы выходит ее поднижнечелюстной проток, *dúctus submandibuláris* (вартонов проток), который направляется вперед, прилежит с медиальной стороны к подъязычной слюнной железе и открывается небольшим отверстием на подъязычном сосочке, рядом с уздечкой языка. С латеральной стороны к железе прилежат лицевые артерия и вена до их перегиба через нижний край нижней челюсти, а также поднижнечелюстные лимфатические узлы.

Сосуды и нервы поднижнечелюстной железы. Железа получает артериальные ветви от лицевой артерии. Венозная кровь оттекает в одноименную вену. Лимфатические сосуды впадают в прилежащие поднижнечелюстные узлы. Иннервация: чувствительная — из язычного нерва, парасимпатическая — из лицевого нерва (VII пара) через барабанную струну и поднижнечелюстной узел, симпатическая — из сплетения вокруг наружной сонной артерии.

Подъязычная железа, *glándula sublinguális,* небольших размеров, выделяет секрет слизистого типа. Располагается на верхней поверхности челюстно-подъязычной мышцы, непосредственно под слизистой оболочкой дна полости рта, которая образует здесь подъязычную складку. Латеральной стороной железа соприкасается с внутренней поверхностью нижней челюсти в области подъязычной ямки, а медиальной стороной прилежит к подбородочно-подъязычной, подъязычно-язычной и подбородочно-язычной мышцам. Большой подъязычный проток, *dúctus sublinguális májor,* открывается вместе с выводным протоком поднижнечелюстной железы (или самостоятельно) на подъязычном сосочке.

Несколько малых подъязычных протоков, *dúctus sublinguáles minóres,* впадают в полость рта самостоятельно на поверхности слизистой оболочки вдоль подъязычной складки.

Сосуды и нервы подъязычной железы. К железе подходят ветви подъязычной артерии (из язычной артерии) и подбородочной артерии (из лицевой артерии). Венозная кровь оттекает через одноименные вены. Лимфатические сосуды железы впадают в поднижнечелюстные и подбородочные лимфатические узлы. Иннервация: чувствительная — из язычного нерва, парасимпатическая — из лицевого нерва (VII пара) через барабанную струну и поднижнечелюстной узел, симпатическая — из сплетения вокруг наружной сонной артерии.

НЕБО

Небо, *palátum,* образует верхнюю стенку полости рта и делится на твердое небо и мягкое небо. Слизистая оболочка покрывает твердое (костное) небо и плотно с ним срастается, спереди и по бокам переходит на альвеолярные отростки верхней челюсти, образуя десны, а сзади продолжается на мягкое небо.

Твердое небо, *palátum dúrum,* занимает передние две трети неба; его основу образуют небные отростки верхнечелюстных костей и горизонтальные пластинки небных костей. Слизистая

оболочка, покрывающая твердое небо, бледно-розового цвета. По срединной линии на ней расположен шов неба, *ráphe paláti,* от которого отходят в стороны 1—6 поперечных небных складок. Они лучше выражены у новорожденных и являются рудиментами небных валиков, которые способствуют механической обработке пищи у некоторых животных.

Мягкое небо, *palátum mólle,* составляет одну треть всего неба и расположено кзади от твердого неба. Образовано соединительнотканной пластинкой (небный апоневроз), прикрепляющийся к заднему краю горизонтальных пластинок небных костей, мышцами, которые вплетаются в эту пластинку, и слизистой оболочкой, покрывающей мягкое небо сверху и снизу. Слизистая оболочка, покрывающая мягкое небо сверху, является продолжением слизистой оболочки полости носа, а внизу переходит в слизистую оболочку твердого неба. Таким образом, можно сказать, что мягкое небо представляет собой дупликатуру слизистой оболочки, в толще которой находятся небный апоневроз и мышцы. Передний отдел мягкого неба расположен горизонтально, а задний, свободно свисающий, образует небную занавеску, *vélum palatínum.* Задний отдел мягкого неба заканчивается свободным краем с небольшим закругленным отростком посередине — небным язычком, *úvula palátina.* Величина и форма язычка варьируют.

От латеральных краев небной занавески начинаются две складки (дужки). Передняя — небно-язычная дужка, *árcus palatoglóssus,* спускается к боковой поверхности языка, задняя — небно-глоточная дужка, *árcus palatopharýngeus,* направлена вниз к боковой стенке глотки. Между передней и задней дужками с каждой стороны находится миндаликовая ямка, *fóssa tonsilláris,* в которой располагается небная миндалина, *tonsílla palatína.* Небная миндалина, представляющая собой скопление лимфоидной ткани, имеет удлиненно-овальную форму, занимает нижнюю часть ямки. Размеры миндалины сильно варьируют. У взрослых вертикальный размер ее равен 20—25 мм, переднезадний 15—20 мм, толщина 12—15 мм. На поверхности небной миндалины большое количество бугорков и углублений (крипты). Медиальная поверхность миндалины покрыта эпителием и обращена в полость рта, а латеральная прилежит к стенке глотки и отделяется от нее соединительнотканной пластинкой с фиброзной «капсулой». На расстоянии 1,0—1,5 см кзади от небной миндалины проходит внутренняя сонная артерия, что необходимо учитывать при операции удаления миндалин. На микроскопических срезах миндалины видно, что крипты глубоко заходят в ее толщу, а лимфоидная ткань располагается как диффузно, так и в виде лимфоидных узелков (см. «Органы иммунной системы»).

В состав мягкого неба входят следующие поперечно-полосатые мышцы (рис. 196):

1) **мышца, напрягающая небную занавеску,** *m. ténsor véli palatíni,* парная, имеет вид треугольной пластинки. Начинается от хрящевой части слуховой трубы и ости клиновидной кости и идет к мягкому небу сверху. Подойдя к крючку крыловидного отростка, ее сухожилие огибает его и направляется медиально, вплетаясь в апоневроз мягкого неба. При сокращении эта мышца напрягает небную занавеску в поперечном направлении и расширяет просвет слуховой трубы;

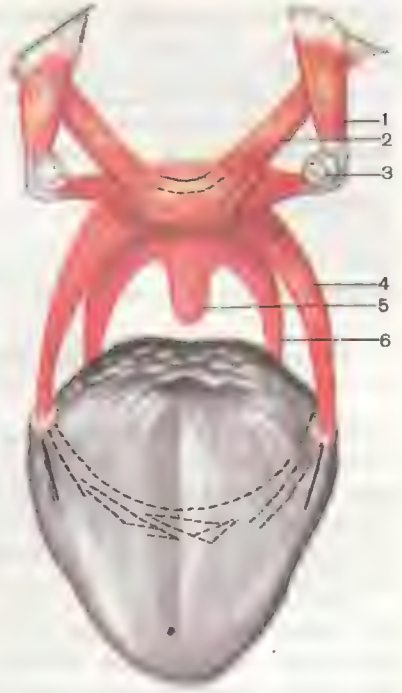

Рис. 196. Мышцы мягкого неба (схема).

1 — m. tensor veli palatini; 2 — m. levator veli palatini; 3 — hamulus pterygoideus; 4 — m. palatoglossus; 5 — m. uvulae; 6 — m. palatopharyngeus.

2) **мышца, поднимающая небную занавеску,** *m. levátor véli palatíni,* парная, расположена медиальнее предыдущей, имеет вертикальное направление. Начинается на нижней поверхности пирамиды височной кости, впереди от отверстия сонного канала, и от хрящевой части слуховой трубы. Правая и левая мышцы вплетаются в апоневроз мягкого неба. При сокращении этой парной мышцы мягкое небо поднимается кверху;

3) **мышца язычка,** *m. úvulae,* парная. Начинается от задней носовой ости, от небного апоневроза, идет кзади и вплетается в слизистую оболочку небного язычка. При сокращении мышцы приподнимают и укорачивают язычок;

4) **небно-язычная мышца,** *m. palatoglóssus,* парная. Начинается в латеральной части корня языка и, поднимаясь кверху в толще небно-язычной дужки, вплетается в апоневроз мягкого неба. При сокращении этих мышц небная занавеска опускается книзу, отверстие зева уменьшается;

5) **небно-глоточная мышца,** *m. palatopharýngeus,* парная, треугольной формы, своей расширенной частью начинается в задней стенке глотки и на заднем крае пластинки щитовидного хряща. Поднимаясь кверху в небно-глоточной дужке, пучки этой мышцы заканчиваются в апоневрозе мягкого неба. Сокращаясь, мышцы опускают небную занавеску и уменьшают отверстие зева.

Мышцы мягкого неба, поднимающие небную занавеску, при-

жимают ее к задней и боковым стенкам глотки и, таким образом, отделяют носовую часть глотки от остальных ее частей. Это происходит при глотательных движениях, что препятствует попаданию пищи в полость носа. Мышцы, опускающие небную занавеску и суживающие отверстие зева, отсекают от пищевого комка небольшие порции, которые затем поступают в глотку.

Мягкое небо принимает участие в образовании отверстия, которое сообщает полость рта с глоткой, — **зева,** *fáuces.* Суженная его часть — перешеек зева, *isthmus fáucium,* ограничена с боков небно-язычными дужками, сверху — мягким небом, а снизу — стенкой языка.

Возрастные особенности полости рта, языка, слюнных желез и неба

Полость рта новорожденного незначительных размеров. Преддверие отграничено от полости рта так называемым десневым краем, а не альвеолярными отростками. Губы толстые, слизистая оболочка покрыта сосочками, на внутренней поверхности губ имеются поперечные валики. Промежуточная часть (переходная зона) узкая, круговая мышца рта хорошо развита.

Плоское твердое небо находится на уровне свода глотки, мягкое небо короткое, располагается горизонтально. Небная занавеска не касается задней стенки глотки, чем достигается свободное дыхание при сосании. Слизистая оболочка твердого неба образует слабо выраженные поперечные складки и бедна железами.

Язык у новорожденного широкий, короткий, толстый, малоподвижный. Он занимает всю полость рта. При закрытой ротовой полости он выходит за края десен и достигает щек. Впереди язык выступает между верхней и нижней челюстями в преддверие рта, которое у новорожденного очень маленькое. Сосочки языка выражены, язычная миндалина развита слабо.

С появлением молочных зубов, а затем в период первого детства происходит значительное увеличение размеров альвеолярных отростков верхней челюсти, альвеолярной части нижней челюсти и полости рта. Свод твердого неба как бы поднимается.

Небная миндалина у новорожденного небольших размеров (до 7 мм), однако при открытой ротовой полости хорошо видна, так как слабо прикрыта передней дужкой. К концу 1-го года жизни ребенка миндалина вследствие своего быстрого роста выступает из миндаликовой ямки медиально. У детей миндалина имеет относительно большие размеры. Максимальных размеров (28 мм) миндалина достигает к 16 годам.

Слюнные железы у новорожденного развиты слабо. Особенно интенсивно они растут после 4 мес в течение первых двух лет. В дальнейшем железы увеличиваются в длину, протоки их становятся более ветвистыми. Проток околоушной слюнной железы имеет вид дуги выпуклостью книзу и расположен ниже,

чем у взрослых; открывается на уровне первого коренного зуба. Щеки у детей выпуклые в результате наличия между кожей и хорошо развитой щечной мышцей округлого жирового тела. С возрастом жировое тело становится более плоским и отодвигается кзади, за жевательную мышцу.

Вопросы для повторения

1. Какие органы образуют стенки полости рта?
2. Расскажите о строении зуба. Чем отличаются по форме различные виды зубов?
3. Назовите сроки прорезывания молочных и постоянных зубов.
4. Напишите полную формулу молочных и постоянных зубов.
5. Какие сосочки имеются на поверхности языка? Какие из них содержат вкусовые почки?
6. Назовите анатомические группы мышц языка, функцию каждой мышцы языка.
7. Перечислите группы малых слюнных желез.
8. В каких местах стенок полости рта открываются протоки больших слюнных желез?
9. Назовите мышцы мягкого неба, места их начала и прикрепления.

ГЛОТКА

Глотка, *phárynx,* — непарный орган, расположенный в области головы и шеи, является частью пищеварительной и дыхательной систем. Глотка представляет собой сплющенную в переднезаднем направлении воронкообразную трубку, подвешенную к основанию черепа. Вверху она прикрепляется к основанию черепа, сзади — к глоточному бугорку базилярной части затылочной кости, по бокам — к пирамидам височных костей (кпереди от наружного отверстия сонного канала), затем к медиальной пластинке крыловидного отростка. На уровне VI—VII шейных позвонков глотка переходит в пищевод. В глотку открываются отверстия полости носа (хоаны) и полости рта (зев). Пищевая масса из полости рта через зев во время акта глотания попадает в глотку, а далее в пищевод. Воздух из полости носа через хоаны или из полости рта через зев также попадает в глотку, а затем в гортань. Таким образом, глотка является местом перекреста пищеварительного и дыхательного путей.

Задняя поверхность глотки прилежит к передней поверхности тела шейных позвонков, отделяясь от последних предпозвоночными мышцами и предпозвоночной пластинкой шейной фасции. Между задней поверхностью глотки и пластинкой шейной фасции находится так называемое **заглоточное пространство,** *spátium retropharýngeum,* заполненное рыхлой соединительной тканью, в которой расположены заглоточные лимфатические узлы. Латерально от глотки проходят сосудисто-нервные пучки шеи (сонная

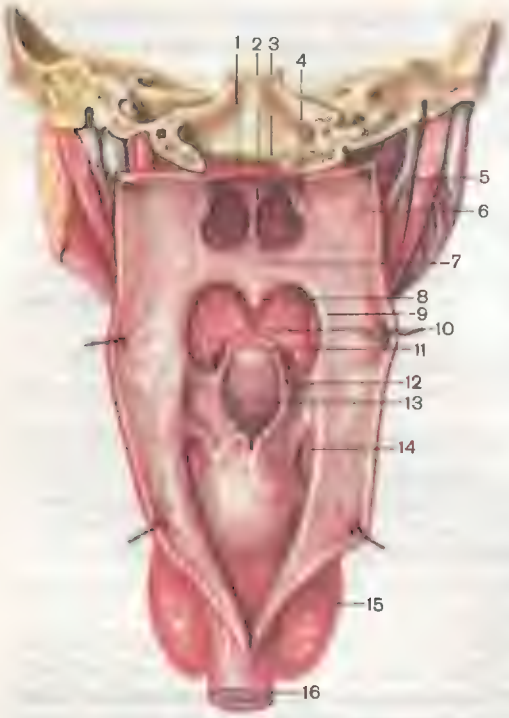

Рис. 197. Полость глотки, *cavitas pharyngis*; вид сзади. (Задняя стенка глотки вскрыта.)

1 — fornix pharyngis; 2 — septum nasi; 3 — choanae; 4 — torus tubarius; 5 — m. stylopharyngeus; 6 — боковая стенка глотки; 7 — верхняя поверхность мягкого неба; 8 — uvula; 9 — arcus palatopharyngeus; 10 — radix linguae; 11 — epiglottis; 12 — plica aryepiglottica; 13 — aditus laryngis; 14 — recessus piriformis; 15 — gl. thyroidea; 16 — esophagus [oesophagus].

артерия, внутренняя яремная вена, блуждающий нерв), впереди глотки находятся носовая полость (вверху), полость рта и гортань (внизу).

Глотка имеет наибольший поперечный размер на уровне полости носа и полости рта. Длина глотки в среднем 12—14 см. Кроме передней, задней и боковых стенок, в глотке выделяют верхнюю стенку, которая образована покрытой слизистой оболочкой частью основания черепа, находящейся кпереди от большого затылочного отверстия.

Верхняя стенка — это **свод глотки,** *fórnix pharýngis*. Задняя стенка глотки не имеет отверстий, а передняя почти отсутствует, так как здесь расположены отверстия: хоаны, зев и вход в гортань (рис. 197).

В глотке выделяют три части соответственно органам, расположенным кпереди от нее: носовую, ротовую и гортанную. **Носовая часть глотки,** *pars nasális pharýngis,* находится на уровне хоан и составляет верхний отдел глотки, **ротовая часть глотки,** *pars orális pharýngis,* простирается от небной занавески до входа в гортань и находится на уровне зева (уровень III шейного позвонка). **Гортанная часть глотки,** *pars laryngea pharýngis,* является нижним отделом глотки и располагается от уровня входа в гортань до перехода глотки в пищевод. Носовая часть глотки (носоглотка) относится только к дыхательным путям, ротовая — к пищеварительному и дыхательному путям, гортанная — только к пищеварительному пути. Верхняя (носовая) часть глотки постоянно зияет, так как ее стенки не спадаются. При акте глотания носовая часть глотки (носоглотка) отделяется от остальных частей глотки небной занавеской, а надгортанник закрывает вход в гортань, поэтому пищевая масса направляется только в пищевод и не попадает ни в носовую полость, ни в полость гортани.

На внутренней поверхности глотки, у места перехода ее верхней стенки в заднюю, и в области свода находится небольшое возвышение, образованное скоплением в слизистой оболочке лимфоидной ткани, — **глоточная (аденоидная) миндалина,** *tonsílla pharyngeális (adenoídea).* Глоточная миндалина хорошо развита у детей, а у взрослых слабо выделяется на внутренней поверхности задней стенки глотки. На боковых стенках глотки, позади хоан, на уровне заднего конца нижней носовой раковины, заметно воронкообразное **глоточное отверстие слуховой трубы,** *óstium pharýngeum túbae auditívae.* Слуховая труба соединяет полость среднего уха с полостью глотки и способствует выравниванию атмосферного давления внутри барабанной полости. Глоточное отверстие слуховой трубы сзади и сверху ограничено трубным валиком, *tórus tubárius.*

В слизистой оболочке вокруг глоточного отверстия слуховой трубы и в толще передней поверхности трубного валика располагается скопление лимфоидной ткани — **трубная миндалина,** *tonsílla tubária.* Таким образом, вход в полость глотки из носовой и ротовой полостей, а также начальная часть слуховой трубы окружены скоплениями лимфоидной ткани. Так, позади хоан находятся глоточная и трубные миндалины, у отверстия зева — небные и язычная миндалины. В целом этот комплекс из шести миндалин получил название лимфоидного кольца (кольцо Пирогова — Вальдейера).

На передней стенке нижней (гортанной) части глотки расположено отверстие, ведущее в гортань. Оно ограничено вверху надгортанником, по бокам — черпалонадгортанными складками, а внизу — черпаловидными хрящами гортани. Книзу от этого отверстия находится выступ гортани — результат выпячивания гортани в полость глотки. Латеральнее и несколько выше этого выступа в стенке глотки расположен **грушевидный карман,** *recéssus pirifórmis.*

Стенка глотки образована **слизистой оболочкой,** *túnica mucósa,* которая лежит на плотной соединительнотканной пластинке, заменяющей подслизистую основу. В нижней части глотки эта пластинка имеет строение рыхлой **подслизистой основы,** *téla submucósa,* а в верхних отделах — фиброзное строение и получила название **глоточно-базилярной фасции,** *fáscia pharyngobasiláris.* Снаружи от подслизистой основы находится **мышечная оболочка,** *túnica musculáris,* и **соединительнотканная оболочка** — адвентиция, *adventítia.*

Слизистая оболочка, выстилающая изнутри стенки глотки, в верхних отделах складок не образует, так как прилежит непосредственно к плотной и прочной глоточно-базилярной фасции. На уровне носоглотки слизистая оболочка покрыта

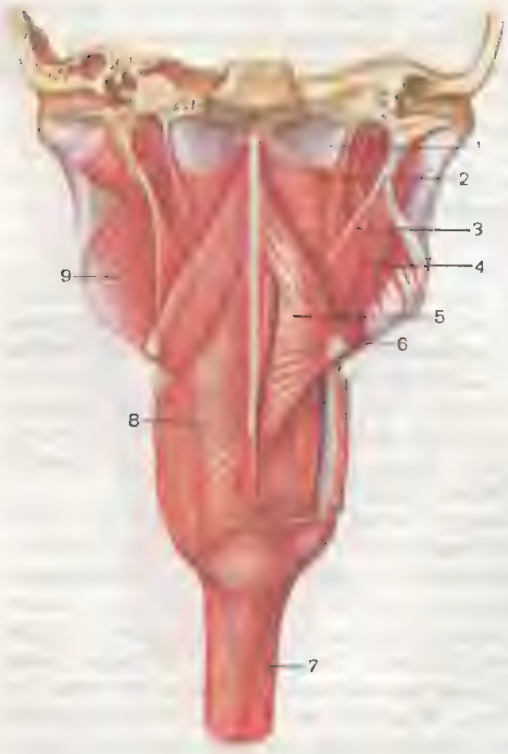

Рис. 198. Мышцы глотки; вид сзади. (Справа удален нижний констриктор глотки, слева — двубрюшная и шилоподъязычная мышцы.)

1 — fascia pharyngobasilaris; 2 — m. constrictor pharyngis superior; 3 — m. stylopharyngeus; 4 — m. stylohyoideus; 5 — m. constrictor pharyngis medius; 6 — os hyoideum; 7 — oesophagus; 8 — m. constrictor pharyngis inferior; 9 — m. pterygoideus medialis.

реснитчатым (мерцательным) эпителием, а ниже — многослойным плоским эпителием в соответствии с функцией этих частей глотки. В слизистой оболочке глотки располагаются слизистые железы, секрет которых, выделяясь в глотку, увлажняет ее стенки, облегчает скольжение пищевого комка при глотании.

Снаружи подслизистая основа, а вверху глоточно-базилярная фасция покрыты мышцами глотки, образованными поперечно-полосатой мышечной тканью.

Мышцы глотки образуют сжиматели глотки — констрикторы (верхний, средний и нижний) и продольные мышцы — подниматели глотки (шилоглоточная и трубно-глоточная мышцы) (рис. 198; см. табл. XV приложения).

Верхний констриктор глотки, *m. constrictor pharýngis supérior,* начинается от медиальной пластинки крыловидного отростка клиновидной кости, от *крыловидно-нижнечелюстного шва, ráphe pterygomandibulâre,* — фиброзной полоски, натянутой между крыловидным крючком и нижней челюстью, от нижней челюсти *(linea mylohyoidea)* и корня языка в виде продолжения поперечной мышцы языка. Волокна верхнего констриктора глотки идут кзади и вниз, срастаясь по срединной линии на задней поверхности глотки с такими же пучками противоположной стороны. Поскольку верхние пучки этого констриктора не покрывают стенку глотки в самом верхнем отделе, глотка образована глоточно-базилярной фасцией и слизистой оболочкой, покрытыми снаружи адвентицией.

Средний констриктор глотки, *m. constrictor pharýngis médius,* начинается от большого и малого рогов подъязычной кости. Далее пучки этой мышцы веерообразно расходятся вверх и вниз, направляясь на заднюю поверхность глотки, где срастаются с мышечными пучками противоположной стороны. Верхний край среднего констриктора накладывается на нижнюю часть мышечных пучков верхнего констриктора глотки.

Нижний констриктор глотки, *m. constrictor pharýngis inférior,* начинается на латеральной поверхности щитовидного и перстневидного хрящей. Мышечные пучки его расходятся веерообразно назад, книзу, горизонтально и кверху, прикрывают нижнюю половину среднего констриктора и срастаются с пучками такой же мышцы противоположной стороны на задней поверхности глотки.

Нижние мышечные пучки нижнего констриктора глотки заходят на заднюю поверхность начала пищевода.

Вследствие срастания мышечных пучков констрикторов правой и левой сторон на задней поверхности глотки по срединной линии образуется шов глотки, *ráphe pharýngis.*

Шилоглоточная мышца, *m. stylopharýngeus,* начинается на шиловидном отростке височной кости и идет книзу и кпереди, проникает между верхним и средним констрикторами и заканчивается в стенке глотки. Часть пучков этой мышцы достигает верхнего края щитовидного хряща.

Трубно-глоточная мышца, *m. salpingopharýngeus,* парная, берет начало на нижней поверхности хряща слуховой трубы, возле глоточного отверстия. Мышечные пучки спускаются вниз, соединяются с небно-глоточной мышцей и вплетаются в латеральную стенку глотки.

Мышцы глотки принимают участие в акте глотания. При поступлении пищевого комка в полость глотки продольные мышцы поднимают глотку кверху, как бы натягивая ее на пищевой комок, а сжиматели глотки сокращаются последовательно сверху вниз, в результате чего пищевой комок проталкивается по направлению к пищеводу. Снаружи глотка покрыта тонким соединительнотканным слоем *(adventitia),* при помощи которого она контактирует с рядом расположенными органами.

Сосуды и нервы глотки. В стенке глотки разветвляются восходящая глоточная артерия (из наружной сонной артерии), глоточные ветви (из щитошейного ствола — ветви подключичной артерии), глоточные ветви (из восходящей небной артерии — ветви лицевой артерии). Венозная кровь оттекает через глоточное сплетение, затем глоточные вены во внутреннюю яремную вену. Лимфатические сосуды глотки впадают в заглоточные и глубокие латеральные (внутренние яремные) лимфатические узлы. Иннервация глотки осуществляется ветвями языкоглоточного (IX пара) и блуждающего (X пара) нервов, а также через гортанно-глоточные ветви (из симпатического ствола), которые образуют в стенке глотки нервное сплетение.

Возрастные особенности глотки

Глотка новорожденного имеет форму воронки с высокой и широкой верхней частью и короткой суженной нижней частью. Проекция нижнего края глотки у новорожденного находится на уровне межпозвоночного диска, между телами III и IV шейных позвонков; к концу периода второго детства (11—12 лет) — на уровне V—VI шейного позвонка, а в подростковом возрасте — на уровне VI—VII шейного позвонка. Носовая часть глотки короткая, свод уплощен. Длина глотки новорожденного около 3 см, поперечный размер от 2,1 до 2,5 см, переднезадний равен 1,8 см. Размеры носовой части глотки к двум годам жизни ребенка увеличиваются в 2 раза. Глоточное отверстие слуховой трубы у новорожденного расположено на уровне твердого неба, близко к небной занавеске, имеет вид щели, зияет. После 2—4 лет отверстие перемещается кверху и кзади, а к 12—14 годам сохраняет щелевидную форму или становится овальным.

Миндалины наиболее сильно развиваются в течение первых двух лет, а затем растут медленнее.

Глоточная миндалина у новорожденного расположена в толще слизистой оболочки верхнезадней стенки глотки и выступает кпереди. На первом году жизни миндалина увеличивается в размерах. В 12—14 лет ее рост замедляется, а затем наступает период частичного обратного развития. После 20—22 лет размеры глоточной миндалины изменяются мало.

Трубная миндалина новорожденного расположена кзади и книзу от щелевидного отверстия слуховой трубы и нередко соединяется сзади с глоточной миндалиной, книзу и кпереди — с небной.

ПИЩЕВОД

Пищевод, *esóphagus [oesophagus]*, представляет собой сдавленную в переднезаднем направлении трубку длиной 25—30 см, по которой пища из глотки поступает в желудок. Начинается пищевод в области шеи на уровне VI—VII шейного позвонка как продолжение глотки, затем проходит через грудную полость и заканчивается в брюшной полости впадением в желудок слева от X—XI грудного позвонка (рис. 199).

У пищевода выделяют три части: шейную, грудную и брюшную. **Шейная часть,** *pars cervicalis*, и **грудная часть,** *pars thoracica,* прилежат к позвоночному столбу и повторяют его изгибы. На уровне IX грудного позвонка пищевод отходит от позвоночного столба кпереди и несколько влево. Шейная часть пищевода располагается между трахеей спереди и позвоночным столбом сзади. Латерально от пищевода с каждой стороны находятся соответствующий возвратный гортанный нерв и общая сонная артерия. Грудная часть пищевода располагается сначала в верхнем, а затем в заднем средостении. В верхнем средостении до уровня IV грудного позвонка впереди пищевода находится трахея, в заднем средостении — перикард.

Рис. 199. Пищевод, *oesophagus*, и желудок, *ventriculus [gaster]* (схема).

1 — pars laryngea pharyngis; 2 — esophagus [oesophagus]; 3 — pars abdominalis esophagii [oesophagii]; 4 — fundus ventriculi [gastricus]; 5 — corpus ventriculi [gastricum]; 6 — curvatura ventriculi [gastrica major; 7 — duodenum; 8 — pars pylorica; 9 — diaphragma; 10 — pars thoracica aortae; 11 — arcus aortae.

На уровне IV грудного позвонка спереди и слева с пищеводом соприкасается дуга аорты. Ниже уровня V грудного позвонка пищевод лежит справа, затем проходит впереди аорты, а непосредственно над диафрагмой лежит спереди и слева от нее. На уровне IV—V грудного позвонка переднюю поверхность пищевода пересекает левый главный бронх. На передней и задней поверхностях нижнего отдела грудной части пищевода располагаются левый и правый блуждающие нервы. Верхний отдел грудной части пищевода граничит с левой медиастинальной плеврой, а нижний отдел — с правой.

Брюшная часть, *pars abdominalis*, пищевода длиной 1—3 см прилежит к задней поверхности левой доли печени.

В трех местах пищевод имеет сужения. Первое из них находится на уровне VI—VII шейного позвонка, в том месте, где глотка переходит в пищевод; второе — на уровне IV—V грудного позвонка, где пищевод прилежит к задней поверхности левого бронха, и третье — на уровне прохождения пищевода через диафрагму.

Наружная адвентициальная оболочка пищевода, *túnica adventítia,* образована рыхлой волокнистой соединительной тканью (рис. 200).

Мышечная оболочка, *túnica musculáris,* состоит из двух слоев: наружного продольного и внутреннего кругового. В верхней части пищевода мышечная оболочка образована поперечно-полосатыми (исчерченными) мышечными волокнами, которые в средней части постепенно заменяются гладкомышеч-

Рис. 200. Пищевод, *oesophagus*; поперечный разрез.

1 — tunica adventitia; 2 — stratum longitudinale tunicae muscularis; 3 — stratum circulare tunicae muscularis; 4 — tela submucosa; 5 — tunica mucosa; 6 — epithelium.

ными клетками, а в нижней части мышечная оболочка состоит только из гладкой мышечной ткани, продолжающейся в стенку желудка.

Подслизистая основа, *téla submucósa,* развита хорошо, что позволяет лежащей на ней слизистой оболочке собираться в продольные складки. Поэтому просвет пищевода на поперечном разрезе имеет звездчатую форму. Продольные складки слизистой оболочки расправляются при прохождении пищевой массы и способствуют увеличению просвета пищевода.

Слизистая оболочка, *túnica mucósa,* относительно толстая, имеет хорошо выраженную мышечную пластинку. Со стороны просвета пищевод покрыт многослойным плоским эпителием. В толще слизистой оболочки и в подслизистой основе находятся слизистые железы пищевода, *glándulae esophágeae [oesophágeae]*, открывающиеся в просвет органа. В слизистой оболочке и подслизистой основе располагаются также одиночные лимфоидные узелки.

Пищевод в рентгеновском изображении. Для исследования пищевода применяется метод наполнения его рентгеноконтрастной массой (нерастворимый сульфат бария), которая заполняет просвет пищевода и дает на экране продольную тень, хорошо видимую на «просветленном» фоне легочных полей между позвоночным столбом и сердцем. Кроме трех указанных выше сужений, пищевод имеет видимое на рентгенограммах сужение в месте перехода его в желудок.

Сосуды и нервы пищевода. К пищеводу подходят пищеводные ветви: в шейной части его — из нижней щитовидной артерии, в грудной части — из грудной части аорты, в брюшной части — из левой желудочной артерии. Венозная кровь оттекает по одноименным венам: из шейной части в нижнюю щитовидную вену, из грудной — в непарную и полунепарную вены, из брюшной — в левую желудочную вену.

Лимфатические сосуды шейной части пищевода впадают в глубокие латеральные (яремные) лимфатические узлы, грудной части — в предпозвоночные, задние средостенные, а брюшной части — в левые желудочные (лимфатическое колько кардии). Часть лимфатических сосудов пищевода минует лимфатические узлы и впадает непосредственно в грудной проток.

К пищеводу подходят пищеводные ветви от правого и левого блуждающих нервов (X пара), а также из грудного аортального симпатического сплетения. В результате в стенке пищевода образуется **пищеводное сплетение,** *plexus esophágeus [oesophageális]*.

Возрастные особенности пищевода

Пищевод новорожденного представляет собой трубку длиной 10—12 см и диаметром от 0,4 до 0,9 см (к двум месяцам) со слабо выраженными анатомическими сужениями. Наиболее выражено глоточное (верхнее) сужение пищевода. К концу периода второго детства (11—12 лет) длина пищевода удваивается (20—22 см). Расстояние от зубов до кардиальной части желудка у новорожденного равно 16,3 см, в 2 года — 22,5 см, в 5 лет — 26—27,9 см, у ребенка 12 лет составляет 28,0—34,2 см. Просвет пищевода у ребенка 2—6 мес составляет 0,85—1,2 см, старше 6 лет — 1,3—1,8 см.

Начало пищевода у новорожденного находится на уровне межпозвоночного диска между телами III и IV шейных позвонков, затем в связи с опусканием глотки происходит опускание верхней границы пищевода (в 2 года — до IV—V, в 10—12 лет — до V—VI, в 15 лет — до уровня VI—VII шейного позвонка). У старых людей оно находится на уровне I грудного позвонка.

Мышечная оболочка пищевода у новорожденного развита слабо, до 12—15 лет она интенсивно растет, в дальнейшем изменяется мало. Слизистая оболочка у детей до 1 года бедна железами; продольные складки появляются в возрасте 2—2,5 года.

Желудок, *ventriculus [gáster]*, представляет собой мешковидное расширение пищеварительного тракта, расположенное между пищеводом и двенадцатиперстной кишкой. Выделяемый железами желудочный сок содержит пищеварительные ферменты, соляную кислоту и другие физиологически активные вещества, расщепляет (переваривает) белки, частично жиры, оказывает бактерицидное действие. Слизистая оболочка желудка вырабатывает антианемические вещества (факторы Касла) — сложные соединения, влияющие на кроветворение.

Строение желудка. У желудка выделяют **переднюю стенку,** *páries antérior,* направленную кпереди и несколько кверху, и **заднюю стенку,** *páries postérior,* обращенную кзади и книзу. По краям, где сходятся передняя и задняя стенки, образуются **малая кривизна желудка,** *curvatúra ventrículi [gástrica] minor,* направленная вверх и вправо, и более длинная **большая кривизна желудка,** *curvatúra ventrículi [gástrica] májor,* направленная вниз и влево (рис. 201). В верхней части малой кривизны находится место впадения пищевода в желудок — кардиальное отверстие, *óstium cardiácum [cárdia],* а прилежащая к нему часть желудка называется **кардиальной частью (кардиа),** *pars cardíaca.* Слева от кардиальной части расположено куполообразное выпячивание, обращенное вверх и влево, которое является **дном (сводом) желудка,** *fundus (fórnix) ventrículi [gástricus].* На малой кривизне желудка, в нижнем ее отделе, имеется впячивание — угловая вырезка, *incisúra anguláris.* Правый, более узкий отдел желудка называется **привратниковой (пилорической) частью,** *pars pylórica.* В ней выделяют широкую часть — привратниковую пещеру, *ántrum pylóricum,* и более узкую — канал привратника, *canális pylóricus,* за которым следует двенадцатиперстная кишка. Границей между последней и желудком является круговая борозда, которая соответствует месту выхода из желудка — отверстию привратника, *óstium pylóricum.* Средняя часть желудка, между его кардиальной частью и дном слева и пилорической частью справа, называется **телом желудка,** *córpus ventrículi [gástricum].*

Размеры желудка сильно варьируют в зависимости от типа телосложения и степени наполнения. Умеренно наполненный желудок имеет длину 24—26 см, наибольшее расстояние между большой и малой кривизной не превышает 10—12 см, а передняя и задняя поверхности отделены друг от друга на 8—9 см. Длина пустого желудка составляет около 18—20 см, а расстояние между большой и малой кривизной — до 7—8 см, передняя и задняя стенки соприкасаются. Вместимость желудка взрослого человека в среднем равна 3 л (1,5—4,0 л).

Желудок непрерывно меняет свои форму и размеры в зависимости от наполнения и состояния соседних органов. Пустой желудок не касается передней брюшной стенки, так как уходит

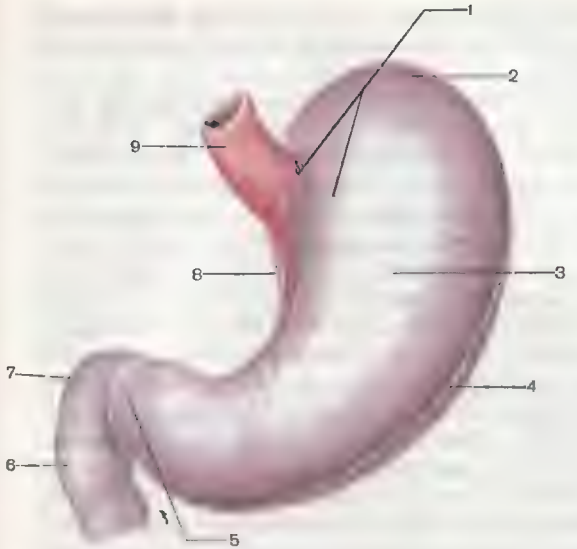

Рис. 201. Желудок, *ventriculus [gaster]*; вид спереди.

1 — pars cardiaca; 2 — fundus ventriculi [gastricus]; 3 — corpus ventriculi [gastricum]; 4 — curvatura ventriculi [gastrica] major; 5 — pars pylorica; 6 — pars descendes duodeni; 7 — pars superior duodeni; 8 — curvatura ventriculi [gastrica] minor; 9 — oesophagus.

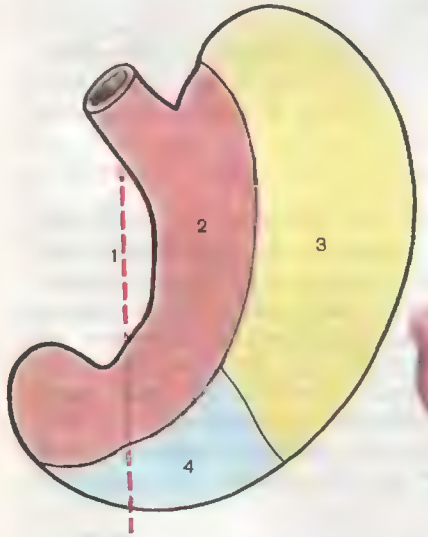

Рис. 202. Поля соприкосновения передней поверхности желудка со смежными органами.

1 — срединная линия тела человека; поля соприкосновения: 2 — с печенью; 3 — с диафрагмой; 4 — с передней брюшной стенкой.

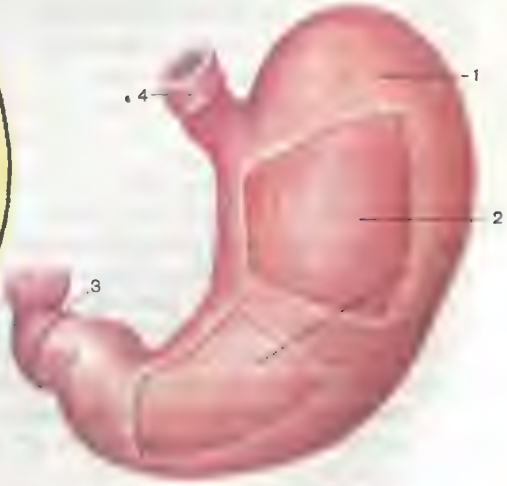

Рис. 203. Мышечная оболочка желудка. Круговой слой и косые волокна. (Часть кругового слоя удалена.)

1 — stratum circulare; 2 — fibrae obliquae; 3 — stratum longitudinale в месте перехода привратниковой части в двенадцатиперстную кишку; 4 — oesophagus (stratum longitudinale).

кзади, а впереди от него располагается поперечная ободочная кишка. При наполненном состоянии большая кривизна желудка опускается до уровня пупка.

Топография желудка. Располагается желудок в верхней части брюшной полости, под диафрагмой и печенью. Три четверти желудка находятся в левой подреберной области (*régio hypochondriaca sinístra*), одна четверть — в надчревной области (*régio epigástrica*). Входное кардиальное отверстие расположено слева от тел X—XI грудных позвонков, выходное отверстие привратника — у правого края XII грудного или I поясничного позвонка. Продольная ость желудка направлена косо сверху вниз, слева направо и сзади наперед. Передняя поверхность желудка в области кардиальной части, дна и тела желудка соприкасается с диафрагмой, в области малой кривизны — с висцеральной поверхностью левой доли печени. Небольшой участок тела желудка треугольной формы прилежит непосредственно к передней брюшной стенке (рис. 202). Позади желудка находится щелевидное пространство полости брюшины — сальниковая сумка, отделяющая его от органов, лежащих на задней брюшной стенке и расположенных забрюшинно. Задняя поверхность желудка в области большой кривизны желудка прилежит к поперечной ободочной кишке и ее брыжейке, в верхней левой части этой кривизны (дно желудка) — к селезенке. Позади тела желудка забрюшинно расположены верхний полюс левой почки и левый надпочечник, а также поджелудочная железа.

Относительная стабильность положения желудка обеспечивается малой подвижностью входного и отчасти выходного его отверстий и наличием связок брюшины (см. «Полость живота и брюшина»).

К малой кривизне желудка от ворот печени подходят два листка (дупликатура) брюшины — **печеночно-желудочная связка,** *lig. hepatogástricum,* от большой кривизны снизу, к поперечной ободочной кишке отходят также два листка брюшины — **желудочно-ободочная связка,** *lig. gastrocólicum,* и, наконец, от начала большой кривизны и левой части дна желудка дупликатура брюшины идет влево к воротам селезенки в виде **желудочно-селезеночной связки,** *lig. gastrolienále [gastrosplénicum].*

Строение стенки желудка. Наружная **серозная оболочка** желудка, *túnica serósa,* покрывает орган практически со всех сторон.

Желудок лежит интраперитонеально. Только узкие полоски стенки желудка на малой и большой кривизне не имеют брюшинного покрова. Здесь к желудку в толще его связок подходят кровеносные сосуды и нервы. Тонкая **подсерозная основа,** *téla subserósa,* отделяет серозную оболочку от мышечной. **Мышечная оболочка,** *túnica musculáris,* у желудка развита хорошо и представлена тремя слоями: наружным продольным, средним круговым и внутренним слоем косых волокон (рис. 203).

Продольный слой, *strátum longitudinále,* является

продолжением продольного слоя мышечной оболочки пищевода. Продольные мышечные пучки располагаются преимущественно возле малой и большой кривизны желудка. На передней и задней стенках желудка этот слой представлен отдельными мышечными пучками, лучше развитыми в области привратника. Круговой слой, *strátum circuláre,* развит лучше, чем продольный, в области привратниковой части желудка он утолщается, образуя вокруг выходного отверстия желудка **сфинктер привратника,** *m. sphíncter pylóri [pylóricus].* Третий слой мышечной оболочки, имеющийся только у желудка, составляют косые волокна, *fíbrae obliquae.* Косые волокна перекидываются через кардиальную часть желудка слева от кардиального отверстия и спускаются вниз и вправо по передней и задней стенкам органа в сторону большой кривизны, как бы поддерживая ее.

Подслизистая основа, *téla submucósa,* довольно толстая, что дает возможность лежащей на ней слизистой оболочке собираться в складки. **Слизистая оболочка,** *túnica mucósa,* имеет серовато-розовый цвет и покрыта однослойным цилиндрическим эпителием. Толщина этой оболочки колеблется от 0,5 до 2,5 мм. Благодаря наличию мышечной пластинки слизистой оболочки, *lámina musculáris mucósae,* и подслизистой основы слизистая оболочка образует многочисленные складки желудка, *plícae gástricae,* которые имеют различное направление в разных отделах желудка (рис. 204). Так, вдоль малой кривизны расположены продольные складки, в области дна и тела желудка — поперечные, косые и продольные. На месте перехода желудка в двенадцатиперстную кишку находится кольцевидная складка — заслонка пилоруса, *válvula pylórica* (BNA), которая при сокращении сфинктера привратника полностью разобщает полость желудка и двенадцатиперстной кишки.

Вся поверхность слизистой оболочки желудка (на складках и между ними) имеет небольшие (диаметром 1—6 мм) возвышения, получившие название желудочных полей, *áreae gástricae [gástrica]* (рис. 205). На поверхности этих полей находятся желудочные ямочки, *fovéolae gástricae [gástrica],* представляющие собой устья многочисленных (около 35 млн) желез желудка. Последние выделяют желудочный сок (пищеварительные ферменты), предназначенные для химической обработки пищи. В соединительнотканной основе слизистой оболочки находятся артериальные, венозные и лимфатические сосуды, нервы, а также одиночные лимфоидные узелки.

Рентгеноанатомия желудка. Желудок у живого человека является подвижным органом, постоянно изменяющим форму и положение в зависимости от тонуса мышечной оболочки, положения тела и степени наполнения (рис. 206, 207). С учетом пищеварительной и двигательной функций желудка в нем выделяют **пищеварительный мешок,** *sáccus digestórius,* который объединяет свод и тело желудка, и **выводной (эвакуаторный) канал,** *canális*

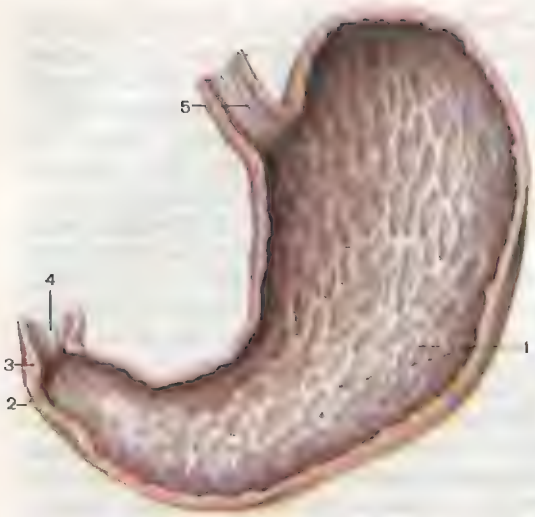

Рис. 204. Слизистая оболочка желудка. (Передняя стенка желудка удалена.)

1 — plicae gastricae; 2 — ostium pyloricum; 3 — m. sphincter pyloricus; 4 — tun. mucosa duodeni; 5 — tun. mucosa oesophageae.

Рис. 205. Строение стенки желудка.

1 — tun. mucosa; 2 — areae gastricae; 3 — foveolae gastricae; 4 — lam. muscularis mucosae; 5 — tela submucosa; 6 — tun. muscularis; 7 — nodulus (follicullus) lymphaticus solitarius.

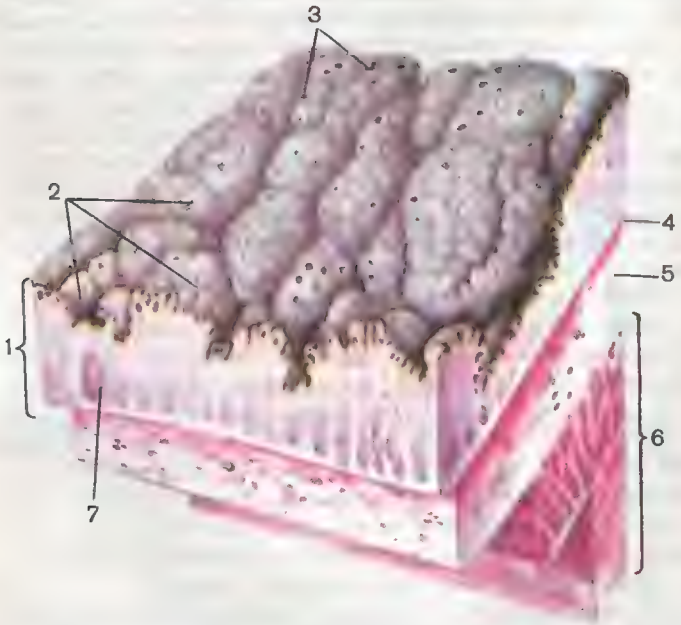

egestórius, включающий привратниковую часть и привратник.

Анатомической границей между пищеварительным мешком и эвакуаторным каналом является угловая вырезка, на уровне которой находится физиологический сфинктер стенки желудка.

У живого человека выделяют три основные формы и положе-

Рис. 206. Проекция желудка на переднюю брюшную стенку. Пунктиром обозначены контуры желудка и диафрагмы при вертикальном положении тела человека; непрерывной линией — желудок при положении на правом боку; желудок при положении на левом боку — розового цвета.

ния желудка, соответствующие трем типам телосложения.

У людей брахиморфного типа телосложения желудок имеет форму рога (конуса), расположен почти поперечно.

Для мезоморфного типа телосложения характерна форма рыболовного крючка. Тело желудка располагается почти вертикально, затем резко изгибается вправо, так что пилорическая часть занимает восходящее положение справа возле позвоночного столба. Между пищеварительным мешком и эвакуаторным каналом образуется открытый кверху острый угол.

У людей долихоморфного типа телосложения желудок имеет форму чулка. Нисходящий отдел опускается низко, пилорическая часть, представляющая собой эвакуаторный канал, круто поднимается вверх, располагаясь по срединной линии или несколько в стороне от нее (вправо или влево).

Такие формы желудка, а также многочисленные промежуточные варианты встречаются при вертикальном положении тела человека. В положении лежа на спине или на боку форма желудка изменяется, главным образом в связи с изменением его взаимоотношений с соседними органами. Форма желудка зависит также от возраста и пола: у женщин чаще встречается желудок в форме удлиненного крючка, у стариков и детей — в форме рога. Форма желудка у живого человека меняется и в зависимости от функционального состояния желудка. Так, натощак желудок имеет форму узкого канала с небольшим расширением в области свода и тела. Наполненный желудок растягивается соответственно количеству содержащейся в нем пищи. При рентгено

Рис. 207. Рентгенограмма желудка, наполненного контрастной массой.

1 — pars cardiaca; 2 — corpus ventriculi [gastricus]; 3 — pars pylorica; 4 — ampulla duodeni.

логических исследованиях желудка можно наблюдать рельеф складок слизистой оболочки и перистальтические волны.

Сосуды и нервы желудка. К желудку, к его малой кривизне, подходят левая желудочная артерия (из чревного ствола) и правая желудочная артерия (ветвь собственной печеночной артерии), к большой кривизне — правая желудочно-сальниковая артерия (ветвь гастродуоденальной артерии) и левая желудочно-сальниковая артерия, ко дну желудка — короткие желудочные артерии (ветви селезеночной артерии). Желудочные и желудочно-сальниковые артерии анастомозируют между собой в области малой и большой кривизны и образуют вокруг желудка артериальное кольцо, от которого к стенкам желудка отходят многочисленные ветви. Венозная кровь от стенок желудка оттекает по одноименным венам, сопровождающим артерии и впадающим в притоки воротной вены.

Лимфатические сосуды от малой кривизны желудка направляются к правым и левым желудочным лимфатическим узлам, от верхних отделов желудка со стороны малой кривизны и от кардиальной части — к лимфатическим узлам лимфатического кольца кардии, от большой кривизны и нижних отделов желудка — к правым и левым желудочно-сальниковым узлам, а от пилорической части желудка — к пилорическим узлам (надпилорическим, подпилорическим, запилорическим).

В иннервации желудка (образование желудочного сплетения — *plexus gastricus*) участвуют блуждающие (X пара) и симпатические нервы. Передний блуждающий ствол разветвляется в передней, а задний — в задней стенке желудка. Симпатические нервы подходят к желудку от чревного сплетения по артериям желудка.

Возрастные особенности желудка

Желудок новорожденного имеет форму цилиндра или бычьего рога, рыболовного крючка. Кардиальная часть, дно и пилорический отдел слабо выражены, привратник широкий. Объем желудка составляет около 50 $см^3$; длина равна 5 см, ширина — 3 см. К концу первого года жизни желудок удлиняется, а в период от 7 до 11 лет приобретает форму, как у взрослого человека. Формирование кардиальной части завершается только к началу периода второго детства (8 лет). В конце первого года жизни длина желудка достигает 9 см, ширина равна 7 см, а объем увеличивается до 250—300 $см^3$. В 2 года объем желудка равен 490—590 $см^3$, в 3 года — 580—680 $см^3$, к 4 годам — до 750 $см^3$. К концу периода второго детства (12 лет) объем увеличивается до 1300—1500 $см^3$. У детей, находящихся на искусственном вскармливании, желудок растянут, особенно в области передней стенки. Значительная часть желудка новорожденного (кардия, дно, часть тела) находится в левом подреберье и прикрыта левой долей печени. Большая кривизна прилежит к поперечной ободочной кишке. С уменьшением левой доли печени желудок приближается к передней брюшной стенке и смещается в надчревную область.

Входное отверстие желудка у новорожденного находится на уровне VIII—IX, а отверстие привратника — XI—XII грудных позвонков. По мере роста и развития ребенка происходит опускание желудка, и в 7 лет при вертикальном положении тела его входное отверстие проецируется между XI—XII грудными позвонками, а выходное — между XII грудным и I поясничным

14 Зак. 3999 М. Р. Сапин

позвонками. В старческом возрасте желудок еще более опускается. Слизистая оболочка желудка у новорожденных относительно толстая, складки высокие. Желудочные поля размером 1—5 мм, желудочных ямок около 200 000. Количество таких ямок к 3 мес жизни увеличивается до 700 000, к 2 годам — до 1 300 000, к 15 годам составляет 4 млн.

Мышечная оболочка желудка новорожденного имеет все три слоя, продольный слой и косые волокна этой оболочки развиты слабо. Максимальной толщины мышечная оболочка достигает к 15—20 годам.

Вопросы для повторения

1. Где расположены миндалины глоточного лимфоидного кольца?
2. Назовите мышцы глотки и места их начала.
3. В каких местах пищевод имеет сужения, чем они обусловлены?
4. На уровне каких позвонков располагаются входные и выходные отверстия желудка?
5. Назовите связки (брюшинные) желудка.

ТОНКАЯ КИШКА

Тонкая кишка, intestinum tenue, является наиболее длинным отделом пищеварительного тракта. Она расположена между желудком и толстой кишкой (рис. 208). В тонкой кишке пищевая кашица (химус), обработанная слюной и желудочным соком, подвергается действию кишечного сока, желчи, сока поджелудочной железы; здесь продукты переваривания всасываются в кровеносные и лимфатические сосуды (капилляры). Располагается тонкая кишка в области чревья (средняя область живота), книзу от желудка и поперечной ободочной кишки, достигая входа в полость таза.

Длина тонкой кишки у живого человека колеблется от 2,2 до 4,4 м; у мужчин кишка длиннее, чем у женщин. У трупа вследствие исчезновения тонуса мышечной оболочки длина тонкой кишки составляет 5—6 м. Тонкая кишка имеет форму трубки, поперечник которой у ее начала равен в среднем 47 мм, а у конца — 27 мм. Верхней границей тонкой кишки является привратник желудка, а нижней — илеоцекальный клапан у места ее впадения в слепую кишку.

У тонкой кишки выделяют следующие отделы: двенадцатиперстную кишку, тощую кишку и подвздошную кишку. Тощая и подвздошная кишка в отличие от двенадцатиперстной имеют хорошо выраженную брыжейку и рассматриваются как брыжеечная часть тонкой кишки.

Двенадцатиперстная кишка, *duodénum,* представляет собой начальный отдел тонкой кишки, расположенный на задней стенке брюшной полости. Длина двенадцатиперстной кишки у живого человека равна 17—21 см, а у трупа — 25—30 см. Начинается кишка от привратника и далее подковообразно огибает головку поджелудочной железы. В ней выделяют четыре части: верхнюю, нисходящую, горизонтальную и восходящую.

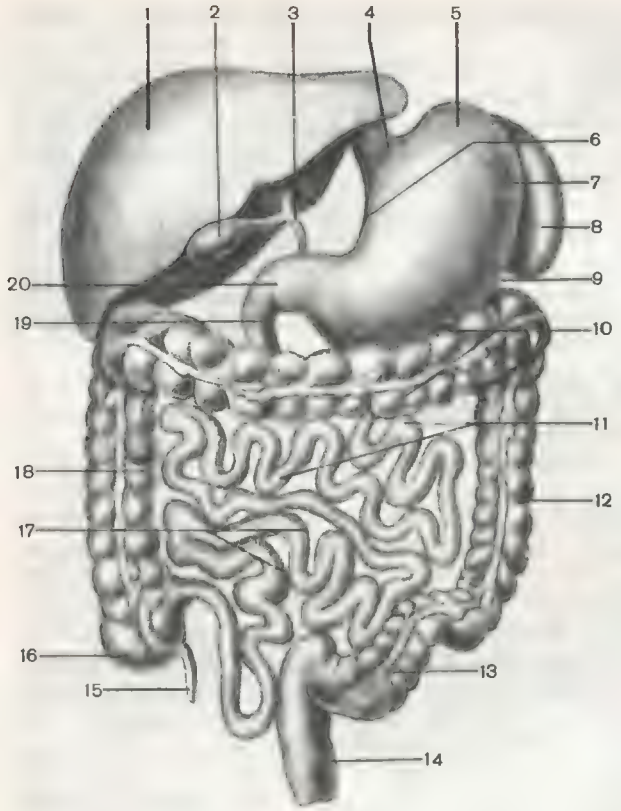

Рис. 208. Расположение в брюшной полости органов пищеварительной системы (схема).

1 — hepar; 2 — vesica fellea (biliaris); 3 — ductus choledochus [biliaris]; 4 — pars cardiaca ventriculi [gastrici]; 5 — fundus ventriculi [gastricus]; 6 — curvatura ventriculi [gastria] minor; 7 — corpus ventriculi [gastricum]; 8 — lien [splen]; 9 — curvatura ventriculi [gastrica] major; 10 — colon transversum; 11 — jejunum; 12 — colon descendens; 13 — colon sigmoideum; 14 — rectum; 15 — appendix vermiformis; 16 — caecum; 17 — ileum; 18 — colon ascendens; 19 — duodenum; 20 — pars pylorica ventriculi [gastrici].

Верхняя часть, *pars supérior,* начинается от привратника желудка справа от XII грудного или I поясничного позвонка, идет вправо, несколько кзади и кверху и образует верхний изгиб двенадцатиперстной кишки, *flexúra duodéni supérior,* переходя в нисходящую часть. Длина этой части двенадцатиперстной кишки 4—5 см.

Позади верхней части находятся воротная вена, общий желч-

ный проток, а ее верхняя поверхность соприкасается с квадратной долей печени.

Нисходящая часть, *pars descendens,* начинается от верхнего изгиба двенадцатиперстной кишки на уровне I поясничного позвонка и спускается вдоль правого края позвоночника вниз, где на уровне III поясничного позвонка резко поворачивает влево, в результате чего образуется нижний изгиб двенадцатиперстной кишки, *flexura duodeni inferior.* Длина нисходящей части 8—10 см. Кзади от нисходящей части расположена правая почка, слева и несколько кзади проходит общий желчный проток. Спереди двенадцатиперстную кишку пересекает корень брыжейки поперечной ободочной кишки и прилежит печень.

Горизонтальная часть, *pars horizontalis,* начинается от нижнего изгиба двенадцатиперстной кишки, идет горизонтально влево на уровне тела III поясничного позвонка, пересекает спереди лежащую на позвоночнике нижнюю полую вену, затем поворачивает кверху и продолжается в восходящую часть.

Восходящая часть, *pars ascendens,* заканчивается резким изгибом вниз, вперед и влево у левого края тела II поясничного позвонка — это двенадцатиперстно-тощий изгиб, *flexura duodenojejunalis,* или место перехода двенадцатиперстной кишки в тощую. Изгиб фиксирован к диафрагме при помощи **мышцы, подвешивающей двенадцатиперстную кишку,** *m. suspensorius duodeni.* Позади восходящей части находится брюшная часть аорты, а у места перехода горизонтальной части в восходящую над двенадцатиперстной кишкой проходят верхние брыжеечные артерия и вена, вступающие в корень брыжейки тонкой кишки. Между нисходящей частью и головкой поджелудочной железы имеется борозда, в которой располагается конец общего желчного протока. Соединившись с протоком поджелудочной железы, он открывается в просвет двенадцатиперстной кишки на ее большом сосочке.

Двенадцатиперстная кишка брыжейки не имеет, располагается забрюшинно. Брюшина прилежит к кишке спереди, кроме тех мест, где ее пересекает корень поперечной ободочной кишки *(pars descendens)* и корень брыжейки тонкой кишки *(pars horisontalis).* Начальный отдел двенадцатиперстной кишки — ее **ампула («луковица»),** *ampulla,* покрыта брюшиной со всех сторон.

На внутренней поверхности стенки двенадцатиперстной кишки видны **круговые складки,** *plicae circulares,* характерные для всей тонкой кишки, а также продольные складки, которые имеются в начальной части кишки, в ее ампуле. Кроме этого, **продольная складка двенадцатиперстной кишки,** *plica longitudinalis duodeni,* находится на медиальной стенке нисходящей части. В нижней части складки имеется **большой сосочек двенадцатиперстной кишки,** *papilla duodeni major,* где открываются общим отверстием общий желчный проток и проток поджелудочной

железы. Кверху от большого сосочка расположен **малый сосочек двенадцатиперстной кишки,** *papilla duodeni minor,* на котором находится отверстие добавочного протока поджелудочной железы. В просвет двенадцатиперстной кишки открываются **дуоденальные железы,** *glandulae duodenales.* Они располагаются в подслизистой основе стенки кишки.

Сосуды и нервы двенадцатиперстной кишки. К двенадцатиперстной кишке подходят верхние передние и задние панкреатодуоденальные артерии (из гастродуоденальной артерии) и нижняя панкреатодуоденальная артерия (из верхней брыжеечной артерии), которые анастомозируют друг с другом и отдают к стенке кишки дуоденальные ветви. Одноименные вены впадают в воротную вену и ее притоки. Лимфатические сосуды кишки направляются к панкреатодуоденальным, брыжеечным (верхним), чревным и поясничным лимфатическим узлам. Иннервация двенадцатиперстной кишки осуществляется прямыми ветвями блуждающих нервов и из желудочного, почечного и верхнего брыжеечного сплетений.

Рентгеноанатомия двенадцатиперстной кишки. Выделяют начальный отдел двенадцатиперстной кишки под названием **«луковица»,** *bulbus duodeni,* которая видна в виде треугольной тени, причем основание треугольника обращено к привратнику желудка и отделяется от него узкой перетяжкой (сокращение сфинктера привратника). Вершина «луковицы» соответствует уровню первой круговой складки слизистой оболочки двенадцатиперстной кишки. Форма двенадцатиперстной кишки индивидуально варьирует. Так, подковообразная форма, когда хорошо выражены все ее части, встречается в 60 % случаев. В 25 % случаев двенадцатиперстная кишка имеет форму кольца и в 15 % случаев — форму петли, расположенной вертикально, напоминая букву «U». Возможны также переходные формы двенадцатиперстной кишки.

Брыжеечная часть тонкой кишки, в которую продолжается двенадцатиперстная кишка, располагается ниже поперечной ободочной кишки и ее брыжейки и образует 14—16 петель, прикрытых спереди большим сальником. Только $^1/_3$ всех петель находится на поверхности и доступна обзору, а $^2/_3$ лежат в глубине брюшной полости и для их осмотра необходимо расправить кишку. Около $^2/_5$ брыжеечной части тонкой кишки относится к тощей кишке и $^3/_5$ — к подвздошной. Ясно выраженной границы между этими отделами тонкой кишки не существует.

Тощая кишка, *jejunum,* расположена непосредственно после двенадцатиперстной кишки, ее петли лежат в левой верхней части брюшной полости.

Подвздошная кишка, *ileum,* являясь продолжением тощей кишки, занимает правую нижнюю часть брюшной полости и впадает в слепую кишку в области правой подвздошной ямки.

Тощая кишка и подвздошная кишка со всех сторон покрыты

брюшиной (лежат интраперитонеально), которая образует наружную **серозную оболочку,** *túnica serósa,* ее стенки, располагающуюся на тонкой **субсерозной основе,** *téla subserósa.* В связи с тем, что брюшина подходит к кишке с одной стороны, у тощей и подвздошной кишки выделяют покрытый брюшиной гладкий свободный край и противоположный ему брыжеечный, где брюшина, покрывающая кишку, переходит в ее брыжейку. Между двумя листками брыжейки к кишке подходят артерии и нервы, выходят вены и лимфатические сосуды. Здесь на кишке имеется узкая полоска, не покрытая брюшиной.

Лежащая под субсерозной основой **мышечная оболочка,** *túnica musculáris,* содержит наружный продольный слой, *strátum longitudinále,* и внутренний круговой слой, *strátum circuláre,* который развит лучше продольного. В месте впадения подвздошной кишки в слепую имеется утолщение кругового мышечного слоя.

Следующая за мышечной оболочкой **подслизистая основа,** *téla submucósa,* довольно толстая. Она состоит из рыхлой волокнистой соединительной ткани, в которой находятся кровеносные и лимфатические сосуды, нервы.

Внутренняя **слизистая оболочка,** *túnica mucósa,* имеет розовый цвет на уровне двенадцатиперстной, тощей кишки и серовато-розовый на уровне подвздошной кишки, что объясняется разной интенсивностью кровоснабжения этих отделов. Слизистая оболочка стенки тонкой кишки образует круговые складки, *plícae circuláres,* общее количество которых достигает 650 (рис. 209). Длина каждой складки составляет $^1/_2$—$^2/_3$ окружности кишки, высота складок около 8 мм. Складки образованы слизистой оболочкой с участием подслизистой основы. Высота складок уменьшается по направлению от тощей кишки к подвздошной. Поверхность слизистой оболочки бархатистая вследствие наличия выростов — **кишечных ворсинок,** *villi intestináles,* длиной 0,2—1,2 мм (рис. 210). Наличие многочисленных (4—5 млн) ворсинок, а также складок увеличивает всасывательную поверхность слизистой оболочки тонкой кишки, которая покрыта однослойным призматическим эпителием и имеет хорошо развитую сеть кровеносных и лимфатических сосудов. Основу ворсинок составляет соединительная ткань собственной пластинки слизистой оболочки с небольшим количеством гладких мышечных клеток. В ворсинке находится центрально расположенный лимфатический капилляр — млечный синус (рис. 211). В каждую ворсинку входит артериола, которая делится на капилляры, и из нее выходят венулы. Артериола, венулы и капилляры в ворсинке располагаются вокруг центрального млечного синуса, ближе к эпителию.

Среди эпителиальных клеток, покрывающих слизистую оболочку тонкой кишки, в большом количестве встречаются бокаловидные клетки, выделяющие слизь (одноклеточные железы). По всей поверхности слизистой оболочки между ворсинками

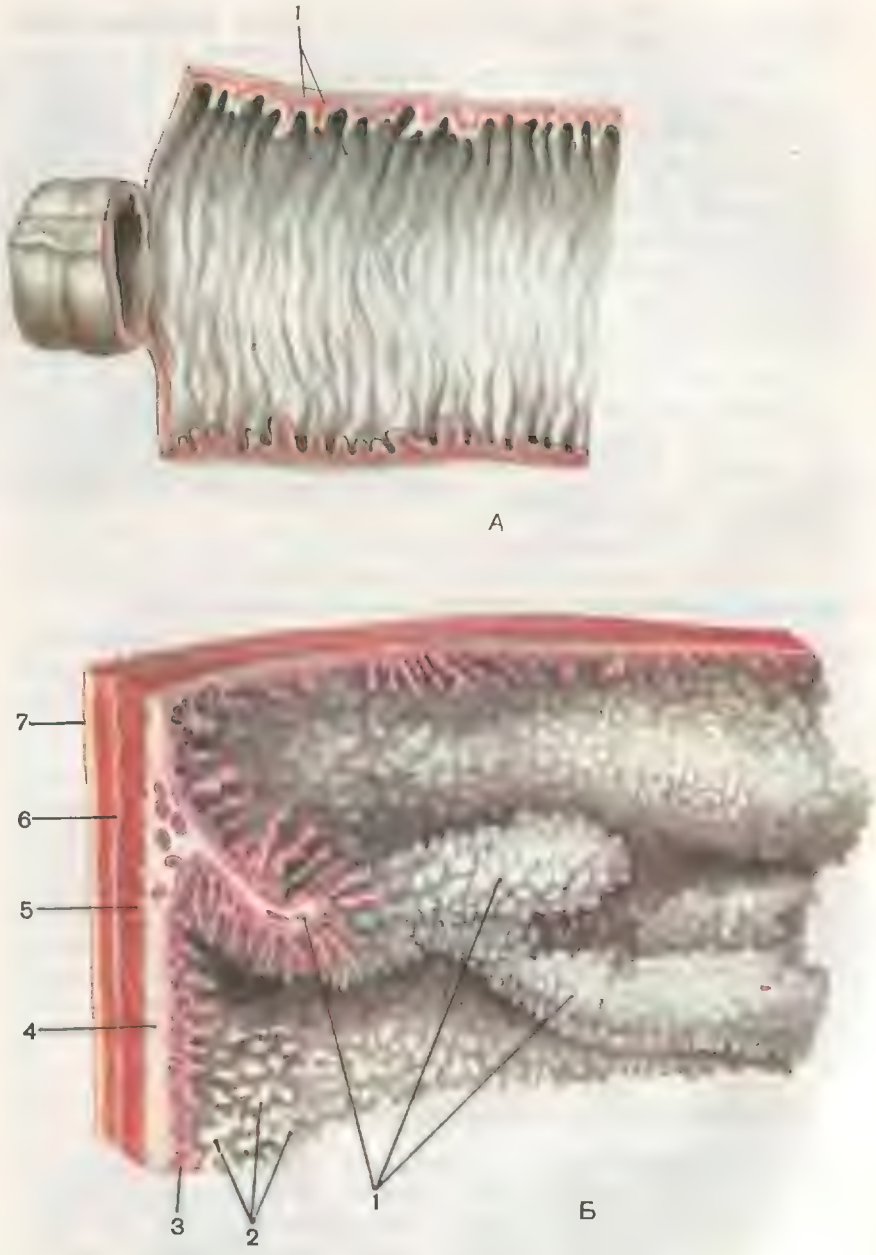

Рис. 209. Рельеф слизистой оболочки тонкой кишки.

А — участок кишки, вскрытой продольно. Б — поверхность слизистой оболочки и слои стенки кишки. 1 — plicae circulares; 2 — villi intestinales; 3 — tun. mucosa; 4 — tela submucosa; 5 — stratum circulare tunicae muscularis; 6 — stratum ongitudinale tunicae muscularis; 7 — tun serosa.

открываются многочисленные трубчатой формы **кишечные железы,** *glándulae intestináles,* выделяющие кишечный сок. Они располагаются в толще слизистой оболочки.

В слизистой оболочке тонкой кишки локализуются многочисленные **одиночные лимфоидные узелки,** *nóduli lymphátici solitárii,* общее количество которых у молодых людей достигает в среднем 5000. В слизистой оболочке подвздошной кишки имеются крупные скопления лимфоидной ткани — лимфоидные бляшки (пейеровы бляшки) — **групповые лимфоидные узелки,** *nóduli lymphátici aggregáti,* количество которых колеблется от 20 до 60 (рис. 212). Располагаются они на стороне кишки, противоположной брыжеечному ее краю, и выступают над поверхностью слизистой оболочки. Лимфоидные бляшки овальные, длина их составляет 0,2—10 см, ширина — 0,2—1,0 см и более.

Сосуды и нервы тощей и подвздошной кишки. К кишке подходят 15—20 тонкокишечных артерий (ветви верхней брыжеечной артерии). Венозная кровь оттекает по одноименным венам в воротную вену. Лимфатические сосуды впадают в брыжеечные (верхние) лимфатические узлы, от конечного отдела подвздошной кишки — в подвздошно-ободочные узлы. Иннервация стенки тонкой кишки осуществляется ветвями блуждающих нервов и верхнего брыжеечного сплетения (симпатические нервы).

Рентгеноанатомия тощей и подвздошной кишки. Рентгенологическое исследование позволяет видеть положение и рельеф слизистой оболочки тонкой кишки. Петли тощей кишки расположены слева и посредине брюшной полости, вертикально и горизонтально, петли подвздошной кишки — в правой нижней части живота (некоторые петли ее опускаются в малый таз), вертикально и в косом направлении. Тонкая кишка на рентгенограммах видна в виде узкой ленты шириной 1—2 см, а при пониженном тонусе стенки — 2,5—4,0 см. Контуры кишки неровные вследствие выступающих в просвет кишки круговых складок, высота которых на рентгенограммах равна 2—3 мм в тощей кишке и 1—2 мм в подвздошной. При небольшом количестве рентгеноконтрастной массы в просвете кишки («слабое» заполнение) хорошо видны складки, а при «тугом» заполнении (в просвет кишки введено много массы) определяются величина, положение, форма и контуры кишки.

Возрастные особенности тонкой кишки

Тонкая кишка новорожденного имеет длину 1,2—2,8 м; в 2—3 года длина ее в среднем составляет 2,8 м. К середине периода второго детства ее длина равна длине кишки взрослого человека (около 5—6 м). Ширина просвета тонкой кишки к концу первого года составляет 16 мм, а в 3 года — 23,2 мм.

Двенадцатиперстная кишка у новорожденного имеет кольцевидную форму, изгибы ее формируются позже. Начало и конец ее располагаются на уровне I поясничного позвонка. После 5 мес



Рис. 210. Участок слизистой оболочки тонкой кишки.

1 — villi intestinales; 2 — nodulus (folliculus) lymphaticus solitarius.

Рис. 211. Строение кишечной ворсинки (схема).

1 — кишечный эпителий; 2 — центральный млечный синус; 3 — артериальный сосуд; 4 — венозный сосуд; 5 — кровеносные капилляры.

Рис. 212. Участок слизистой оболочки подвздошной кишки.

1 — noduli (folliculi) lymphatici solitarii; 2 — лимфоидная бляшка (noduli lymphatici aggregati).

211

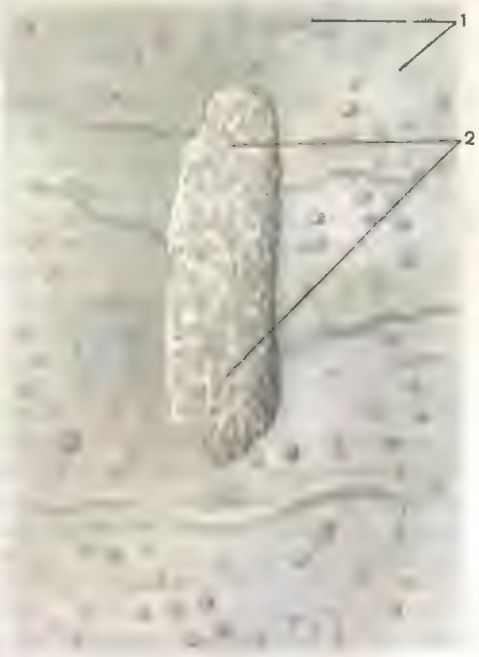

212

верхняя часть двенадцатиперстной кишки находится на уровне XII грудного позвонка; к 7 годам нисходящая часть опускается до II поясничного позвонка и даже ниже (к 12 годам). Дуоденальные железы у новорожденного небольших размеров, они слабее разветвлены, чем у взрослого. Наиболее интенсивно развиваются эти железы в первые годы жизни ребенка.

У новорожденного расположение петель тощей и подвздошной кишки различное: горизонтальное и вертикальное, что связано с положением корня брыжейки и функциональным состоянием кишки. Складки и ворсинки слизистой оболочки выражены слабо. Количество кишечных желез увеличивается на первом году жизни. Одиночные и групповые лимфоидные узелки в толще слизистой оболочки кишки у новорожденного уже имеются. Мышечная оболочка развита слабо, особенно ее продольный слой.

ТОЛСТАЯ КИШКА

Толстая кишка, *intestínum crássum*, следует за тонкой кишкой и является конечным отделом пищеварительной системы. В ней заканчиваются процессы переваривания, формируются и выводятся через задний проход наружу каловые массы. В толстой кишке выделяют слепую кишку с червеобразным отростком, восходящую ободочную кишку, поперечную ободочную кишку, нисходящую ободочную кишку, сигмовидную ободочную кишку и прямую кишку, заканчивающуюся задним проходом.

Располагается толстая кишка в брюшной полости малого таза, ее длина колеблется от 1 до 1,65 м. Диаметр толстой кишки равен 5—8 см, в конечном отделе — около 4 см. Толстая кишка имеет несколько отличительных признаков (рис. 213).

1. На наружной поверхности толстой кишки видны три продольных тяжа — **ленты ободочной кишки,** *taéniae cóli,* образованные в результате концентрации в этих местах продольного мышечного слоя. Каждая из этих лент имеет ширину около 1 см и собственное название. Брыжеечная лента, *taénia mesocólica,* соответствует месту прикрепления к толстой кишке (к поперечной ободочной, сигмовидной ободочной) их брыжеек или линии прикрепления кишки (восходящей и нисходящей ободочных) к задней брюшной стенке. Сальниковая лента, *taénia omentális,* находится на передней поверхности поперечной ободочной кишки, где к ней прикрепляется большой сальник, и продолжается на другие отделы толстой кишки. Свободная лента, *taénia líbera,* располагается на передних (свободных) поверхностях восходящей ободочной кишки и нисходящей ободочной кишки, а на поперечной ободочной кишке — на ее нижней поверхности в связи с ее провисанием и небольшим скручиванием вокруг продольной оси.

2. Между лентами ободочной кишки имеются многочисленные мешкообразные выпячивания стенки толстой кишки — **га-**

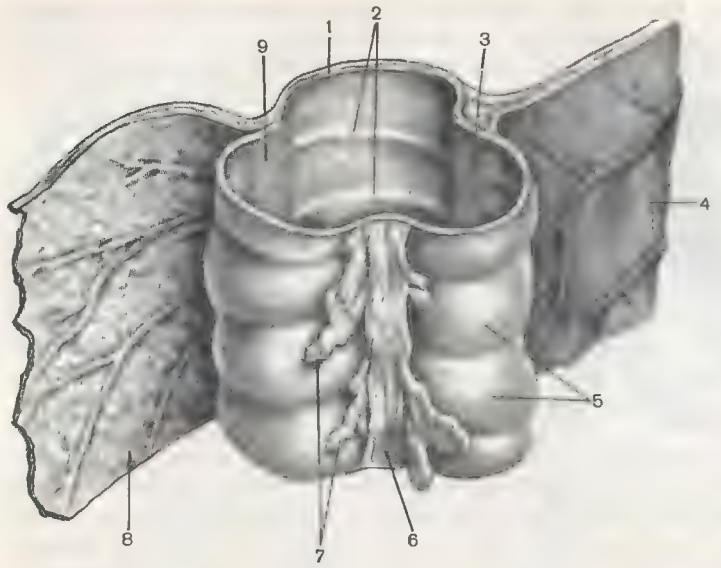

Рис. 213. Фрагмент поперечной ободочной кишки

1 — стенка кишки; 2 — plicae semilunares colis; 3 — taenia mesocolica; 4 — mesocolon; 5 — haustrae coli; 6 — taenia libera; 7 — appendices epiploicae; 8 — omentum majus; 9 — taenia omentalis.

устры ободочной кишки, *háustrae [sacculotiónes] cóli,* отделенные друг от друга глубокими бороздами, что придает гофрированный вид внешним контурам толстой кишки. Гаустры образуются в результате несоответствия длины лент и участков ободочной кишки между лентами.

3. На наружной поверхности толстой кишки вдоль свободной и сальниковой лент располагаются пальцевидные выпячивания серозной оболочки, содержащие жировую ткань, — **сальниковые отростки,** *appéndices epiplóicae.* Длина их достигает 4—5 см.

Слепая кишка, *caécum,* расположена в правой подвздошной ямке и представляет собой начальную расширенную часть толстой кишки ниже места впадения подвздошной кишки в толстую (рис. 214). Задней поверхностью слепая кишка лежит на подвздошной и большой поясничной мышцах, а передняя ее поверхность прилежит к передней брюшной стенке. Брюшиной слепая кишка покрыта со всех сторон (интраперитонеальное положение), однако брыжейки не имеет. Положение слепой кишки у взрослых очень вариабельно. Она может находиться выше уровня верхней передней подвздошной ости или довольно низко — у входа в малый таз. Длина слепой кишки 6—8 см, поперечник достигает 7,0—7,5 см. На ее заднемедиальной поверхности внизу сходятся в одной точке ленты ободочной кишки.

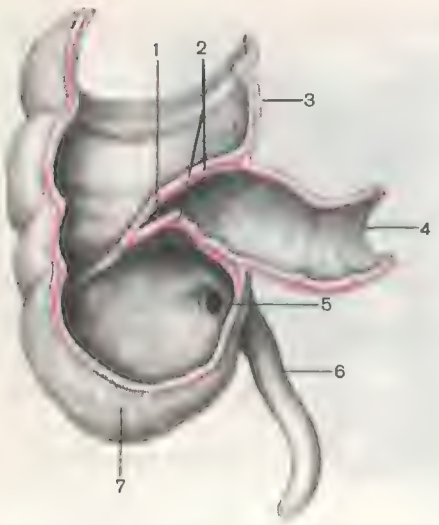

Рис. 214. Слепая кишка, *caecum,* и червеобразный отросток, *appendix vermiformis.* (Передняя стенка толстой и тонкой кишки удалена.)

1 — ostium ileocaecale [ostium valvae ilealis]; 2 — valva ileocaecalis; 3 — colon ascendens; 4 — ileum; 5 — ostium appendicis vermiformis; 6 — appendix vermiformis; 7 — caecum.

В этом месте отходит **червеобразный отросток (аппендикс),** *appéndix vermifórmis,* который представляет собой вырост слепой кишки длиной 2—20 см (в среднем 8,6 см), поперечник его равен 0,5—1,0 см. Червеобразный отросток покрыт брюшиной со всех сторон (расположен интраперитонеально) и имеет брыжейку.

С практической точки зрения очень важно знание проекции основания червеобразного отростка на переднюю стенку брюшной полости. Основание червеобразного отростка проецируется на переднюю брюшную стенку на границе между наружной и средней третями линии, соединяющей правую верхнюю переднюю подвздошную ость и пупок (точка Мак-Бернея). Однако такое положение червеобразного отростка встречается редко. Чаще всего основание червеобразного отростка проецируется на границе между наружной и средней третями линии, соединяющей правую и левую верхние передние подвздошные ости (точка Ланца).

Расположение отростка зависит от его длины и места положения слепой кишки. В основном червеобразный отросток расположен в правой подвздошной ямке, но может находиться выше или ниже. Направление червеобразного отростка может быть нисходящим (40—45 %), латеральным (17—20 %) или восходящим (13 %). При восходящем положении червеобразный отросток нередко располагается позади слепой кишки.

Переход подвздошной кишки в слепую — **илеоцекальное отверстие,** *óstium ileocaecále,* представляет собой расположенную почти горизонтально щель, ограниченную сверху и снизу двумя вдающимися в полость слепой кишки складками, образующими

илеоцекальный клапан, *válva ileocaecális* (баугиниева заслонка). Спереди и сзади складки (заслонки) клапана сходятся и образуют **уздечку илеоцекального клапана,** *frénulum válvae ileocaecális [ileális].* В толще складок клапана находится покрытый слизистой оболочкой круговой слой мускулатуры. Илеоцекальный клапан, имеющий вид воронки, узкой частью обращенной в просвет слепой кишки, свободно пропускает пищевую массу из тонкой кишки в толстую. При повышении давления в слепой кишке складки илеоцекального клапана смыкаются и доступ из толстой кишки в тонкую невозможен. Несколько ниже илеоцекального клапана на внутренней поверхности слепой кишки имеется **отверстие червеобразного отростка (аппендикса),** *óstium appéndicis vermifórmis,* возле которого нередко видна полулунной формы складочка слизистой оболочки.

Восходящая ободочная кишка, *cólon ascéndens,* является продолжением слепой кишки вверх. Располагается в правом отделе живота и проецируется в правой боковой области. Подойдя к висцеральной поверхности правой доли печени, кишка резко поворачивает влево — образуется **правый изгиб ободочной кишки,** *flexúra cóli déxtra,* а затем переходит в поперечную ободочную кишку. Длина восходящей ободочной кишки равна 15—20 см. Сзади она прилежит к квадратной мышце поясницы и поперечной мышце живота, к передней поверхности правой почки, медиально — к большой поясничной мышце, спереди — к передней брюшной стенке, медиально соприкасается с петлями подвздошной кишки, латерально — с правой стенкой брюшной полости. Брюшиной восходящая ободочная кишка покрыта спереди и с боков (расположена мезоперитонеально).

Поперечная ободочная кишка, *cólon transvérsum* (рис. 215), лежит в брюшной полости поперечно, простирается от правого изгиба ободочной кишки до **левого изгиба ободочной кишки,** *flexúra cóli sinístra,* где эта кишка переходит в нисходящую ободочную кишку. Длина поперечной ободочной кишки колеблется от 30 до 83 см (в среднем 50 см). Это превышает расстояние между точками ее начала и конца, поэтому поперечная ободочная кишка располагается в виде дуги, выпуклость которой направлена книзу. Положение поперечной ободочной кишки очень изменчиво и зависит от длины кишки, типа телосложения, возраста. В детском возрасте чаще встречается короткая поперечная ободочная кишка. У лиц брахиморфного типа телосложения поперечная ободочная кишка чаще лежит поперечно, у лиц долихоморфного типа телосложения она сильно провисает книзу, спускаясь даже ниже пупка (гирляндовидная форма).

Поперечная ободочная кишка покрыта брюшиной со всех сторон (располагается интраперитонеально), имеет брыжейку, с помощью которой прикрепляется к задней стенке брюшной полости, благодаря чему обладает значительной смещаемостью. К поперечной ободочной кишке брыжейка подходит на уровне брыжеечной ленты. Сверху к поперечной ободочной кишке, к

Рис. 215. Толстая кишка, *intestinum crassum.* (Тощая и подвздошная кишка удалена).

1 — caecum; 2 — colon ascendens; 3 — flexura coli dextra; 4 — haustrae coli; 5 — colon transversum; 6 — flexura coli sinistra; 7 — colon descendens; 8 — appendices epiploicae [omentales]; 9 — colon sigmoideum; 10 — taenia libera.

ее правому изгибу, прилежат печень, желудок, селезенка (к ее левому изгибу), снизу — петли тонкой кишки, сзади находятся двенадцатиперстная кишка и поджелудочная железа. При пустом желудке поперечная ободочная кишка прилежит к передней брюшной стенке, а при наполненном она оттесняется желудком книзу и отходит от брюшной стенки.

Нисходящая ободочная кишка, *cólon descéndens,* начинается от левого изгиба ободочной кишки, идет вниз и достигает уровня левой подвздошной ямки, где переходит в сигмовидную ободочную кишку. Нисходящая ободочная кишка располагается в левом отделе брюшной полости и проецируется на переднюю брюшную стенку в левой боковой области. Длина кишки около 12—15 см. Задней поверхностью она прилежит к квадратной мышце поясницы, нижнему полюсу левой почки и к подвздошной мышце в левой подвздошной ямке. Передняя поверхность нисходящей ободочной кишки соприкасается с передней брюшной стенкой, справа от нее находятся петли тощей кишки, слева — левая брюшная стенка. Брюшина покрывает нисходящую кишку спереди и с боков (мезоперитонеальное положение).

Сигмовидная ободочная кишка, *cólon sigmoídeum,* расположена в левой подвздошной ямке; простирается от уровня гребня подвздошной кости вверху до крестцово-подвздошного сустава, на уровне которого переходит в прямую кишку. Длина сигмовидной ободочной кишки у взрослого человека колеблется от 15 до 67 см. Располагается кишка в виде двух петель, форма и величина которых подвержены значительным индивидуальным вариациям. Сигмовидная ободочная кишка покрыта брюшиной со всех сторон (расположена интраперитонеально), имеет брыжейку, которая прикрепляется к задней брюшной стенке. Наличие брыжейки обеспечивает подвижность сигмовидной кишки.

Строение стенки ободочной кишки. Кнутри от серозной оболочки и подсерозной основы располагается мышечная оболочка, наружный продольный слой которой образует три широких пучка — ленты, а круговой слой распределен по всей длине кишки более или менее равномерно, немного утолщаясь в основании полулунных складок. Подслизистая основа и слизистая оболочка развиты хорошо. Ворсинок слизистая оболочка не образует. Имеются лишь **полулунные складки ободочной кишки,** *plícae semilunáres cóli,* которые располагаются в три ряда (между лентами) и соответствуют границам между гаустрами. В слизистой оболочке много трубчатых кишечных желез и бокаловидных клеток. В слизистой оболочке и подслизистой основе залегают одиночные лимфоидные узелки, а в стенке червеобразного отростка — **групповые лимфоидные узелки червеобразного отростка,** *nóduli lymphátici aggregáti appéndicis vermifórmis* (см. «Органы кроветворения и иммунной системы»).

Сосуды и нервы ободочной кишки. К ободочной кишке подходят ветви верхней брыжеечной артерии: к слепой кишке и

червеобразному отростку — подвздошно-ободочная артерия с ее ветвями (восходящая артерия, передняя и задняя слепокишечные артерии, артерия червеобразного отростка); к восходящей ободочной кишке — правая ободочная артерия; к поперечной ободочной кишке — средняя ободочная артерия. Ветви нижней брыжеечной артерии направляются к нисходящей ободочной кишке — левая ободочная артерия и к сигмовидной ободочной кишке — сигмовидные артерии. Венозная кровь оттекает по одноименным венам в верхнюю и нижнюю брыжеечные вены, являющиеся притоками воротной вены. Лимфатические сосуды направляются к подвздошно-ободочным, предслепокишечным, заслепокишечным, аппендикулярным лимфатическим узлам (от слепой кишки и червеобразного отростка), к брыжеечно-ободочным (околоободочным, правым, средним и левым ободочным) — от восходящей, поперечной и нисходящей ободочных, к нижним брыжеечным (сигмовидным) — от сигмовидной ободочной кишки.

Ободочная кишка получает ветви от блуждающих нервов (сигмовидная кишка — из тазовых внутренностных нервов) и симпатические нервы из верхнего и нижнего брыжеечных сплетений.

Рентгеноанатомия ободочной кишки. Рентгенологическое исследование ободочной кишки проводят после заполнения ее контрастной массой, поступающей из тонкой кишки, а также через прямую кишку (высокая контрастная клизма). При сокращении продольного мышечного слоя ободочная кишка укорачивается, становятся четко видны гаустры (рис. 216). При переполнении толстой кишки контрастной массой и расслаблении продольных мышечных лент гаустры сглаживаются и характерные внешние признаки ободочной кишки видны хуже. Физиологические сфинктеры толстой кишки (участки с ясно выраженным повышенным тонусом циркулярного мышечного слоя) также можно наблюдать при рентгенологических исследованиях. У живого человека наблюдается более низкое расположение поперечной ободочной кишки, чем на трупе. Червеобразный отросток в норме контрастируется в виде нитевидной полоски различных длины и положения.

Прямая кишка, *réctum,* является конечной частью толстой кишки; в ней накапливаются, а затем выводятся из организма каловые массы. Прямая кишка расположена в полости малого таза, ее длина у взрослого человека составляет в среднем 15 см, а диаметр колеблется от 2,5 до 7,5 см. Позади прямой кишки располагаются крестец и копчик, спереди от нее у мужчин находятся предстательная железа, мочевой пузырь, семенные пузырьки и ампулы семявыносящих протоков, у женщин — матка и влагалище.

Прямая кишка в действительности не является прямой, а образует два изгиба в сагиттальной плоскости. Первый — **крестцовый изгиб,** *flexúra sacrális,* соответствует вогнутости крестца;

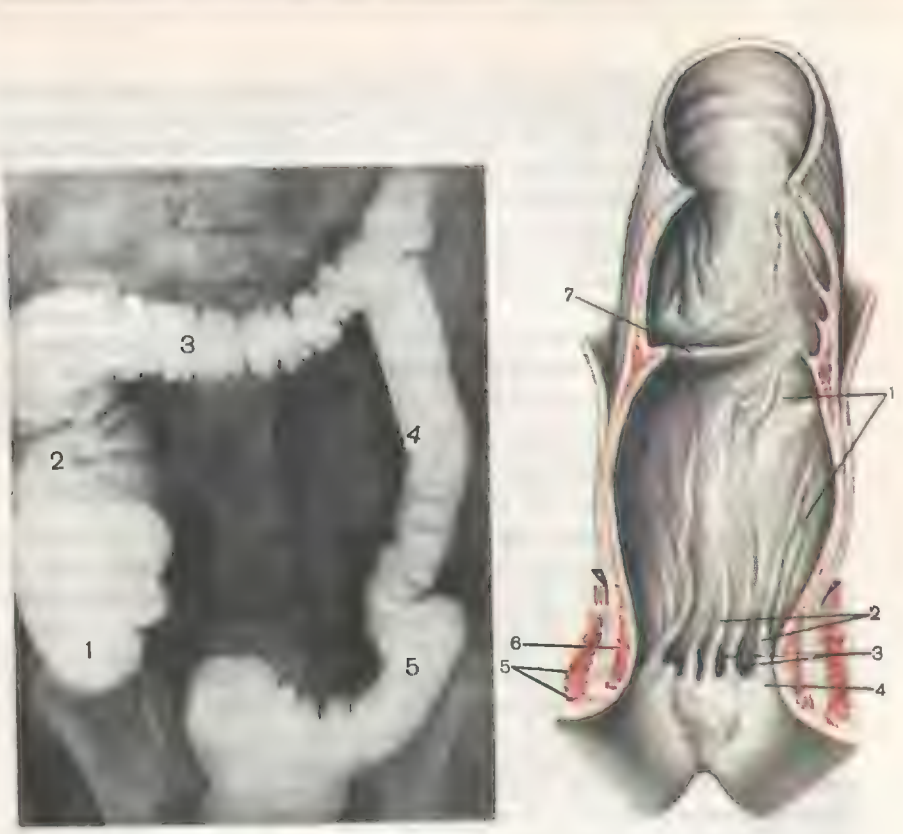

Рис. 216. Рентгенограмма толстой кишки, наполненной контрастной массой.

1 — caecum; 2 — colon ascendens; 3 — colon transversum; 4 — colon descendens; 5 — colon sigmoideum.

Рис. 217. Прямая кишка, *rectum.* (Передняя стенка удалена.)

1 — ampulla recti; 2 — columnae anales; 3 — sinus anales; 4 — linea anorectalis; 5 — m. sphincter ani externus; 6 — m. sphincter ani internus; 7 — plica transversa recti

второй — **промежностный изгиб,** *flexúra perineális,* расположен в области промежности (впереди копчика) и направлен выпуклостью вперед. Изгибы прямой кишки во фронтальной плоскости непостоянны.

Часть прямой кишки, находящаяся в полости малого таза, образует расширение на уровне крестца, которое получило название **ампулы прямой кишки,** *ámpulla récti* (рис. 217). Более узкая часть кишки, проходящая через промежность, называется **заднепроходным (анальным) каналом,** *canális anális.* Заднепроходный канал внизу имеет открывающееся кнаружи отверстие — **задний проход,** *ánus.*

Строение стенки прямой кишки. Наружной оболочкой прямой

кишки в ее верхнем отделе является брюшина, которая покрывает этот участок прямой кишки со всех сторон (интраперитонеальное положение). В средней части прямая кишка покрыта брюшиной с трех сторон (мезоперитонеальное положение), а в нижней трети кишка брюшиной не покрыта (лежит экстраперитонеально) и ее наружная оболочка представлена адвентицией.

Продольный мышечный слой является сплошным слоем, в который внизу вплетаются волокна мышцы, поднимающей задний проход (см. «Диафрагма таза»). Внутренний круговой мышечный слой в области заднепроходного канала образует **внутренний** (непроизвольный) **сфинктер заднего прохода,** *m. sphíncter áni intérnus.* Его высота 2—3 см, нижняя граница соответствует месту перехода слизистой оболочки заднепроходного канала в кожу. **Наружный** (произвольный) **сфинктер заднего прохода,** *m. sphíncter áni extérnus,* располагается непосредственно под кожей и входит в состав мышц диафрагмы таза.

Слизистая оболочка прямой кишки, содержащая кишечные железы (бокаловидные, слизистые) и одиночные лимфоидные узелки, образует как поперечные, так и продольные складки. **Поперечные складки прямой кишки,** *plícae transvérsae récti,* в количестве 2—3, находятся в стенке ампулы прямой кишки. Они напоминают полулунные складки сигмовидной ободочной кишки, но имеют винтообразный ход и образованы слизистой оболочкой с участием кругового слоя мышечной оболочки. У ампулы прямой кишки имеются непостоянные продольные складки, сглаживающиеся при наполнении кишки. У заднепроходного канала слизистая оболочка образует 6—10 постоянных расширяющихся книзу продольных складок, которые называются **заднепроходными (анальными) столбами,** *colúmnae análes.* Образующиеся между ними углубления — **заднепроходные (анальные) пазухи,** *sínus análes,* лучше выражены у детей, чем у взрослых. Снизу заднепроходные пазухи ограничены возвышениями слизистой оболочки — **заднепроходными (анальными) заслонками,** *válvulae análes,* которые в области заднего прохода формируют кольцеобразное возвышение — **прямокишечно-заднепроходную линию,** *linea anorectális.* В нее переходят заднепроходные столбы. В толще подслизистой основы и слизистой оболочки, образующей прямокишечно-заднепроходную линию, залегает хорошо развитое **прямокишечное венозное сплетение,** *plexus venósus rectális.* Именно в этой области наблюдается переход кишечного эпителия в кожный (заднепроходно-кожная линия).

Сосуды и нервы прямой кишки. В стенках прямой кишки разветвляются верхняя прямокишечная артерия (из нижней брыжеечной артерии) и парные средняя и нижняя прямокишечные артерии (из внутренней подвздошной артерии). Венозная кровь оттекает через верхнюю прямокишечную вену в систему воротной вены (через нижнюю брыжеечную вену) и через средние и нижние прямокишечные вены — в систему нижней полой вены (через внутренние подвздошные вены). Лимфатические сосуды

прямой кишки направляются к внутренним подвздошным (крестцовым), подаортальным и верхним прямокишечным лимфатическим узлам.

Иннервация прямой кишки осуществляется тазовыми внутренностными нервами (парасимпатическая) и симпатическими нервами из нижнего брыжеечного сплетения (верхнее прямокишечное сплетение), а также из верхнего и нижнего подчревных сплетений, за счет которых в толще кишки образуется среднее и нижнее прямокишечные сплетения.

Рентгеноанатомия прямой кишки. При наполнении прямой кишки рентгеноконтрастной массой (через задний проход) определяются ее форма, размеры и изгибы, прослеживается рельеф слизистой оболочки.

Возрастные особенности толстой кишки

Толстая кишка новорожденного короткая, ее длина в среднем 63 см, отсутствуют гаустры ободочной кишки и сальниковые отростки. Первыми появляются гаустры — на 6-м месяце, а затем сальниковые отростки — на 2-м году жизни ребенка. К концу грудного возраста толстая кишка удлиняется до 83 см, а к 10 годам достигает 118 см. Ленты ободочной кишки, гаустры и сальниковые отростки окончательно формируются к 6—7 годам.

Слепая кишка новорожденного нечетко отграничена от червеобразного отростка, ширина ее (1,7 см) преобладает над длиной (1,5 см). Типичный для взрослого человека вид слепая кишка принимает к концу периода первого детства (7 лет). Располагается слепая кишка выше крыла подвздошной кости. В правую подвздошную ямку кишка опускается к середине подросткового возраста (14 лет), по мере роста восходящей ободочной кишки.

Илеоцекальное отверстие у новорожденных кольцевидное или треугольное, зияет. У детей старше года оно становится щелевидным. Илеоцекальный клапан имеет вид небольших складок. Длина червеобразного отростка новорожденного колеблется от 2 до 8 см, диаметр его равен 0,2—0,6 см. Посредством зияющего отверстия он сообщается со слепой кишкой. Формирование клапана, закрывающего вход в червеобразный отросток, начинается с появления в конце 1-го года жизни складки у входа в отросток. Длина червеобразного отростка в этот период составляет в среднем 6 см, к середине периода второго детства (10 лет) достигает 9 см, а к 20 годам — 20 см. Слизистая оболочка червеобразного отростка новорожденного на 1-м году жизни содержит большое число лимфоидных узелков. Наибольшего развития узелки достигают в возрасте 10—14 лет.

Восходящая ободочная кишка развита слабо, у новорожденных она прикрыта печенью. К 4 мес печень прилежит только к верхней ее части. К 7 годам восходящую кишку

спереди покрывает сальник. У подростков и юношей восходящая ободочная кишка приобретает строение, характерное для взрослого человека. Максимальное ее развитие отмечается в 40—50 лет.

Поперечная ободочная кишка новорожденного имеет короткую брыжейку (до 2 см). Спереди кишка покрыта печенью. В начале периода раннего детства ($1^1/_2$ года) ширина брыжейки увеличивается до 5,0—8,5 см, что способствует увеличению подвижности кишки. У детей 1-го года жизни длина поперечной кишки составляет 26—28 см. К 10 годам ее длина возрастает до 35 см. Наибольшую длину поперечная ободочная кишка имеет у старых людей.

Нисходящая ободочная кишка у новорожденных длиной около 5 см. К году ее длина удваивается, в 5 лет составляет 15 см, в 10 лет — 16 см. Наибольшей длины кишка достигает к старческому возрасту.

Сигмовидная ободочная кишка новорожденного (длина около 20 см) находится высоко в брюшной полости, имеет длинную брыжейку. Широкая ее петля лежит в правой половине брюшной полости, соприкасается иногда со слепой кишкой. К 5 годам петли сигмовидной кишки располагаются над входом в малый таз. К 10 годам длина кишки увеличивается до 38 см, а петли ее спускаются в полость малого таза. В 40 лет просвет сигмовидной кишки наиболее широк. После 60—70 лет кишка становится атрофичной вследствие истончения ее стенок.

Прямая кишка у новорожденного цилиндрической формы, не имеет ампулы и изгибов, складки не выражены, длина ее равна 5—6 см. В период первого детства завершается формирование ампулы, а после 8 лет — формирование изгибов. Заднепроходные столбы и пазухи у детей хорошо развиты. Значительный рост прямой кишки наблюдается в период второго детства (после 8 лет). К концу подросткового возраста прямая кишка имеет длину 15—18 см, а диаметр ее равен 3,2—5,4 см.

Вопросы для повторения

1. Какую длину и толщину имеет тонкая кишка?
2. Какие анатомические образования видны на поверхности слизистой оболочки тонкой кишки на всем ее протяжении?
3. Чем отличается по своему строению толстая кишка от тонкой?
4. Назовите длину и толщину тонкой и толстой кишки у детей и взрослых.
5. Опишите рельеф поверхности слизистой оболочки прямой кишки, особенно в нижних ее отделах.

ПЕЧЕНЬ

Печень, hepar, является самой большой железой, имеет неправильную форму, масса ее у взрослого человека равна в среднем 1500 г. Печень участвует в процессах пищеварения (вырабатывает желчь), кроветворения и обмена веществ.

Печень имеет красно-бурый цвет, мягкую консистенцию, располагается в области правого подреберья и в надчревной области. У печени выделяют две поверхности: диафрагмальную и висцеральную. **Диафрагмальная поверхность,** *fácies diaphragmática,* выпуклая, направлена кпереди и кверху, прилежит к нижней поверхности диафрагмы. **Висцеральная поверхность,** *fácies viscerális,* направлена книзу и кзади. Обе поверхности сходятся друг с другом спереди, справа и слева, образуя острый **нижний край,** *márgo inférior;* задний край печени закруглен.

К диафрагмальной поверхности печени от диафрагмы и передней брюшной стенки в сагиттальной плоскости идет серповидная (поддерживающая) связка печени, *lig. falcifórme (hépatis),* представляющая собой дупликатуру брюшины (рис. 218). Эта связка, располагаясь в переднезаднем направлении, делит диафрагмальную поверхность печени на правую и левую доли, а сзади соединяется с венечной связкой, *lig. coronárium.* Последняя представляет собой дупликатуру брюшины, идущую от верхней и задней стенок брюшной полости к тупому заднему краю печени. Венечная связка расположена во фронтальной плоскости. Правый и левый края связки расширяются, приобретают форму треугольника и образуют правую и левую треугольные связки, *lig. triangulâre dèxtrum et lig. triangulâre sinístrum.* На задней закругленной стороне печени два листка венечной связки расходятся, открывают небольшой участок печени, который непосредственно прилежит к диафрагме. На диафрагмальной поверхности левой доли печени имеется сердечное вдавление, *impréssio cardiáca,* образовавшееся в результате прилегания сердца к диафрагме, а через нее к печени.

На висцеральной поверхности печени выделяется 3 борозды: две из них идут в сагиттальной плоскости, третья — во фронтальной (рис. 219).

Левая, сагиттально расположенная борозда находится на уровне серповидной связки печени, отделяя меньшую **левую долю печени,** *lóbus hépatis sinister,* от большей **правой доли,** *lóbus hépatis dèxter.* В своей передней части она образует щель круглой связки, *fissúra ligamènti téretis,* а в задней — щель венозной связки, *fissúra ligamènti venósi.* В первой щели располагается круглая связка печени, *lig. téres hépatis,* представляющая собой заросшую пупочную вену (*v. umbilicális*). Эта связка начинается от пупка, заходит в нижний край серповидной связки печени, перегибается через острый нижний край печени там, где имеется вырезка круглой связки, *incisúra lig. téretis,* а затем в глубине одноименной щели направляется к воротам печени.

В щели венозной связки находится венозная связка, *lig. venósum,* — заросший венозный проток, который у плода соединял пупочную вену с нижней полой веной.

Правая сагиттальная борозда более широкая, в переднем от-

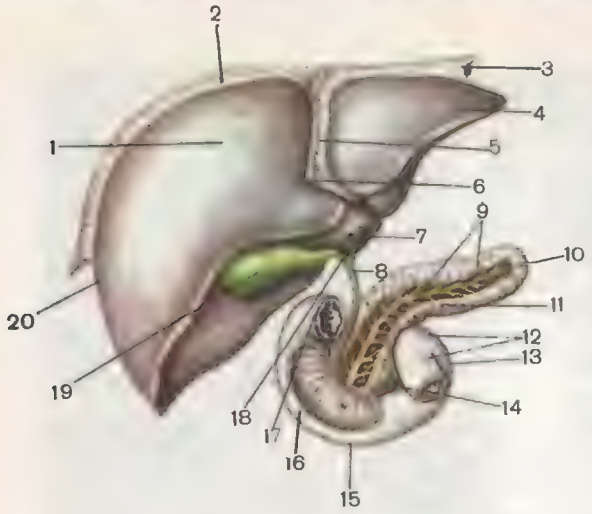

Рис. 218. Печень, *hepar*, двенадцатиперстная кишка, *duodenum* (вскрыта), и поджелудочная железа, *pancreas*.

1 — lobus hepatis dexter; 2 — lig. coronarium; 3 — lig. triangulare sinistrum; 4 — lobus hepatis sinister; 5 — lig. falciforme hepatis; 6 — lig. teres hepatis; 7 — ductus hepaticus communis; 8 — ductus choledochus (biliaris); 9 — ductus pancreaticus; 10 — cauda pancreatis; 11 — corpus pancreatis; 12 — flexura duodenojejunalis; 13 — pars ascendens duodeni; 14 — caput pancreatis; 15 — pars horizontalis (inferior) duodeni; 15 — pars descendens duodeni; 17 — pars superior duodeni; 18 — ductus cysticus; 19 — vesica fellea [biliaris]; 20 — lig. triangulare dextrum.

деле образует ямку желчного пузыря, *fossa vésicae féllae [biliáris]*, а в задней части — борозду нижней полой вены, *súlcus vénae cávae*. В ямке желчного пузыря располагается желчный пузырь, в борозде нижней полой вены находится нижняя полая вена.

Правая и левая сагиттальные борозды соединяются глубокой поперечной бороздой, которую называют **воротами печени,** *pórta hépatis*. Последние находятся на уровне заднего края щели круглой связки и ямки желчного пузыря. В ворота печени входят воротная вена, собственная печеночная артерия, нервы, выходят общий печеночный проток и лимфатические сосуды. Все эти сосуды и нервы располагаются между двумя листками брюшины, которые натянуты между воротами печени и двенадцатиперстной кишкой (печеночно-двенадцатиперстная связка), а также воротами печени и малой кривизной желудка (печеночно-желудочная связка).

На висцеральной поверхности правой доли печени выделяют **квадратную долю,** *lóbus quadrátus*, и **хвостатую долю,** *lóbus caudátus*. Квадратная доля печени располагается кпереди от ворот печени, между щелью круглой связки и ямкой желчного пузыря, а хвостатая доля — кзади от ворот печени, между щелью венозной связки и бороздой нижней полой вены. От хвостатой доли отходят вперед два отростка. Один из них — хвостатый отросток, *procéssus caudátus*, располагается между воротами печени и бороздой нижней полой вены. Не прерываясь, он продолжается в вещество правой доли печени. Другой — сосочковый отросток, *procéssus papilláris*, также направлен вперед и упирается в ворота печени рядом со щелью венозной связки. Висцеральная поверхность соприкасается с рядом

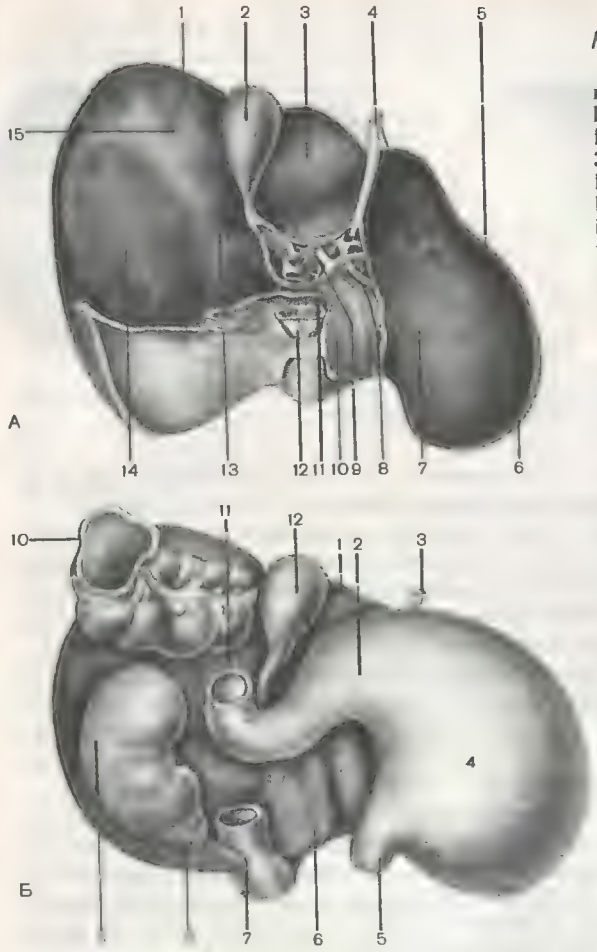

Рис. 219. Печень, *hepar*.

А — висцеральная поверхность: 1 — lobus hepatis dexter; 2 — vesica fellea [vesica biliaris]; 3 — lobus quadratus; 4 — lig. teres hepatis; 5 — lobus hepatis sinister; 6 — impressio gastrica; 7 — tuber omentale; 8 — fissura ligamenti venosi; 9 — porta hepatis; 10 — lobus caudatus; 11 — processus caudatus; 12 — v. cava inferior; 13 — impressio duodenalis; 14 — impressio renalis; 15 — impressio colica. Б — висцеральная поверхность печени и прилегающие к ней внутренние органы: 1 — lobus quadratus hepatis; 2 — pars pylorica ventriculi [gastrici]; 3 — lig. teres hepatis; 4 — ventriculus [gaster]; 5 — esophagus [oesophagus]; 6 — lobus caudatus hepatis; 7 — v. cava inferior; 8 — gl. suprarenalis dextra; 9 — ren dextrum; 10 — colon transversum; 11 — duodenum; 12 — vesica fellea [vesica biliaris].

органов, в результате чего на печени образуются вдавления. На левой доле печени имеется желудочное вдавление, *impréssio gástrica*, — след прилегания передней поверхности желудка. На задней части левой доли видна пологая борозда — пищеводное вдавление, *impréssio oesophágea*. Поперек квадратной доли и на прилежащей к ней ямке желчного пузыря правой доли располагается двенадцатиперстно-кишечное (дуоденальное) вдавление, *impréssio duodenális*. Справа от него на правой доле имеется почечное вдавление, *impréssio renális*, а левее его, рядом с бороздой нижней полой вены, — надпочечниковое вдавление, *impréssio suprarenális*. На висцеральной поверхности, возле нижнего края печени, находится ободочно-кишечное вдавление, *impréssio cólica*, появившееся в результате прилега-

Рис. 220. Проекция сегментов печени (I—VIII) на диафрагмальную (А) и висцеральную (Б) поверхности (схема).

ния к печени правого (печеночного) изгиба ободочной кишки и правой части поперечной ободочной кишки.

Строение печени. Снаружи печень покрыта **серозной оболочкой,** *túnica serósa,* представленной висцеральной брюшиной. Небольшой участок в задней части не покрыт брюшиной — это **внебрюшинное поле,** *área núda.* Однако, несмотря на это, можно считать, что печень расположена интраперитонеально. Под брюшиной находится тонкая плотная **фиброзная оболочка,** *túnica fibrósa* (глиссонова капсула). Со стороны ворот печени фиброзная ткань проникает в вещество органа, сопровождая кровеносные сосуды. С учетом распределения кровеносных сосудов и желчных протоков в печени выделяют (по Куино, 1957) 2 доли, 5 секторов и 8 сегментов (рис. 220; табл. 8). В долях печени разветвляются соответствующие (правая и левая) ветви воротной вены. Согласно данным Куино, границей между правой и левой долями печени является условная плоскость, проходящая по линии, соединяющей ямку желчного пузыря впереди и борозду нижней полой вены сзади. В левой доле выделяют 3 сектора и 4 сегмента, в правой — 2 сектора и также 4 сегмента.

Таблица 8. **Деление печени на доли, секторы и сегменты**

Доля	Сектор	Сегмент
Левая доля	Левый дорсальный	1-й (C_I)
	Левый латеральный	2-й (C_{II})
	Левый парамедианный	3-й (C_{III})
		4-й (C_{IV})
Правая доля	Правый парамедианный	5-й (C_V)
		8-й (C_{VIII})
	Правый латеральный	6-й (C_{VI})
		7-й (C_{VII})

Каждый сектор представляет собой участок печени, в который входят ветвь воротной вены второго порядка и соответствующая ей ветвь печеночной артерии, а также нервы и выходит секторальный желчный проток. Под печеночным сегментом понимают участок печеночной паренхимы, окружающий ветвь воротной вены третьего порядка, соответствующие ей ветвь печеночной артерии и желчный проток.

Левый дорсальный сектор, соответствующий первому (C_I) печеночному сегменту, включает хвостатую долю и виден только на висцеральной поверхности и задней части печени.

Левый латеральный сектор (2-й сегмент — C_{II}) охватывает задний участок левой доли печени.

Левый парамедианный сектор занимает переднюю часть левой доли печени (3-й сегмент — C_{III}) и ее квадратную долю (4-й сегмент — C_{IV}) с участком паренхимы на диафрагмальной поверхности органа в виде полосы, суживающейся кзади (к борозде нижней полой вены).

Правый парамедианный сектор представляет собой печеночную паренхиму, граничащую с левой долей печени. В этот сектор входят 5-й сегмент (C_V), лежащий кпереди, и крупный 8-й сегмент (C_{VIII}), занимающий заднемедиальную часть правой доли печени на ее диафрагмальной поверхности.

Правый латеральный сектор, соответствующий самой латеральной части правой доли печени, включает 6-й — C_{VI} (лежит впереди) и 7-й — C_{VII} сегменты. Последний располагается позади предыдущего и занимает заднелатеральную часть диафрагмальной поверхности правой доли печени.

По своему строению печень — сложно разветвленная трубчатая железа, выводными протоками которой являются желчные протоки. Морфофункциональной единицей печени является **долька печени,** *lóbulus hépatis.* Она имеет форму призмы, размер ее в поперечнике от 1,0 до 2,5 мм. В печени человека таких долек около 500 000. Между дольками имеется небольшое количество соединительной ткани, в которой располагаются междольковые протоки (желчные), артерии и вены. Обычно междольковые артерия, вена и проток прилежат друг к другу, образуя печеночную триаду. Дольки построены из соединяющихся друг с другом печеночных пластинок («балок») в виде сдвоенных радиально направленных рядов печеночных клеток. В центре каждой дольки находится **центральная вена,** *v. centrális.* Внутренние концы печеночных пластинок обращены к центральной вене, наружные — к периферии дольки.

Между печеночными пластинками также радиально располагаются синусоидные капилляры, несущие кровь от периферии дольки к ее центру (к центральной вене).

Внутри каждой печеночной пластинки между двумя рядами печеночных клеток имеется **желчный проточек (каналец),** *dúctulus bilífer,* являющийся начальным звеном желчевыводящих путей. В центре дольки (возле центральной вены) желчные

проточки замкнуты, а на периферии долек они впадают в желчные **междольковые проточки,** *dúctuli interlobuláres.* Последние, сливаясь друг с другом, образуют более крупные желчные протоки. В конечном итоге в печени формируются правый печеночный проток, *dúctus hepáticus déxter,* который выходит из правой доли печени, и левый печеночный проток, *dúctus hepáticus sinister,* выходящий из левой доли печени. В воротах печени эти два протока сливаются, образуя **общий печеночный проток,** *dúctus hepáticus commúnis,* длиной 4—6 см. Между листками печеночно-двенадцатиперстной связки общий желчный проток сливается с пузырным протоком, в результате чего образуется общий желчный проток.

Проекция печени на поверхность тела. Печень, располагающаяся справа под диафрагмой, занимает такое положение, что ее верхняя граница по среднеключичной линии находится на уровне четвертого межреберья. От этой точки верхняя граница круто спускается вниз вправо от десятого межреберья по средней подмышечной линии; здесь верхняя и нижняя границы печени сходятся, образуя нижний край правой доли печени. Влево от уровня четвертого межреберья верхняя граница печени спускается вниз плавно. По правой окологрудинной линии верхняя граница находится на уровне пятого межреберья, по передней срединной линии пересекает основание мечевидного отростка и заканчивается слева от грудины на уровне пятого межреберья, где верхняя и нижняя границы сходятся у латерального края левой доли печени. Нижняя граница печени идет от уровня десятого межреберья справа налево по нижнему краю правой реберной дуги и пересекает левую реберную дугу на уровне присоединения левого VIII реберного хряща к VII. С верхней границей нижняя граница печени слева соединяется на уровне пятого межреберья на середине расстояния между левой среднеключичной и окологрудинной линиями. В области надчревья печень прилежит непосредственно к задней поверхности передней брюшной стенки. У старых людей нижняя граница печени находится ниже, чем у молодых, а у женщин ниже, чем у мужчин.

Сосуды и нервы печени. В ворота печени входят собственная печеночная артерия и воротная вена. Воротная вена несет венозную кровь от желудка, тонкой и толстой кишки, поджелудочной железы и селезенки, а собственная печеночная артерия — артериальную кровь. Внутри печени артерия и воротная вена разветвляются до междольковых артерий и междольковых вен. Эти артерии и вены располагаются между дольками печени вместе с желчными междольковыми проточками. От междольковых вен внутрь долек отходят широкие внутридольковые синусоидные капилляры, залегающие между печеночными пластинками («балками») и впадающие в центральную вену. В начальные отделы синусоидных капилляров впадают артериальные капилляры, отходящие от междольковых артерий. Центральные вены печеночных долек, соединясь между собой, образуют поддольковые (собирательные) вены, из которых в конечном итоге формируются 2—3 крупные и несколько мелких печеночных вен, выходящих из печени в области борозды нижней полой вены и впадающих в нижнюю полую вену. Лимфатические сосуды впадают в печеночные, чревные, правые поясничные, верхние диафрагмальные, окологрудинные лимфатические узлы.

Иннервация печени осуществляется ветвями блуждающих нервов и печеночного (симпатического) сплетения.

ЖЕЛЧНЫЙ ПУЗЫРЬ

Желчный пузырь, *vesica féllea [biliáris],* является резервуаром, в котором накапливается желчь. Он расположен в ямке желчного пузыря на висцеральной поверхности печени, имеет грушевидную форму. Его слепой расширенный конец — **дно желчного пузыря,** *fúndus vésicae félleae [biliáris],* выходит из-под нижнего края печени на уровне соединения хрящей VIII и IX правых ребер, что соответствует месту пересечения правого края прямой мышцы живота с правой реберной дугой. Более узкий конец пузыря, направленный к воротам печени, получил название **шейки желчного пузыря,** *cóllum vésicae félleae [biliáris].* Между дном и шейкой располагается **тело желчного пузыря,** *córpus vésicae félleae [biliáris].* Шейка пузыря продолжается в **пузырный проток,** *dúctus cýsticus,* сливающийся с общим печеночным протоком. Объем желчного пузыря колеблется от 30 до 50 $см^3$, длина его 8—12 см, а ширина 4—5 см.

Стенка желчного пузыря по строению напоминает стенку кишки. Свободная поверхность желчного пузыря покрыта брюшиной, переходящей на него с поверхности печени, и образует **серозную оболочку,** *túnica serósa.* В тех местах, где серозная оболочка отсутствует, наружная оболочка желчного пузыря представлена адвентицией. **Мышечная оболочка,** *túnica musculáris,* состоит из гладких мышечных клеток. **Слизистая оболочка,** *túnica mucósa,* образует складки, а в шейке пузыря и в пузырном протоке формирует **спиральную складку,** *plica spirális* (рис. 221).

Общий желчный проток, *dúctus cholédochus (biliáris),* располагается между листками печеночно-двенадцатиперстной связки, справа от общей печеночной артерии и кпереди от воротной вены. Проток идет вниз вначале позади верхней части двенадцатиперстной кишки, а затем между ее нисходящей частью и головкой поджелудочной железы, прободает медиальную стенку нисходящей части двенадцатиперстной кишки и открывается на верхушке большого сосочка двенадцатиперстной кишки, предварительно соединившись с протоком поджелудочной железы. После слияния этих протоков образуется расширение — **печеночно-поджелудочная ампула,** *ámpulla hepatopancreática,* имеющая в своем устье сфинктер печеночно-поджелудочной ампулы, или сфинктер ампулы, *m. sphíncter ámpullae hepatopancreáticae, seu sphíncter ámpullae.*

Рис. 221. Желчный пузырь, *vesica fellea [biliaris]*, желчные протоки; продольный разрез.

1 — fundus vesicae felleae [biliaris]; 2 — corpus vesicae felleae [biliaris]; 3 — tun. mucosa; 4 — ductus cysticus; 5 — ductus hepaticus communis; 6 — ductus choledochus; 7 — plica spiralis; 8 — collum vesicae felleae [biliaris].

Перед слиянием с протоком поджелудочной железы общий желчный проток в своей стенке имеет **сфинктер общего желчного протока,** *m. sphíncter dúctus cholédochi,* перекрывающий поступление желчи из печени и желчного пузыря в просвет двенадцатиперстной кишки (в печеночно-поджелудочную ампулу).

Желчь, вырабатываемая печенью, накапливается в желчном пузыре, поступая туда по пузырному протоку из общего печеночного протока. Выход желчи в двенадцатиперстную кишку в это время закрыт вследствие сокращения сфинктера общего желчного протока (рис. 222). В двенадцатиперстную кишку желчь поступает из печени и желчного пузыря по мере необходимости (при прохождении в кишку пищевой кашицы).

Сосуды и нервы желчного пузыря. К желчному пузырю подходит желчепузырная артерия (из собственной печеночной артерии). Венозная кровь оттекает по одноименной вене в воротную вену. Иннервация осуществляется ветвями блуждающих нервов и из печеночного симпатического сплетения.

Рентгеноанатомия желчного пузыря. Для рентгенологического исследования желчного пузыря внутривенно вводят рентгеноконтрастное вещество. Это вещество выделяется из крови в желчь, накапливается в желчном пузыре и на рентгенограмме образует тень, проецирующуюся на уровне I—II поясничных позвонков.

Возрастные особенности печени и желчного пузыря

У новорожденного печень больших размеров и занимает более половины объема брюшной полости. Масса печени новорожденного 135 г, что составляет 4,0—4,5 % от массы тела

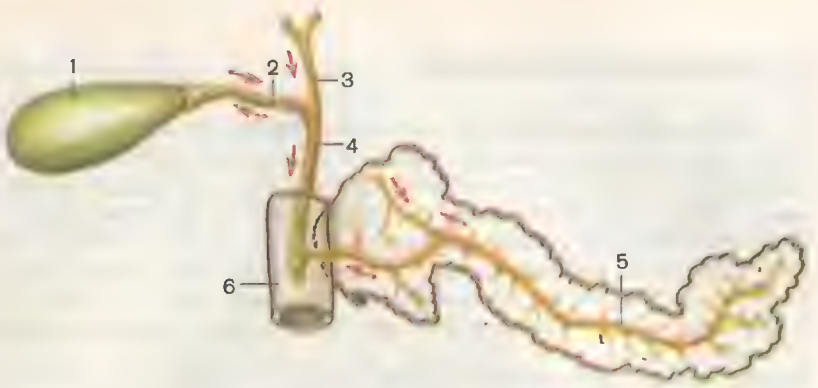

Рис. 222. Выводные протоки печени и поджелудочной железы (схема). Стрелками показано направление движения секрета.

1 — vesica fellea [biliaris]; 2 — ductus cysticus; 3 — ductus hepaticus communis; 4 — ductus choledochus; 5 — ductus pancreaticus; 6 — duodenum.

(у взрослых 2—3 %). Диафрагмальная поверхность печени выпуклая, левая доля печени по размерам равна правой или больше ее. Нижний край печени выпуклый, под ее левой долей располагается ободочная кишка. Верхняя граница печени по правой среднеключичной линии находится на уровне V ребра, а по левой — на уровне VI ребра. Левая доля печени пересекает реберную дугу по левой среднеключичной линии. У ребенка 3—4 мес место пересечения реберной дуги с левой долей печени в связи с уменьшением ее размеров находится уже на окологрудинной линии. У новорожденных нижний край печени по правой среднеключичной линии выступает из-под реберной дуги на 2,5—4,0 см, а по передней срединной линии — на 3,5—4,0 см ниже мечевидного отростка. Иногда нижний край печени достигает крыла правой подвздошной кости. У детей 3—7 лет нижний край печени находится ниже реберной дуги на 1,5—2,0 см (по среднеключичной линии). После 7 лет нижний край печени из-под реберной дуги не выходит; под печенью располагается только желудок. Начиная с этого времени скелетотопия печени ребенка почти не отличается от скелетотопии взрослого человека. У детей печень очень подвижна, и ее положение легко изменяется при изменении положения тела.

Желчный пузырь у новорожденного удлиненный (3,4 см), однако дно его не выступает из-под нижнего края печени. К 10—12 годам длина желчного пузыря возрастает примерно в 2 раза. Проецируется желчный пузырь на переднюю брюшную стенку ниже реберной дуги, на 2 см вправо от передней срединной линии. Книзу от желчного пузыря располагаются двенадцатиперстная кишка, петли брыжеечной части тонкой кишки и поперечная ободочная кишка.

ПОДЖЕЛУДОЧНАЯ ЖЕЛЕЗА

Поджелудочная железа, *páncreas*, является второй по величине пищеварительной железой, а также железой внутренней секреции. Поджелудочная железа представляет собой удлиненный орган серовато-розового цвета, который расположен в брюшной полости, лежит поперечно на уровне тел I—II поясничных позвонков забрюшинно, позади желудка, отделяясь от него сальниковой сумкой. Длина поджелудочной железы 14—18 см, ширина 3—9 см, толщина 2—3 см. Масса ее у взрослого человека около 80 г. Это сложная альвеолярно-трубчатая железа, покрытая тонкой соединительнотканной капсулой, через которую просматривается рельеф органа, имеющего дольчатое строение. Брюшина покрывает переднюю и частично нижнюю поверхности поджелудочной железы (экстраперитонеальное положение). У нее выделяют головку, тело и хвост.

Головка поджелудочной железы, *cáput pancréatis*, расположена на уровне I—III поясничных позвонков, в петле двенадцатиперстной кишки, вплотную прилегая к ее вогнутой поверхности. Задней поверхностью головка лежит на нижней полой вене, спереди ее пересекает поперечная ободочная кишка. Головка уплощена спереди назад, на границе ее с телом по нижнему краю располагается вырезка поджелудочной железы, *incisúra pancréatis*.

Тело поджелудочной железы, *córpus pancréatis,* имеет форму треугольника, пересекает справа налево тело I поясничного позвонка и переходит в более узкую часть — хвост железы, достигающий ворот селезенки. На теле железы выделяют три поверхности: переднюю, заднюю, нижнюю — и три края: верхний, передний, нижний. Передняя поверхность, *fácies antérior,* направлена кпереди, имеет небольшую выпуклость — сальниковый бугор, *túber omentále,* обращенный в сторону сальниковой сумки. Задняя поверхность, *fácies postérior,* прилежит к позвоночнику, нижней полой вене, аорте и к чревному сплетению. Нижняя поверхность, *fácies inférior,* направлена книзу и кпереди. Эти поверхности поджелудочной железы отделены друг от друга соответствующими краями.

Хвост поджелудочной железы, *cáuda pancréatis,* уходит влево и вверх к воротам селезенки. Позади хвоста поджелудочной железы находятся левый надпочечник и верхний конец левой почки.

Выводной **проток поджелудочной железы,** *dúctus pancréaticus,* начинается в области хвоста железы, проходит в теле и головке органа слева направо, принимает более мелкие протоки и впадает в просвет нисходящей части двенадцатиперстной кишки на ее большом сосочке, предварительно соединившись с общим желчным протоком. В конечном отделе протока имеется сфинктер протока поджелудочной железы, *m. sphincter dúctus pancreátici*. В головке железы формируется **добавочный проток поджелудочной железы,** *dúctus pancréaticus accessórius,* открывающийся в двенадцатиперстной кишке на ее малом сосочке. Иногда добавочный проток анастомозирует с главным протоком железы. Дольки поджелудочной железы выполняют внешнесекреторную функцию и составляют основную массу железы. Между дольками находится внутрисекреторная часть железы — панкреатические островки (островки Лангерганса), относящиеся к эндокринным железам. Образующийся в островковых клетках гормон инсулин поступает непосредственно в кровь.

Сосуды и нервы поджелудочной железы. К поджелудочной железе подходят передняя и задняя верхние панкреатодуоденальные артерии (из гастродуоденальной артерии), нижняя панкреатодуоденальная артерия (из верхней брыжеечной артерии) и панкреатические ветви (из селезеночной артерии). Ветви этих артерий широко анастомозируют в ткани поджелудочной железы. Панкреатические вены впадают в селезеночную вену, которая прилежит к задней поверхности поджелудочной железы у ее верхнего края, в верхнюю брыжеечную вену и в другие притоки воротной вены (нижняя брыжеечная, левая желудочная).

Лимфатические сосуды поджелудочной железы впадают в панкреатические, панкреатодуоденальные, пилорические и поясничные лимфатические узлы.

Иннервация поджелудочной железы осуществляется ветвями блуждающих нервов, преимущественно правого, и симпатическими нервами из чревного сплетения.

Возрастные особенности поджелудочной железы

Поджелудочная железа новорожденного имеет очень маленькие размеры. Длина ее чаще 4—5 см, масса 2—3 г; железа располагается несколько выше, чем у взрослого человека. К 3—4 мес жизни масса железы увеличивается вдвое, к 3 годам достигает 20 г, в 10—12 лет ее масса равна 30 г. Вследствие отсутствия прочной фиксации к задней стенке брюшной полости поджелудочная железа у новорожденного относительно подвижна. К 5—6 годам железа принимает вид, характерный для железы взрослого человека. Топографические взаимоотношения поджелудочной железы с соседними органами, характерные для взрослого человека, устанавливаются к концу первого года жизни.

Вопросы для повторения

1. Где на передней брюшной стенке сходятся линии проекций верхней и нижней границ печени?
2. С какими органами соприкасается висцеральная поверхность печени?
3. Назовите размеры и объем желчного пузыря.
4. Какие органы прилежат к задней поверхности поджелудочной железы? К ее передней поверхности?

ПОЛОСТЬ ЖИВОТА И БРЮШИНА

Органы пищеварительной системы, следующие за пищеводом, находятся в полости живота (в брюшной полости), а конечный отдел — прямая кишка — в полости малого таза.

Полость живота (брюшная полость) является самой большой полостью тела человека и расположена между грудной полостью и полостью малого таза. Сверху полость ограничена диафрагмой, сзади — поясничным отделом позвоночного столба, квадратными мышцами поясницы, подвздошно-поясничными мышцами, спереди и с боков — мышцами живота. Внизу брюшная полость продолжается в полость малого таза, которая снизу ограничена диафрагмой таза.

В брюшной полости расположены желудок, тонкая и толстая кишка (за исключением прямой кишки), печень, поджелудочная железа, селезенка, почки, надпочечники, мочеточники, а в полости таза — прямая кишка, органы мочевой системы и внутренние половые органы. Кроме того, на задней стенке брюшной полости, впереди тел поясничных позвонков, проходят брюшная часть аорты, нижняя полая вена и лежат нервные сплетения, лимфатические сосуды и узлы.

Внутренняя поверхность брюшной полости выстлана внутрибрюшной фасцией, *fáscia endoabdominális*, или забрюшинной фасцией, *fáscia subperitoneális [extraperitoneális]*, участки которой получили название в зависимости от названия покрываемых ею мышц. К внутренней поверхности этой фасции прилежит париетальная брюшина (см. далее).

Брюшную полость в целом можно увидеть, лишь удалив брюшину и внутренние органы. Между брюшиной и внутрибрюшинной фасцией располагается жировая клетчатка. Особенно много ее на задней стенке возле расположенных там внутренних органов. Пространство между фасцией и брюшиной на задней брюшной стенке получило название **забрюшинного пространства,** *spátium retroperitoneále*. Оно заполнено жировой клетчаткой и органами.

Брюшина, *peritonéum*, является серозной оболочкой, выстилающей брюшную полость и покрывающей внутренние органы, расположенные в этой полости. Она образована собственно пластинкой серозной оболочки и однослойным плоским эпителием — мезотелием. Брюшина, которая выстилает стенки брюшной полости, получила название **париетальной брюшины,** *peritonéum parietále*, брюшина, которая покрывает органы, называется **висцеральной брюшиной,** *peritonéum viscerále*. Общая поверхность париетальной и висцеральной брюшины у взрослого человека занимает площадь в среднем 1,71 м^2. Ограничивая замкнутую **брюшинную полость,** *cávitas peritonéi [peritoneális]*, брюшина представляет собой непрерывный листок, переходящий со стенок брюшной полости на органы и с органов на ее стенки. У женщин брюшинная полость сообщается с внешней средой через брюшные отверстия маточных труб, полость матки и влагалища. В брюшинной полости находится небольшое количество серозной жидкости, увлажняющей брюшину, что обеспечивает свободное движение соприкасающихся органов, покрытых брюшиной.

Отношение брюшины к внутренним органам неодинаково (рис. 223). Одни органы покрыты брюшиной только с одной стороны (поджелудочная железа, большая часть двенадцатиперстной кишки, почки, надпочечники и др.), т. е. лежат вне брюшины, забрюшинно (ретро- или экстраперитонеально). Каждый такой орган называется забрюшинным органом, *órganum retroperitoneále [extraperitoneále]*. Другие органы покрыты брюшиной только с трех сторон и являются мезоперитонеально лежащими органами (восходящая и нисходящая ободочная кишка). Органы, составляющие третью группу, покрыты брюшиной со всех сторон и занимают внутрибрюшинное (интраперитонеальное) положение (желудок, тонкая кишка, поперечная и сигмовидная ободочная кишка, селезенка, печень).

Брюшина, переходящая со стенок брюшной полости на органы или с органа на орган, в ряде случаев образует складки и ямки. При переходе на некоторые внутрибрюшинно лежащие органы брюшина образует связки и удвоения (дупликатуры) брюшины — брыжейки. Например, *mesentérium* — брыжейка тонкой кишки (от греч. mésos — средний, énteron — кишка), *mesocólon* — брыжейка ободочной кишки.

Париетальная брюшина, выстилающая стенки брюшной полости, в отличие от висцеральной не образует брыжеек. Покрывая переднюю брюшную стенку, париетальная брюшина переходит вверху на диафрагму, по бокам — на боковые стенки брюшной полости, а внизу — на органы полости таза. В лобковой области между брюшиной и забрюшинной фасцией имеется небольшое количество жировой ткани, благодаря чему брюшина здесь отодвигается кверху мочевым пузырем при его наполнении.

На всем протяжении между пупком и лобковым симфизом брюшина, покрывающая переднюю брюшную стенку, образует 5 складок: непарную **срединную пупочную складку,** *plica umbilicális mediána*, парные **медиальную и латеральную пупочные складки,** *plica umbilicális mediális et plica umbilicális laterális* (рис. 224). В срединной пупочной складке располагается заросший мочевой проток (urachus), идущий у плода от верхушки мочевого пузыря к пупку, в медиальных пупочных складках находятся заросшие пупочные артерии, по которым кровь от плода направляется к плаценте, а в латеральных — нижние надчревные артерии.

Над мочевым пузырем по бокам от срединной пупочной складки находятся небольшие углубления — **правая и левая надпузырные ямки,** *fóssae supravesicáles déxtra et sinístra*. Между латеральной и медиальной пупочными складками с каждой стороны находится **медиальная паховая ямка,** *fóssa inguinális mediális*. В них проецируются поверхностные паховые кольца правого и

Рис. 223. Разрез туловища в поперечной плоскости. Отношение внутренних органов к брюшине (схема).

1 — peritoneum viscerale; 2 — peritoneum parietale; 3 — mesenterium; 4 — интраперитонеальное положение тонкой кишки; 5 — мезоперитонеальное положение восходящей ободочной кишки, 6 — ретро(экстра)перитонеальное положение почки; 7 — cavitas peritonei.

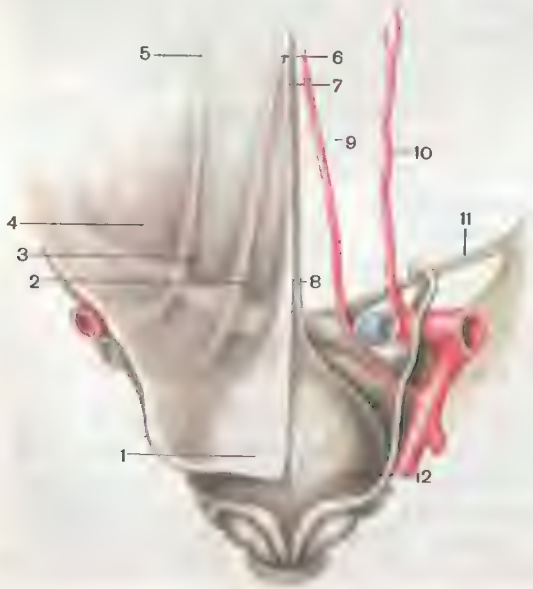

Рис. 224. Задняя поверхность передней брюшной стенки. (Справа брюшина удалена.)

1 — peritoneum; 2 — fossa supravesicalis; 3 — fossa inguinalis medialis; 4 — fossa inguinalis lateralis; 5 — plica umbilicalis lateralis; 6 — plica umbilicalis medialis; 7 — plica umbilicalis mediana; 8 — lig. umbilicale medianum (urachus); 9 — lig. umbilicale mediale (a. umbilicalis); 10 — a. epigastrica inferior; 11 — lig inguinale; 12 — vesica urinaria.

лéвого паховых каналов. Кнаружи от латеральной пупочной складки располагается **латеральная паховая ямка,** *fóssa inguinális laterális*, соответствующая глубокому паховому кольцу пахового канала.

Направляясь кверху, брюшина передней стенки брюшной полости переходит на нижнюю поверхность диафрагмы, а затем с диафрагмы на внутренние органы (печень, желудок, селезенка) и на заднюю брюшную стенку.

Брюшина передней брюшной стенки переходит также на боковые стенки брюшной полости, а затем на заднюю стенку. На задней стенке брюшной полости брюшина покрывает лежащие забрюшинно (ретроперитонеально) органы (почки, надпочечники, мочеточники, поджелудочная железа, бóльшая часть двенадцатиперстной кишки, аорта, нижняя полая вена и др., сосуды и нервы, лимфатические узлы) и переходит на другие органы, лежащие мезо- и интраперитонеально. С трех сторон (мезоперитонеально) брюшина покрывает восходящую и нисходящую части ободочной кишки, со всех сторон покрывает слепую кишку, лежащую интраперитонеально, но не имеющую брыжейки.

Червеобразный отросток, расположенный также интраперитонеально, имеет **брыжейку червеобразного отростка,** *mesoappéndix*. В левой части брюшной полости два листка брюшины подходят к сигмовидной ободочной кишке, покрывают ее со всех сторон и образуют **брыжейку сигмовидной ободочной кишки,** *mesocólon sigmoídeum*. На границе верхнего и нижнего отделов брюшной полости в поперечном направлении располагается **брыжейка поперечной ободочной кишки,** *mesocólon transvérsum*, представленная двумя листками брюшины, идущими от задней стенки брюшной полости к поперечной ободочной кишке. Ниже брыжейки поперечной ободочной кишки от задней брюшной стенки берет начало **брыжейка тонкой кишки,** *mesentérium*, в которую переходит париетальная брюшина (рис. 225). Корень брыжейки тонкой кишки, *rádix mesentérii*, расположен косо, сверху вниз и слева направо, от двенадцатиперстно-тощего изгиба (слева от тела II поясничного позвонка) до перехода подвздошной кишки в слепую (уровень правого крестцово-подвздошного сустава). Длина его равна 15—17 см. Противоположный корню край брыжейки, который подходит к тонкой кишке, а затем окутывает ее со всех сторон (интраперитонеальное положение кишки), равен общей длине тощей и подвздошной кишки. Между двумя серозными листками брыжейки проходят направляющиеся к тонкой кишке верхняя брыжеечная артерия с ветвями и нервы, а также выходящие из стенок кишки вены и лимфатические сосуды. Там же располагаются верхние брыжеечные лимфатические узлы, рыхлая соединительная и жировая ткань.

Значительно сложнее переход париетальной брюшины в висцеральную и образование брыжеек в верхнем этаже брюшинной полости (выше поперечной ободочной кишки и ее брыжейки)

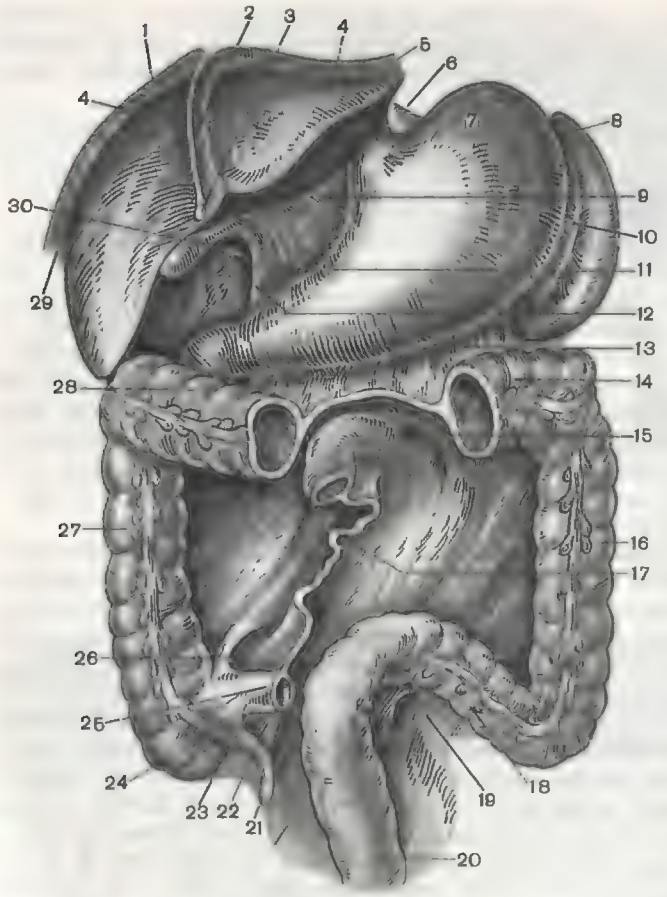

Рис. 225. Органы брюшной полости; вид спереди. (Тонкая кишка, часть поперечной ободочной кишки и большой сальник удалены.)

1 — hepar; 2 — lig. falciforme (hepatis); 3 — lig. teres hepatis; 4 — lig. coronarium; 5 — lig. triangulare sinistrum; 6 — lig. gastrophrenicum; 7 — ventriculus [gaster]; 8 — lien [splen]; 9 — lig. hepatogastricum; 10 — lig. gastrolienale [gastrosplenicum]; 11 — lig. hepatoduodenale; 12 — передняя стенка сальникового отверстия; 13 — mesocolon; 14, 28 — colon transversum; 15 — recessus duodenalis superior; 16 — colon descendens; 17 — radix mesenterii; 18 — colon sigmoideum; 19 — recessus intersigmoideus; 20 — rectum; 21 — appendix vermiformis; 22 — mesoappendix; 23 — recessus ileocaecalis inferior; 24 — caecum; 25 — ileum; 26 — recessus ileocaecalis superior; 27 — colon ascendens; 29 — lig. triangulare dextrum; 30 — for. epiploicum [omentale].

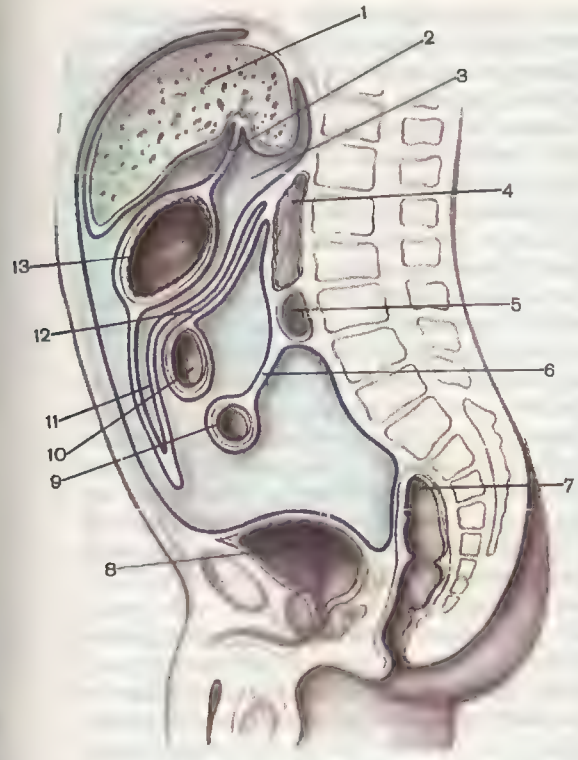

Рис. 226. Разрез туловища в срединной (сагиттальной) плоскости. Отношение внутренних органов к брюшине (схема).

1 — hepar; 2 — lig. hepatogastricum; 3 — bursa omentalis; 4 — pancreas; 5 — duodenum; 6 — mesenterium; 7 — rectum; 8 — vesica urinaria; 9 — jejunum; 10 — colon transversum; 11 — полость большого сальника; 12 — mesocolon transversum; 13 — ventriculus [gaster].

(рис. 226). От нижней поверхности диафрагмы брюшина переходит на диафрагмальную поверхность печени, образуя связки печени: серповидную, *lig. falciforme (hepatis)*, венечную, *lig. coronarium*, правую и левую треугольные связки, *ligg. triangularia dextrum et sinistrum*. Обогнув острый край печени спереди и заднюю часть печени, брюшина покрывает висцеральную поверхность органа. Затем от ворот печени брюшина двумя листками направляется к малой кривизне желудка и верхней части двенадцатиперстной кишки. Таким образом, между воротами печени вверху, малой кривизной желудка и верхней частью двенадцатиперстной кишки внизу образуется дупликатура брюшины, получившая название **малого сальника,** *oméntum minus*. Левая часть малого сальника представляет печеночно-желудочную связку, *lig. hepatogástricum*, а правая — печеночно-дуоденальную связку, *lig. hepatoduodenále*. В правом крае малого сальника (в поперечно-дуоденальной связке) между листками брюшины расположены, следуя справа налево, общий желчный проток, воротная вена и собственная печеночная артерия.

Подойдя к малой кривизне желудка, два листка брюшины печеночно-желудочной связки расходятся и покрывают заднюю и переднюю поверхности желудка. У большой кривизны желудка эти два листка брюшины сходятся и идут вниз впереди поперечной ободочной кишки и впереди тонкой кишки. Затем эти листки брюшины вместе круто изгибаются кзади, подворачиваются и поднимаются кверху позади нисходящих листков и впереди от

поперечной ободочной кишки. Выше брыжейки поперечной ободочной кишки листки переходят в париетальную брюшину, покрывающую заднюю брюшную стенку. Верхний листок идет вверх, покрывая верхнюю поверхность поджелудочной железы, а затем переходит на заднюю стенку брюшной полости и на диафрагму. Нижний листок поворачивает вниз и переходит в верхний (передний) листок брыжейки поперечной ободочной кишки. Длинная складка брюшины, свисающая впереди поперечной ободочной кишки и петель тонкой кишки в виде фартука и образованная четырьмя листками брюшины, получила название **большого сальника,** *oméntum május*, который по происхождению является задней (дорсальной) брыжейкой желудка. Между листками брюшины большого сальника находится небольшое количество жировой клетчатки. Четыре листка брюшины большого сальника у взрослого человека срастаются по два в две пластинки — переднюю и заднюю. Передняя пластинка начинается от большой кривизны желудка и вместе с задней пластинкой большого сальника в свою очередь срастается с передней поверхностью поперечной ободочной кишки на уровне сальниковой ленты. Задняя пластинка большого сальника срастается также с брыжейкой поперечной ободочной кишки.

Часть большого сальника (передняя пластинка), натянутая между большой кривизной желудка и поперечной ободочной кишкой, получила название желудочно-ободочной связки, *lig. gastrocólicum*. Два листка брюшины, идущие от большой кривизны желудка влево к воротам селезенки, образуют желудочно-селезеночную связку, *lig. gastrolienále [gastrosplénicum]*, идущие от кардиальной части желудка к диафрагме — желудочно-диафрагмальную связку, *lig. gastrophrénicum*.

В брюшинной полости можно условно выделить три этажа, или отдела: верхний, средний и нижний. *Верхний этаж* ограничен сверху диафрагмой, по бокам — боковыми стенками брюшной полости, покрытыми париетальной брюшиной, а снизу — поперечной ободочной кишкой и ее брыжейкой.

В верхней этаже находятся желудок, печень с желчным пузырем, селезенка, верхняя часть двенадцатиперстной кишки и поджелудочная железа. Верхний этаж брюшинной полости делится на три относительно отграниченных друг от друга мешка, или сумки: печеночную, преджелудочную и сальниковую. **Печеночная сумка** находится вправо от серповидной связки печени и охватывает правую долю печени. В печеночную сумку выступают расположенные забрюшинно верхний полюс правой почки и надпочечник. **Преджелудочная сумка** располагается во фронтальной плоскости, влево от серповидной связки печени и кпереди от желудка. Спереди преджелудочная сумка ограничена передней брюшной стенкой. Верхняя стенка этой сумки образована диафрагмой. В преджелудочной сумке находятся левая доля печени и селезенка.

Сальниковая сумка, *búrsa omentális*, расположена позади желудка и малого сальника. Она ограничена сверху хвостатой долей печени, снизу — задней пластинкой большого сальника, сросшейся с брыжейкой поперечной ободочной кишки, спереди — задней поверхностью желудка, малого сальника и желудочно-ободочной связкой, а сзади — листком брюшины, покрывающим на задней стенке брюшной полости аорту, нижнюю полую вену, верхний полюс левой почки, левый надпочечник и поджелудочную железу. Полость сальниковой сумки представляет собой щель, расположенную во фронтальной плоскости. Очертания полости сальниковой сумки неровные. Вверху она имеет верхнее сальниковое углубление, *recéssus supérior omentális,* которое находится между поясничной частью диафрагмы сзади и задней поверхностью хвостатой доли печени спереди. Влево сальниковая сумка простирается вплоть до ворот селезенки, образуя селезеночное углубление, *recéssus lienális [splénicus]*. Стенками этого углубления служат связки: спереди — *lig. gastrolienale [gastrosplenicum]*, сзади — *lig. phrenicolienale [phrenicosplénicum]*, которая представляет собой дубликатуру брюшины, идущую от диафрагмы к заднему концу селезенки. Сальниковая сумка имеет также нижнее сальниковое углубление, *recéssus inférior omentális,* которое находится между желудочно-ободочной связкой спереди и сверху и задней пластинкой большого сальника, сращенного с поперечной ободочной кишкой и ее брыжейкой, сзади и снизу. Сальниковая сумка посредством сальникового отверстия, *forámen epiplóicum [omentále]* (вишслово отверстие), сообщается с печеночной сумкой. Отверстие небольшое, диаметром 2—3 см (в него входит 1—2 пальца), расположено позади печеночно-дуоденальной связки, у ее свободного правого края. Сверху сальниковое отверстие ограничено хвостатой долей печени, снизу — верхней частью двенадцатиперстной кишки, сзади — париетальной брюшиной, покрывающей нижнюю полую вену.

Средний этаж брюшинной полости расположен книзу от поперечной ободочной кишки и ее брыжейки, переходит в нижний этаж, находящийся в полости малого таза. Между правой латеральной стенкой брюшной полости, с одной стороны, слепой и восходящей ободочной кишкой — с другой находится узкая вертикальная щель, получившая название правой околоободочной борозды, *súlcus paracólicus déxter,* которую также называют правым боковым каналом. Левая околоободочная борозда, *súlcus paracólicus sinister* (левый боковой канал), находится между левой стенкой брюшной полости слева, нисходящей ободочной и сигмовидной ободочной кишкой справа.

Часть среднего этажа брюшинной полости, ограниченная справа, сверху и слева ободочной кишкой, делится брыжейкой тонкой кишки на две довольно обширные ямки — правый и левый брыжеечные синусы (пазухи). Правый брыжеечный синус, *sínus mesentéricus déxter,* имеет очертания треуголь-

ника, вершина которого обращена вниз и вправо, к конечному отделу подвздошной кишки. Стенки правого брыжеечного синуса образованы справа — восходящей ободочной кишкой, сверху — корнем брыжейки поперечной ободочной кишки, слева — корнем брыжейки тонкой кишки. В глубине этого синуса, забрюшинно, находятся конечный отдел нисходящей части двенадцатиперстной кишки и ее горизонтальная (нижняя) часть, нижняя часть головки поджелудочной железы, отрезок нижней полой вены от корня брыжейки тонкой кишки внизу до двенадцатиперстной кишки вверху, правый мочеточник, сосуды, нервы и лимфатические узлы. Левый брыжеечный синус, *sinus mesentéricus sinister,* также имеет форму треугольника, однако вершина его обращена вверх и влево, к левому изгибу ободочной кишки. Границами левого брыжеечного синуса служат слева — нисходящая ободочная кишка и брыжейка сигмовидной ободочной кишки, справа — корень брыжейки тонкой кишки. Внизу этот синус ясно выраженной границы не имеет и свободно сообщается с полостью таза (с нижним этажом брюшинной полости). В пределах левого брыжеечного синуса, забрюшинно, располагаются восходящая часть двенадцатиперстной кишки, нижняя половина левой почки, конечный отдел брюшной аорты, левый мочеточник, сосуды, нервы и лимфатические узлы.

Париетальный листок брюшины, покрывая заднюю стенку брюшной полости, в местах перехода с одного органа на другой или между краем органа и брюшной стенкой образует складки и углубления — ямки. Эти углубления — место возможного образования забрюшинных грыж.

Так, между двенадцатиперстно-тощим изгибом справа и верхней дуоденальной складкой слева имеются небольшой величины **верхнее и нижнее дуоденальные углубления,** *recéssus duodenáles supérior et inférior.* В месте впадения подвздошной кишки в слепую брюшина образует складки, ограничивающие **верхнее** и **нижнее илеоцекальные углубления,** *recéssus ileocaecáles supérior et inférior,* расположенные соответственно выше и ниже конечного отдела подвздошной кишки. Слепая кишка, покрытая со всех сторон брюшиной, находится в правой подвздошной ямке. Покрытую брюшиной заднюю поверхность кишки можно рассмотреть при оттягивании ее кпереди и кверху. При этом хорошо видны **слепокишечные складки брюшины,** *plicae caecáles,* идущие от поверхности подвздошной мышцы к латеральной поверхности слепой кишки. Имеющееся здесь **позадислепокишечное углубление,** *recéssus retrocaecális,* располагается под нижней частью слепой кишки.

Сигмовидная ободочная кишка имеет брыжейку, величина которой варьирует в зависимости от размеров кишки. На левой стороне брыжейки этой кишки в месте прикрепления левого листка брыжейки к стенке таза находится небольшое **межсигмовидное углубление,** *recéssus intersigmoídeus.*

В *нижнем этаже* брюшинной полости брюшина, спускающаяся в полость малого таза, покрывает не только верхний и частично средний отделы прямой кишки, но и органы мочеполового аппарата.

У мужчин брюшина, покрывающая переднюю поверхность прямой кишки, переходит на заднюю, а затем верхнюю стенку мочевого пузыря. Далее брюшина продолжается в париетальную брюшину передней брюшной стенки. Между мочевым пузырем и прямой кишкой образуется **прямокишечно-пузырное углубление,** *excavátio rectovesicális,* ограниченное по бокам **прямокишечно-пузырными складками,** *plícae rectovesicáles.* Эти складки идут в переднезаднем направлении от боковых поверхностей прямой кишки к мочевому пузырю. У женщин брюшина с передней поверхности прямой кишки переходит на заднюю стенку верхней части влагалища, а далее поднимается кверху, покрывает сзади, а затем спереди матку и маточные трубы и переходит на мочевой пузырь. Между маткой и прямой кишкой образуется **прямокишечно-маточное углубление,** *excavátio rectouterína.* Оно ограничено по бокам **прямокишечно-маточными складками,** *plícae rectouterínae.* Между маткой и мочевым пузырем образуется **пузырно-маточное углубление,** *excavátio vesicouterína.*

Вопросы для повторения

1. Назовите органы, расположенные в брюшной полости экстраперитонеально, мезоперитонеально и интраперитонеально.
2. Назовите складки и ямки на задней поверхности передней брюшной стенки ниже пупка.
3. Назовите стенки сальниковой сумки и топографию имеющихся в ней карманов
4. Какими анатомическими образованиями ограничены стенки околоободочных борозд и брыжеечных синусов в среднем этаже брюшинной полости?
5. Какие углубления (ямки) имеются в задней стенке брюшинной полости — места возможного образования грыж?

Возрастные особенности брюшины

Брюшина у новорожденного тонкая, прозрачная. Через нее просвечивают кровеносные сосуды и лимфатические узлы, так как подбрюшинная жировая клетчатка развита слабо. Большой сальник очень короткий и тонкий. Углубления, складки и ямки, образованные брюшиной, у новорожденного имеются, однако выражены слабо. Они углубляются по мере увеличения возраста.

Краткий сравнительно-анатомический очерк развития пищеварительной системы

У позвоночных животных пищеварительная система развивается из энтодермы — первичной кишки (эпителий и железы) и мезодермы (остальные слои стенки кишки). В образовании полости рта и конечного отдела прямой кишки принимает участие также эктодерма. В процессе развития у различных позвоночных животных при общем одинаковом плане строения

пищеварительной системы анатомо-функциональные ее особенности отражают их образ жизни, в первую очередь характер питания. У круглоротых челюсти еще отсутствуют. Они впервые появляются у поперечноротых и осетровых рыб и имеют зубы. Отверстие рта в связи с этим перемещается в нижние отделы головы. Губы отсутствуют. Язык развит слабо, мышц не содержит. Они появляются в толще языка у амфибий.

Связанный с полостью рта жаберный аппарат, выполняющий функции дыхания у рыб, с выходом животных на сушу в процессе филогенеза преобразуется в другие органы (см. «Эндокринные железы», «Преддверно-улитковый орган»). У наземных позвоночных появляются органы дыхания, эпителиальная выстилка которых также развивается из первичной кишки.

Частичное разделение полости рта на собственно полость рта и полость носа происходит у рептилий. У них язык хорошо выражен, величина и форма его взаимосвязаны с их особенностями строения и жизни. Появляются губные и подъязычные железы.

У млекопитающих полость рта, в которую открываются протоки слюнных желез, уже полностью отделена от полости носа, образуются небо и преддверие рта. Ротовая щель окружена более или менее хорошо выраженными губами. Язык, зубы развиты соответственно образу жизни (характеру питания) животных. Пищевод у позвоночных животных, выполняющий функцию проведения пищи в желудок, имеет различную длину, соответствующую размерам и строению животных. У рептилий мышечная оболочка пищевода двухслойная, он уже достаточно хорошо отграничен от желудка.

Форма и положение желудка, строение его слизистой и мышечной оболочек взаимосвязаны с формой тела животного, особенно с характером питания, количеством и видом пищи, развитием других органов, в частности печени. У позвоночных животных, имеющих удлиненное тело, продольная ось желудка вытянута вдоль оси тела, у короткотелых желудок расширен, расположен в брюшной полости косо или поперечно. Желудок птиц имеет железистый и кишечный отделы. У грызунов, плотоядных млекопитающих желудок имеет большей или меньшей величины расширение. Желудок травоядных жвачных животных имеет большие размеры и несколько отделов. Однако высокая степень дифференцировки желудка зависит не от сложности его формы, а от микроскопического строения его стенок и развития желудочных желез.

Кишка у низших позвоночных вытянута вдоль позвоночника, у более высоко организованных образует петли, кроме того, у них имеется дорсальная брыжейка. У амфибий появляются изгибы кишки, у рептилий число изгибов возрастает, начинается разделение кишки на тонкий и толстый отделы. Только конечная часть кишки у всех позвоночных животных остается прямой. Птицы имеют длинную кишку, в ней хорошо развиты железы,

которые впервые появляются у хрящевых рыб. Из млекопитающих наибольшая длина кишки у травоядных животных; значительно короче кишка у плотоядных. Границей между тонкой и толстой кишкой является вначале складка слизистой оболочки, которая появляется у некоторых амфибий, а затем заслонка (клапан). Началом толстой кишки служит слепая кишка, появляющаяся у амфибий в виде слепого выпячивания. Эта кишка имеет большие размеры у растительноядных млекопитающих, слабо выражена или отсутствует у плотоядных. Червеобразный отросток имеется только у некоторых млекопитающих: кролика, обезьяны, человека. При формировании тонкой и толстой кишки в них появляются складки, железы, в том числе и крупные (печень, поджелудочная железа).

Печень есть у всех позвоночных животных. У некоторых рыб, амфибий она дольчатая, имеет отростки. Один из протоков печени соединяется с желчным пузырем. Рептилии имеют печень, состоящую обычно из двух долей. Двудолевое строение печени характерно для птиц и млекопитающих. Протоки правой и левой долей соединяются в один общий желчный проток.

Поджелудочная железа у рыб небольших размеров; у амфибий ее величина возрастает, у птиц она охватывается петлей формирующейся двенадцатиперстной кишки.

Развитие пищеварительной системы человека

Первичная кишка развивается из зародышевой, или кишечной, энтодермы, представляющей на ранних этапах развития «крышу» желточного пузырька. Во время формирования тела зародыша (после 20-го дня внутриутробного развития) и отграничения его от внезародышевых элементов кишечная энтодерма свертывается в трубку (первичная кишка), замкнутую в переднем и заднем отделах и сообщающуюся с желточным мешком. На 4-й неделе внутриутробной жизни первичная кишка, развивающаяся из энтодермы, располагается впереди хорды. В дальнейшем из этой энтодермы образуются эпителий пищеварительной трубки (за исключением части полости рта и области заднепроходного отверстия), а также мелкие и крупные пищеварительные железы (желудочные, кишечные, печень, поджелудочная железа). Остальные слои пищеварительной трубки (слизистая оболочка, подслизистая основа, мышечная и соединительнотканная оболочки) происходят из спланхноплевры (висцероплевры) — внутренней (медиальной) пластинки несегментированной части мезодермы, которая прилежит к первичной кишке. В головном и каудальном отделах эмбриона первичная кишка заканчивается слепо.

В конце 1-го месяца внутриутробного развития на головном конце эмбриона появляется углубление эктодермы — ротовая бухта (ямка), а на каудальном конце — заднепроходная, анальная, бухта (ямка). Ротовая бухта, углубляясь, доходит до перед-

него замкнутого конца первичной кишки (рис. 227). Между полостью первичной кишки и ротовой бухтой образуется двуслойная глоточная перепонка (мембрана), состоящая из наружного эктодермального и внутреннего энтодермального слоев. Вскоре (на 4—5-й неделе развития) глоточная перепонка прорывается и полость ротовой бухты сообщается с полостью первичной кишки. Анальная бухта отделяется от полости первичной кишки заднепроходной перепонкой (мембраной), образованной, подобно глоточной мембране, из эктодермального слоя анальной бухты и энтодермального слоя первичной кишки. Прорыв заднепроходной перепонки на 5-й неделе развития и позже приводит к образованию каудального отверстия первичной кишки.

Таким образом, первичная кишка эмбриона становится открытой с двух сторон. В ней выделяют головную (глоточную) и туловищную кишку, границей между которыми является энтодермальное выпячивание первичной кишки — будущая эпителиальная выстилка трахеи и бронхов. У туловищной кишки в свою очередь выделяют переднюю, среднюю и заднюю кишку. Ротовая бухта выстлана эпителием эктодермального происхождения, из нее образуется часть полости рта. Из глоточной кишки, выстланной эпителием энтодермального происхождения, образуются глубокие отделы полости рта и глотки. Передняя кишка (туловищная) идет на образование пищевода и желудка. Средняя кишка дает начало тонкой и начальному отделу толстой кишки (слепая кишка, восходящая и поперечная ободочные), печени и поджелудочной железе, а из задней кишки образуется конечный отдел толстой кишки (нисходящая ободочная, сигмовидная ободочная и прямая кишка). Сомато- и висцероплевра образуют брюшину.

Развитие полости рта связано с формированием лица зародыша и преобразованием жаберных дуг и карманов. На обеих боковых стенках глоточной кишки появляется до пяти парных выпячиваний — это жаберные карманы. Жаберные щели у человека не образуются. Между жаберными карманами располагаются участки тканей, получившие название жаберных, или висцеральных, дуг: первая — челюстная, вторая — подъязычная, а остальные — третью, четвертую и пятую — называют жаберными дугами. Ротовая бухта (первичная полость рта) вначале имеет вид узкой щели и ограничена сверху непарным лобным отростком, отходящим от переднего конца будущего основания черепа. Челюстная дуга (первая висцеральная), разделившись на парные верхнечелюстные и нижнечелюстные отростки, ограничивает ротовую бухту снизу и с боков. В дальнейшем лобный отросток, у которого на 5—6-й неделе появляются обонятельные ямки, вклинивается между верхнечелюстными отростками и, разделившись на срединный и боковые носовые отростки, формирует наружный нос, ноздри, перегородку носа и будущую носовую полость. Одновременно с этим происходят сближение верхнечелюстных отростков и срастание их с боковыми носовыми отростками, в результате чего образуется верхняя губа. Возникшие на внутренней поверхности верхнечелюстных отростков валики растут навстречу друг другу и, срастаясь, отделяют полость носа от полости рта, образуя, таким образом, небо. Из верхнечелюстных отростков формируется верхняя челюсть. Нижнечелюстные отростки в это время срастаются между собой и образуют нижнюю губу, нижнюю челюсть и дно полости рта. Срастание верхнечелюстных и нижнечелюстных отростков по бокам приводит к образованию губных комиссур (спаек).

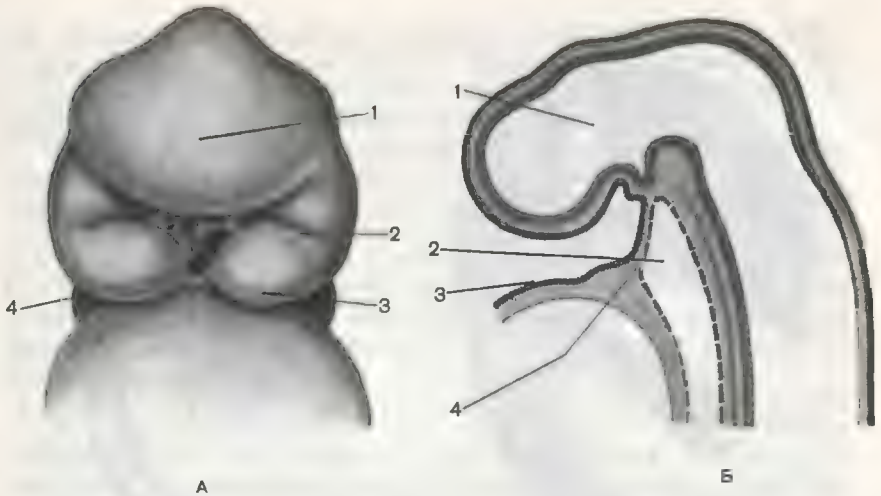

Рис. 227. Головной конец зародыша (4-я неделя развития).

А — вид спереди: 1 — лобный отросток; 2 — верхнечелюстной отросток; 3 — нижнечелюстной отросток; 4 — частично прорвавшаяся глоточная перепонка (мембрана). Б — вид сбоку, разрез в сагиттальной плоскости (схема): 1 — развивающийся головной мозг; 2 — первичная кишка; 3 — ротовая бухта; 4 — глоточная перепонка.

Жаберные дуги (вторая — пятая) и прилежащие к ним мягкие ткани, срастаясь по срединной линии и друг с другом, формируют переднюю часть шеи. Из эпителия первого жаберного кармана образуется покров слизистой оболочки слуховой трубы и барабанной полости среднего уха, второго — покров миндаликовой ямки, третьего и четвертого — эпителиальная часть тимуса и околощитовидные железы. Из эпителия передней стенки глотки на границе первой и второй жаберных дуг образуется зачаток щитовидной железы. Из первой жаберной (висцеральной) дуги развиваются молоточек и наковальня (слуховые косточки), верхняя челюсть, а вокруг хрящевой части (меккелева хряща) образуется нижняя челюсть. Из второй жаберной (висцеральной) дуги формируются малые рога подъязычной кости, шиловидный отросток и стремя (слуховая косточка), из третьей жаберной — большие рога подъязычной кости.

Язык образуется из парных и непарных закладок на вентральной стенке глотки в области первой и второй жаберных дуг.

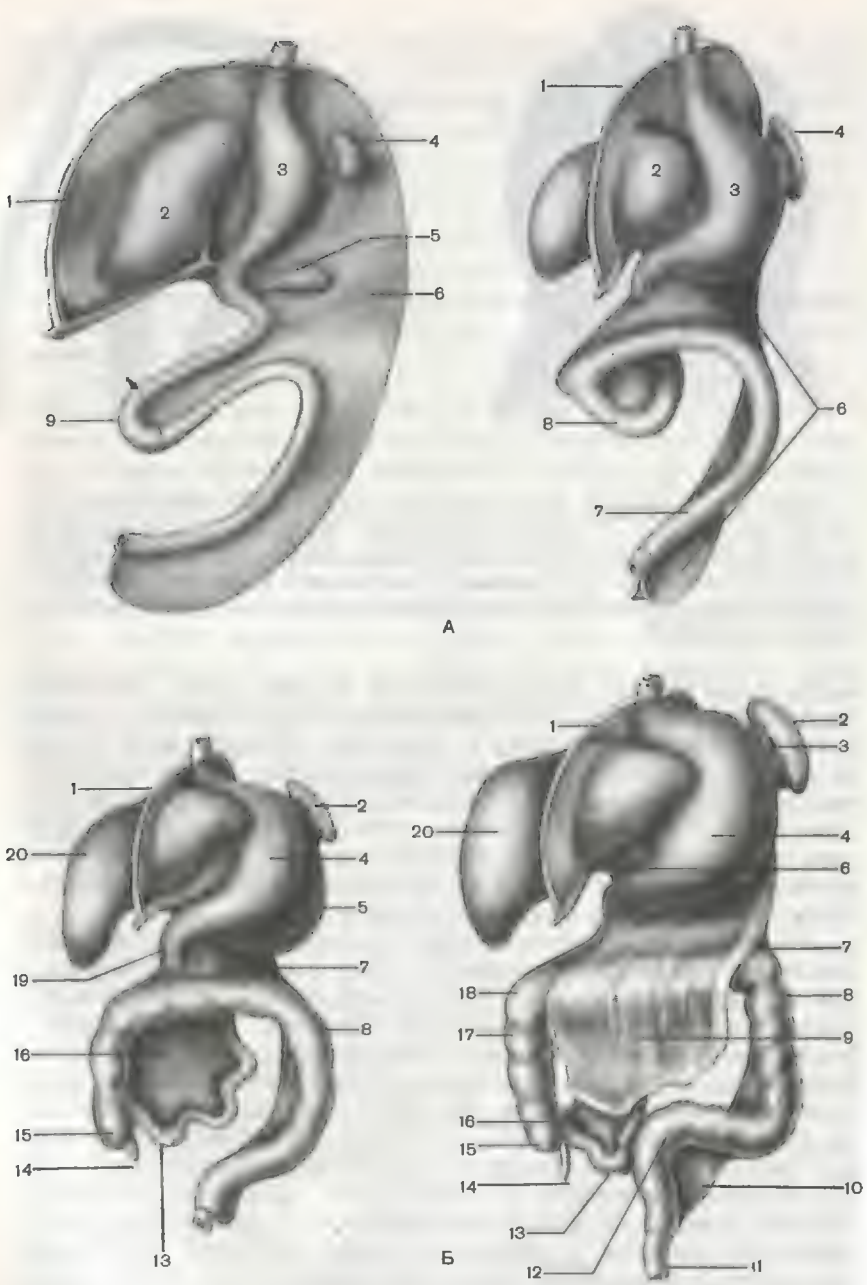

Рис. 228. Развитие брюшины (схема).

А — вид спереди и слева (4—5-я неделя эмбрионального развития): 1 — mesenterium ventrale; 2 — hepar; 3 — ventriculus [gaster]; 4 — lien [splen]; 5 — pancreas; 6 — mesenterium dorsale; 7 — intestinum crassum; 8 — intestinum tenuae; 9 — кишечная петля (стрелкой показано направление поворота кишечной петли). Б — вид спереди и слева (конец 3-го месяца эмбрионального развития и новорожденный): 1 — mesenterium ventrale (lig. falciforme hepatis); 2 — lien [splen]; 3 — lig gastrolienale; 4 — ventriculus [gaster]; 5 — mesenterium dorsale; 6 — omentum minus; 7 — mesocolon transversum; 8 — intestinum crassum (colon descendens); 9 — omentum majus; 10 — mesocolon signoideum; 11 — rectum; 12 — colon sigmoideum; 13 — ileum; 14 — appendix vermiformis; 15 — caecum; 16 — mesenterium; 17 — colon ascendens; 18 — colon transversum; 19 — duodenum; 20 — hepar.

На границе между будущей передней и задней частями языка происходит впячивание эпителия и образование щитовидной железы. Место начала этого впячивания сохраняется у взрослого человека в виде слепого отверстия языка.

З у б ы у зародыша человека развиваются из эктодермы, покрывающей края верхнечелюстных и нижнечелюстных отростков. Вначале образуется эктодермальное утолщение (зубная пластинка) по краю будущего альвеолярного отростка. Затем эта пластинка погружается в мезенхиму альвеолярных отростков, где из нее формируются зубы. Из мезенхимы образуется только пульпа зубов. Из выроста эпителия вентральной стенки кишки на границе ее глоточной и туловищной частей образуется эпителиальный покров органов дыхания: гортани, трахеи, бронхов.

У эмбриона в конце 1-го месяца развития туловищная кишка ниже диафрагмы прикреплена к передней и задней стенкам эмбриона дорсальной и вентральной брыжейками, которые формируются из спланхно(висцеро)плевры. Вентральная брыжейка рано исчезает и остается только на уровне закладки желудка и двенадцатиперстной кишки.

На 2-м месяце эмбрионального развития расширение первичной кишки, появившееся на 4-й неделе и соответствующее будущему желудку, продолжает увеличиваться в размерах, становится веретенообразным. Усиленный рост в длину остальной части кишечной трубки приводит к образованию кишечной петли, выпуклой стороной обращенной кпереди и книзу. У кишечной петли различают два колена: нисходящее и восходящее.

Одновременно с ростом кишки и желудка происходит их поворот в брюшной полости. В результате усиленного роста дорсальной части желудочного расширения ж е л у д о к приобретает ретортообразную форму. У него формируются большая кривизна на месте растущей дорсальной части и малая кривизна — в области вентральной его стенки (рис. 228). Одновременно с ростом происходит поворот желудка вправо таким образом, что его левая поверхность становится передней, а правая — задней. Дорсальная выпуклая часть желудка (будущая большая кривизна) направлена вниз и влево, а вогнутая передняя часть (будущая малая кривизна) — вверх и вправо. Такое вращение желудка вызывает скручивание вправо конечного отдела пищевода. Вместе с поворотом желудка происходит изменение положения его дорсальной и вентральной брыжеек. Дорсальная брыжейка в результате поворота желудка из сагиттального положения переходит в поперечное. Усиленный ее рост приводит к

удлинению влево и книзу, постепенному выходу дорсальной брыжейки из-под большой кривизны желудка и образованию карманообразного выпячивания (большой сальник).

Одновременно с поворотом желудка на восходящем колене кишки, рядом с вершиной петли, образуется небольшое выпячивание — это будущая слепая кишка. Начальный отдел нисходящего колена кишки трансформируется в дальнейшем в двенадцатиперстную кишку, а остальной отдел — в брыжеечную часть тонкой кишки. Начальная часть восходящего колена идет на образование конечного отдела тонкой кишки, а остальная часть — на образование слепой, восходящей и поперечной ободочных. Слепая кишка появляется в виде небольшого выпячивания на восходящем колене кишечной петли, рядом с ее вершиной.

На вентральной стенке формирующейся двенадцатиперстной кишки появляются два выпячивания энтодермы между двумя листками вентральной брыжейки — это закладка будущей печени (из верхнего выпячивания) и желчного пузыря (из нижнего выпячивания). Развивающаяся печень врастает в вентральную брыжейку, сохраняя свою связь с двенадцатиперстной кишкой при помощи будущего общего желчного протока. В процессе развития печени передний (вентральный) отдел брыжейки превращается в серповидную связку печени, а задний (дорсальный) — в малый сальник. Серповидная связка печени укрепляет печень возле передней (вентральной) стенки брюшной полости и диафрагмы, а малый сальник располагается между печенью сверху и справа, желудком и двенадцатиперстной кишкой — снизу и слева.

Поджелудочная железа развивается из двух энтодермальных выпячиваний стенки первичной кишки — дорсального и вентрального. Соединившись вместе, они образуют зачаток поджелудочной железы, который врастает между листками дорсальной брыжейки. В связи с поворотом желудка, ростом печени и редукцией части дорсальной части брыжейки двенадцатиперстная кишка ложится на заднюю стенку брюшной полости. Вместе с двенадцатиперстной кишкой в задней стенке брюшной полости прикрепляется и поджелудочная железа, располагаясь поперечно. Эти органы теряют подвижность и располагаются забрюшинно. Брюшинный покров двенадцатиперстной кишки и поджелудочной железы остается только на передней поверхности.

Продолжающийся рост желудка приводит к опусканию его большой кривизны, и поджелудочная железа оказывается расположенной позади желудка. Усиленно продолжает расти и карманообразное выпячивание дорсальной брыжейки желудка (большой сальник). При этом задняя часть дорсальной брыжейки продолжается на заднюю стенку брюшной полости в виде париетальной брюшины, а передняя часть, идущая от большой кривизны желудка, свободно опускается вниз между передней стенкой брюшной полости спереди и петлями кишки сзади.

На протяжении 2—3 мес внутриутробного развития задняя кишка перемещается из срединной плоскости влево и вверх впереди кишечной петли, а сама кишечная петля совершает поворот по часовой стрелке (вправо) на 180°. В результате такого поворота зачаток слепой кишки смещается в правое верхнее положение, а верхнее колено кишечной петли уходит вниз позади задней кишки. Дальнейший рост всех отделов кишечной петли приводит к тому, что во второй половине внутриутробного развития закладка слепой кишки опускается вниз и вправо в правую подвздошную ямку, кишечная петля поворачивается вправо еще на 90° (всего на 270°). Значительное удлинение нисходящего колена кишки приводит к образованию многочисленных петель тонкой кишки, которые еще больше смещают кверху поперечную ободочную (толстую) кишку. Таким образом, в результате этого поворота образующаяся из восходящего колена восходящая ободочная кишка располагается справа, прилегая к задней стенке брюшной полости, а поперечная ободочная кишка занимает поперечное положение. Между ними образуется правый (печеночный) изгиб ободочной кишки. Вследствие такого расположения восходящей ободочной кишки и нисходящей ободочной кишки брюшина, покрывающая их поверхность, прилегающую к задней стенке брюшной полости, резорбируется, и они оказываются покрытыми брюшиной с трех сторон (мезоперитонеально).

В этот же период верхний отдел задней кишки, переместившийся влево, образует нисходящую ободочную кишку, прирастающую к задней стенке брюшной полости и левой ее части. Между поперечной ободочной кишкой и начальной частью задней кишки (нисходящая ободочная кишка) образуется левый (селезеночный) изгиб ободочной кишки. Дорсальная брыжейка задней кишки также прирастает к задней стенке брюшной полости, за исключением той ее части, которая принадлежит сигмовидной кишке и прирастает неполностью. У сигмовидной кишки ее брыжейка сохраняется, однако она смещается влево от срединной линии.

Изменение положения участка кишечной петли, из которого развивается поперечная ободочная кишка, также приводит к изменению положения ее брыжейки: из сагиттального она переходит в поперечное положение, соответственно расположению поперечной ободочной кишки. Изменяется также положение брыжейки тонкой кишки: из сагиттального оно становится косым.

Карманообразное выпячивание дорсальной брыжейки желудка — большой сальник — располагается впереди поперечной ободочной кишки и петель тонкой кишки. Задняя стенка его в верхнем отделе срастается с поперечной ободочной кишкой и ее брыжейкой. Полость позади желудка превращается в сальниковую сумку. Промежуток между листками большого сальника ниже уровня поперечной ободочной кишки после рождения обычно зарастает.

Аномалии развития органов пищеварительной системы

При нарушении процессов формирования пищеварительной системы возникают аномалии и пороки развития ее органов. Чаще всего наблюдается так называемая заячья губа — несращение лобного и верхнечелюстных отростков при развитии костей лица. При этом образуется расщелина в верхней губе вправо или влево от срединной линии или с обеих сторон одновременно. Возможно также несращение небных валиков верхнечелюстных отростков. В таких случаях в небе остается щель, расположенная по срединной линии. Такой порок развития получил название «волчья пасть» (расщепленное небо). Степень развития этих пороков может быть различной; наблюдаются случаи сочетания указанных пороков. К порокам развития относится также несращение или чрезмерное сращение верхнечелюстных отростков. В первом случае ротовая щель увеличена (макростома), во втором — она ненормально малой величины (микростома). Прорыв жаберных карманов на поверхность тела ведет к появлению врожденных (бранхиогенных) свищей, которые могут располагаться в латеральной области шеи позади грудино-ключично-сосцевидной мышцы. Редко наблюдаются случаи сужения пищевода.

Среди аномалий развития органов пищеварительной системы, расположенных в брюшной полости, следует назвать образование добавочных долей печени и добавочной поджелудочной железы. Может также сохраниться (в 2 % случаев) остаток пупочно-кишечного (желточного) протока в виде слепого выпячивания длиной 2—4 см, находящегося на подвздошной кишке на расстоянии 60—70 см от слепой кишки. Это дивертикул подвздошной кишки (меккелев дивертикул). Встречается также общая брыжейка подвздошной и слепой кишки как результат нарушения нормального развития двенадцатиперстной, ободочной кишки и дорсальной брыжейки. Кроме того, наблюдаются случаи сохранения заднепроходной мембраны, что обусловливает отсутствие заднепроходного отверстия (анальная атрезия).

Очень редко встречается полное или частичное противоположное расположение внутренностей, *situs viscerus invérsus totális, seu partiális*. В таких случаях печень располагается слева, селезенка и желудок — справа и т. д., что является нарушением поворота кишечной петли.

ДЫХАТЕЛЬНАЯ СИСТЕМА

Дыхательная система (дыхательный аппарат), systema respiratorium (apparatus respiratorus), состоит из дыхательных путей и парных дыхательных органов — легких. Дыхательные пути соответственно их положению в теле подразделяются на

верхний и нижний отделы. К верхним дыхательным путям относятся полость носа, носовая часть глотки, ротовая часть глотки, к нижним дыхательным путям — гортань, трахея, бронхи, включая внутрилегочные разветвления бронхов.

Дыхательные пути состоят из трубок, просвет которых сохраняется вследствие наличия в их стенках костного или хрящевого скелета. Эта морфологическая особенность полностью соответствует функции дыхательных путей — проведению воздуха в легкие и из легких наружу. Внутренняя поверхность дыхательных путей покрыта слизистой оболочкой, которая выстлана мерцательным эпителием, содержит значительное количество желез, выделяющих слизь. Благодаря этому она выполняет защитную функцию. Проходя через дыхательные пути, воздух очищается, согревается и увлажняется. В процессе эволюции на пути воздушной струи сформировалась гортань — сложно устроенный орган, выполняющий функцию голосообразования. По дыхательным путям воздух попадает в легкие, которые являются главными органами дыхательной системы. В легких происходит газообмен между воздухом и кровью путем диффузии газов (кислорода и углекислоты) через стенки легочных альвеол и прилежащих к ним кровеносных капилляров.

НОС

Область носа, *régio nasális,* включает наружный нос, внутри которого находится полость носа.

Наружный нос *násus extérnus* (от греч. rhis, rhinos — нос), включает корень, спинку, верхушку и крылья носа. **Корень носа,** *rádix nási,* расположен в верхней части лица и отделен от лба выемкой — переносьем. Боковые стороны наружного носа соединяются по срединной линии и образуют **спинку носа,** *dórsum nási,* а нижние части боковых сторон представляют собой **крылья носа,** *álae nási.* Книзу спинка наружного носа переходит в **верхушку носа,** *ápex nási.* Крылья носа своими нижними краями ограничивают **ноздри,** *náres,* служащие для прохождения воздуха в полость носа и из нее. По срединной линии ноздри отделяются друг от друга подвижной (перепончатой) частью перегородки носа.

Наружный нос имеет костный и хрящевой скелет, образованный носовыми костями, лобными отростками верхних челюстей и несколькими гиалиновыми хрящами (остатки хрящевой носовой капсулы) (рис. 229). Корень носа, верхняя часть спинки и боковых сторон наружного носа имеют костный скелет, а средняя и нижняя части спинки и боковых сторон — хрящевой. Латеральный хрящ носа, *cartilágo nási laterális,* парный, треугольный, расположен непосредственно ниже носовых костей, принимает участие в образовании боковой стенки наружного носа. Передние края правого и левого боковых хрящей, соединяясь между собой по срединной линии,

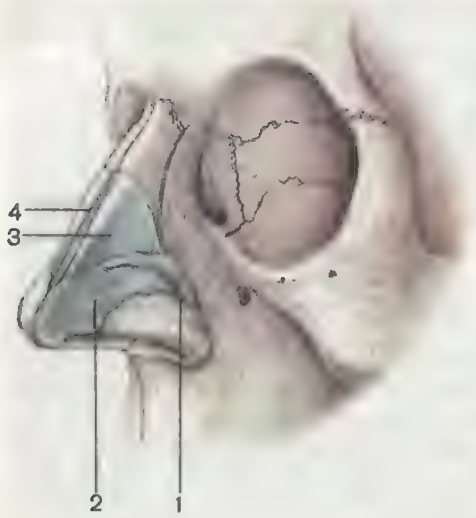

Рис. 229. Костный и хрящевой скелет наружного носа.

1 — cartilago alaris minor; 2 — cartilago alaris major; 3 — cartilago nasi lateralis; 4 — cartilago septi nasi.

нередко срастаясь, образуют спинку носа. Внизу латеральный хрящ с каждой стороны соединяется с большим хрящом крыла носа, а сзади он прикреплен к нижнему краю носовой кости и лобному отростку верхней челюсти. Большой хрящ крыла носа, *cartilágo aláris májor,* парный, расположен ниже соответствующего латерального хряща носа, ограничивает спереди и сбоку вход в полость носа (ноздри). Малые хрящи крыла, *cartilágines aláres minóres,* два — три с каждой стороны, залегают позади большого хряща крыла носа, между ним и краем грушевидного отверстия. Иногда встречается несколько различных по величине добавочных носовых хрящей, *cartilágines nasáles accessóriae,* между латеральным хрящом и большим хрящом крыла носа. Изнутри, со стороны полости носа, к внутренней поверхности его спинки примыкает край хряща перегородки носа. Хрящ перегородки носа, *cartilágo sépti nási,* непарный, имеет неправильную четырехугольную форму и образует большую переднюю часть перегородки носа. Сзади и сверху хрящ перегородки носа соединяется с перпендикулярной пластинкой решетчатой кости, а сзади и снизу — с сошником и передней носовой остью. Между нижним краем хряща перегородки носа и передним краем сошника на каждой стороне располагается узкая полоска сошниково-носового хряща, *cartilágo vomeronasális.* Хрящи носа соединяются между собой и с прилежащими костями соединительной тканью.

Полость носа, *cávitas nási,* разделяется перегородкой носа на две почти симметричные части, которые спереди открываются

на лице **ноздрями,** *náres,* а сзади через **хоаны,** *choánae,* сообщаются с носовой частью глотки. **Перегородка носа,** *séptum nási,* спереди перепончатая, *pars membranácea,* и хрящевая, *pars cartiláginea,* а сзади — костная, *pars óssea.* Перепончатая и хрящевая части вместе образуют подвижную часть перегородки носа. В каждой половине полости носа выделяют **преддверие носа,** *vestíbulum nási,* которое сверху ограничено небольшим возвышением — **порогом полости носа,** *límen nási,* образованным верхним краем большого хряща крыла носа. Преддверие покрыто изнутри продолжающейся сюда через ноздри кожей наружного носа. Кожа преддверия содержит сальные, потовые железы и жесткие волосы — вибрисы.

Большая часть полости носа представлена носовыми ходами, с которыми сообщаются **околоносовые пазухи,** *sínus paranasáles.* Различают верхний, средний и нижний носовые ходы, каждый из них располагается под соответствующей носовой раковиной (рис. 230, 231). Позади и сверху от верхней носовой раковины находится **клиновидно-решетчатое углубление,** *recéssus sphenoethmoidális.* Между перегородкой носа и медиальными поверхностями носовых раковин расположен общий носовой ход, имеющий вид узкой вертикальной щели. Отверстие клиновидной пазухи находится в области клиновидно-решетчатого углубления. В верхний носовой ход открываются одним или несколькими отверстиями задние ячейки решетчатой кости. Боковая стенка среднего носового хода образует закругленное выпячивание в сторону носовой раковины — большой решетчатый пузырек, *búlla ethmoidális* (выступающие средние ячейки решетчатой кости). Спереди и снизу большого решетчатого пузырька имеется глубокая полулунная расщелина, *hiátus semilunáris,* в передней области которой находится нижний конец решетчатой воронки, *infundibulum ethmoidále,* через которую лобная пазуха сообщается со средним носовым ходом. Средние и передние ячейки (пазухи) решетчатой кости, лобная пазуха, верхнечелюстная пазуха открываются в средний носовой ход. В нижний носовой ход ведет нижнее отверстие носослезного протока.

Слизистая оболочка носа, *túnica mucósa nási,* продолжается в слизистую оболочку околоносовых пазух, слезного мешка (через носослезный проток), носовой части глотки и мягкого неба (через хоаны). Она плотно сращена с надкостницей и надхрящницей стенок полости носа. В соответствии со строением и функцией в слизистой оболочке полости носа выделяют обонятельную область, *régio olfactória,* и дыхательную область, *régio respiratória.* К обонятельной области относится часть слизистой оболочки носа, покрывающая правую и левую верхние носовые раковины и часть средних, а также соответствующий им верхний отдел перегородки носа, содержащий обонятельные нейросенсорные клетки. Остальная часть слизистой оболочки носа относится к дыхательной области. Слизистая обо-

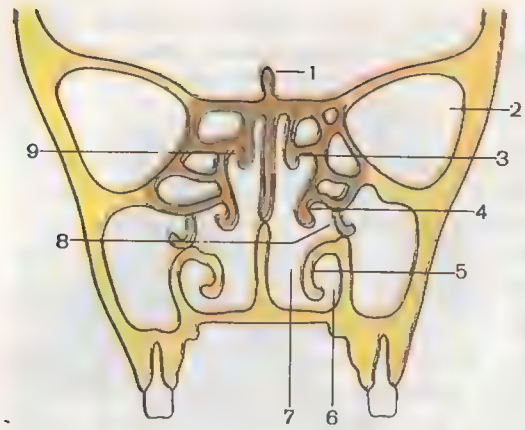

Рис. 230. Распил полости носа во фронтальной плоскости (схема).
1 — crista galli; 2 — orbita; 3 — concha nasalis superior; 4 — concha nasalis media; 5 — concha nasalis inferior; 6 — meatus nasi inferior; 7 — meatus nasi communis; 8 — meatus nasi medius; 9 — meatus nasi superior.

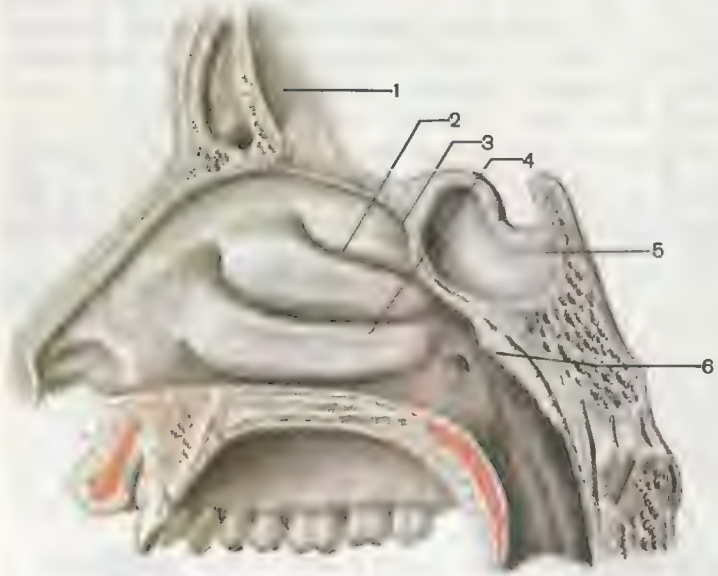

Рис. 231. Латеральная стенка полости носа.
1 — sinus frontalis; 2 — concha nasalis media; 3 — concha nasalis superior; 4 — concha nasalis inferior; 5 — sinus sphenoidalis; 6 — ostium pharyngeum tubae auditivae.

лочка дыхательной области покрыта мерцательным эпителием, в ней содержатся слизистые и серозные железы. В области нижней раковины слизистая оболочка и подслизистая основа богаты венозными сосудами, которые образуют *пещеристые венозные сплетения раковин,* наличие которых способствует согреванию вдыхаемого воздуха.

Сосуды и нервы слизистой оболочки полости носа. Слизистая оболочка полости носа кровоснабжается ветвями клиновидно-небной артерии из верхнечелюстной артерии, парными передней и задней решетчатыми артериями из глазной артерии. Венозная кровь от слизистой оболочки оттекает по клиновидно-небной вене, впадающей в крыловидное сплетение. Лимфатические сосуды от слизистой оболочки полости носа направляются к поднижнечелюстным и подбородочным лимфатическим узлам. Чувствительная иннервация слизистой оболочки полости носа (передней части) осуществляется ветвями переднего решетчатого нерва из носоресничного нерва. Задняя часть латеральной стенки и перегородки полости носа иннервируется ветвями носонебного нерва и задними носовыми ветвями из верхнечелюстного нерва. Железы слизистой оболочки полости носа иннервируются из крылонебного узла, задними носовыми ветвями и носонебным нервом от вегетативного ядра промежуточного нерва (части лицевого нерва).

Рентгеноанатомия полости носа. Рентгенография полости носа производится в носоподбородочной и носолобной проекциях. На рентгеновском снимке видны носовые раковины, перегородка полости носа, околоносовые пазухи.

Возрастные особенности полости носа

У новорожденного полость носа низкая (высота ее 17,5 мм) и узкая. Носовые раковины относительно толстые. Верхний носовой ход отсутствует, средний и нижний развиты слабо. Нижняя носовая раковина касается дна полости носа. Носовые раковины не достигают перегородки полости носа, общий носовой ход остается свободным и через него осуществляется дыхание новорожденного, хоаны низкие. К 6 мес жизни высота полости носа увеличивается до 22 мм и формируется средний носовой ход, к 2 годам — нижний, после 2 лет — верхний. К 10 годам полость носа увеличивается в длину в 1,5 раза, а к 20 годам — в 2 раза. К этому возрасту увеличивается и ее ширина. Из околоносовых пазух у новорожденного имеется только верхнечелюстная, слаборазвитая. Остальные пазухи начинают формироваться после рождения. Лобная пазуха появляется на 2-м году жизни, клиновидная — к 3 годам, ячейки решетчатой кости — к 3—6 годам. К 8—9 годам верхнечелюстная пазуха занимает почти все тело кости. Отверстие, через которое верхнечелюстная пазуха сообщается с полостью носа, у ребенка 2 лет овальное, а к 7 годам — округлое. Лобная пазуха к 5 годам имеет размеры горошины. Суживаясь книзу, через решетчатую воронку она сообщается со средним носовым ходом. Размеры клиновидной пазухи у ребенка 6—8 лет достигают 2—3 мм. Пазухи решетчатой кости в 7-летнем возрасте плотно прилежат друг к другу; к 14 годам по строению они похожи на решетчатые ячейки взрослого человека.

***Гортань**, lárynx,* выполняет функции дыхания, голосообразования и защиты нижних дыхательных путей от попадания в них инородных частиц.

Топография гортани. Гортань занимает срединное положение в передней области шеи, образует едва заметное (у женщин) или сильно выступающее вперед (у мужчин) возвышение — **выступ гортани,** *prominéntia laryngea.* У взрослого человека гортань располагается на уровне от IV до VI—VII шейного позвонка. Гортань вверху подвешена к подъязычной кости, внизу соединяется с трахеей. Спереди она прикрыта поверхностной и предтрахеальной пластинками шейной фасции и подъязычными мышцами *(mm. sternohyoidei, sternothyroidei, thyrohyoidei, omohyoidei).* Спереди и с боков гортань охватывают правая и левая доли щитовидной железы. Позади гортани располагается гортанная часть глотки. Тесная связь этих органов объясняется развитием дыхательной системы из вентральной стенки глоточной кишки. В глотке происходит перекрест пищеварительного и дыхательного путей (рис. 232). Воздух из глотки попадает в полость гортани через **вход в гортань,** *áditus laryngis,* который ограничен спереди надгортанником, с боков — черпалонадгортанными складками, *plícae aryepiglótticae,* на каждой из которых имеется клиновидный бугорок, и сзади — черпаловидными хрящами с расположенными на их вершине рожковыми бугорками.

***Полость гортани,** cávitas láryngis,* можно условно разделить на три отдела: преддверие гортани, межжелудочковый отдел и подголосовую полость (рис. 233, 234). Верхний отдел — **преддверие гортани,** *vestíbulum laryngis,* простирается от входа в гортань до складок преддверия, *plícae vestibuláres,* между которыми находится **щель преддверия,** *rima vestíbuli.* Передняя стенка преддверия (высота ее 4 см) образована покрытым слизистой оболочкой надгортанником, а задняя (высота 1,0—1,5 см) — черпаловидными хрящами.

Средний отдел — межжелудочковый — самый узкий, простирается от складок преддверия вверху до голосовых складок внизу. Между складкой преддверия (ложная голосовая складка) и голосовой складкой на каждой стороне гортани располагается **желудочек гортани,** *ventrículus láryngis.* Правая и левая голосовые складки, *plicae vocáles,* ограничивают **голосовую щель,** *rima glóttidis,* которая является наиболее узкой частью полости гортани. Большая передняя часть голосовой щели, соответствующая положению правой и левой голосовых связок, называется межперепончатой частью, *pars intermembranácea.* Меньшая задняя часть голосовой щели, располагающаяся между черпаловидными хрящами, получила название межхрящевой части, *pars intercartilagínea.*

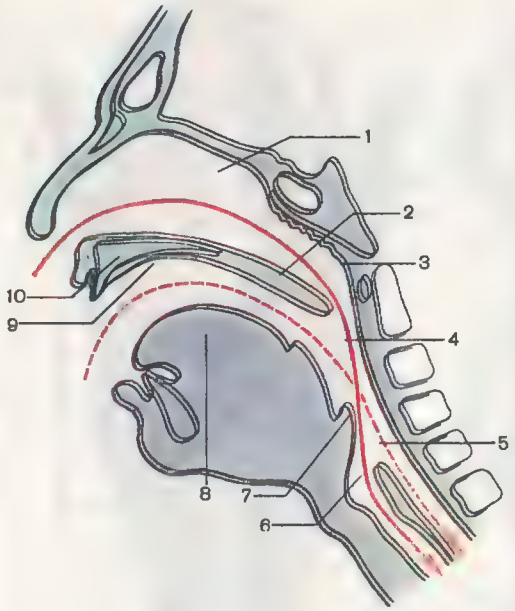

Рис. 232. Дыхательный (сплошная стрелка) и пищеварительный (пунктирная стрелка) пути в области глотки и их перекрест (схема).

1 — cavitas nasi; 2 — palatum molle; 3 — pars nasalis pharyngis; 4 — pars oralis pharyngis; 5 — pars laryngea pharyngis; 6 — cavitas laryngis; 7 — epiglottis; 8 — lingua; 9 — cavitas oris; 10 — palatum durum.

Длина голосовой щели (переднезадний размер) у мужчин достигает 20—24 мм, у женщин — 16—19 мм, причем у мужчин на межперепончатую часть приходится 15 мм, у женщин — 12 мм. Ширина голосовой щели при спокойном дыхании равна 5 мм, при голосообразовании достигает 15 мм. При максимальном расширении голосовой щели (пение, крик) видны кольца трахеи вплоть до разделения ее на главные бронхи (рис. 235).

Нижний отдел полости гортани, расположенный под голосовой щелью, — **подголосовая полость,** *cávitas infraglóttica,* постепенно расширяется и продолжается в полость трахеи. Слизистая оболочка, выстилающая полость гортани, имеет розовый цвет, покрыта мерцательным эпителием, содержит много серозно-слизистых желез, особенно в области складок преддверия и желудочков гортани; секрет желез увлажняет голосовые складки. В области голосовых складок слизистая оболочка покрыта многослойным плоским эпителием, плотно срастается с подслизистой основой и не содержит желез. В подслизистой основе гортани располагается большое количество фиброзных и эластических волокон, которые образуют **фиброзно-эластическую мембрану гортани,** *membrána fibroelástica laryngis.* Она состоит из двух частей: четырехугольной мембраны и эластического конуса. Четырехугольная мембрана, *membrána quadrangulária,* залегает под слизистой оболочкой в верхнем отделе гортани, участвует в образовании стенки преддверия. Вверху она достигает черпалонадгортанных складок, а внизу ее свободный край образует правую и левую связки пред-

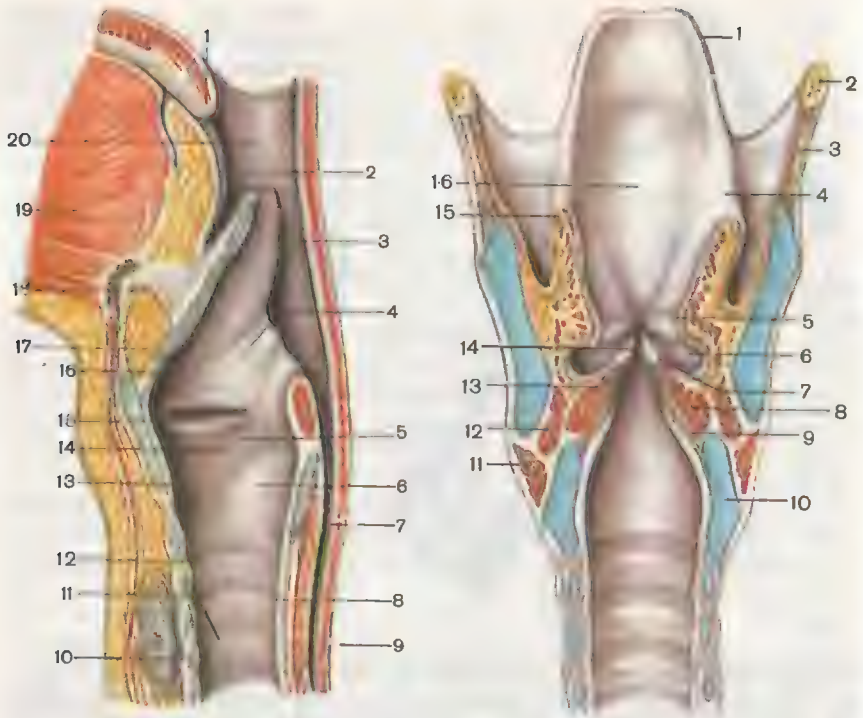

Рис. 233. Полость гортани, *cavitas laryngis*; разрез в сагиттальной плоскости.

1 — uvula palatina; 2 — radix linguae; 3 — epiglottis; 4 — vestibulum laryngis; 5 — ventriculus laryngis; 6 — cavitas infraglottica; 7 — lam. cartilaginis cricoideae; 8 — trachea; 9 — oesophagus; 10 — gl. thyroidea; 11 — cartilagines tracheales; 12 — arcus cartilaginis cricoideae; 13 — cartilago thyroidea; 14 — plica vocalis; 15 — plica vestibularis; 16 — textus adiposus; 17 — lig. thyrohyoideum medianum; 18 — os hyoideum; 19 — mm. linguae; 20 — cavitas pharyngis.

Рис. 234. Полость гортани, *cavitas laryngis*; разрез во фронтальной плоскости.

1 — epiglottis; 2 — os hyoideum; 3 — membrana thyrohyoidea; 4 — plica aryepiglottica; 5 — plica vestibularis; 6 — ventriculus laryngis; 7 — plica vocalis; 8 — m. thyroarytenoideus; 9 — conus elasticus; 10 — cartilago cricoidea; 11 — m. cricothyroideus; 12 — m. cricoarytenoideus lateralis; 13 — m. vocalis; 14 — rima glottidis; 15 — m. aryepiglotticus; 16 — tuberculum epiglotticum.

дверия, *ligg. vestibuláres*. Эти связки расположены в толще одноименных складок.

Эластический конус, *cónus elásticus*, располагается под слизистой оболочкой в нижнем отделе гортани. Волокна эластического конуса начинаются от верхнего края дуги перстневидного хряща в виде перстнещитовидной связки, уходят

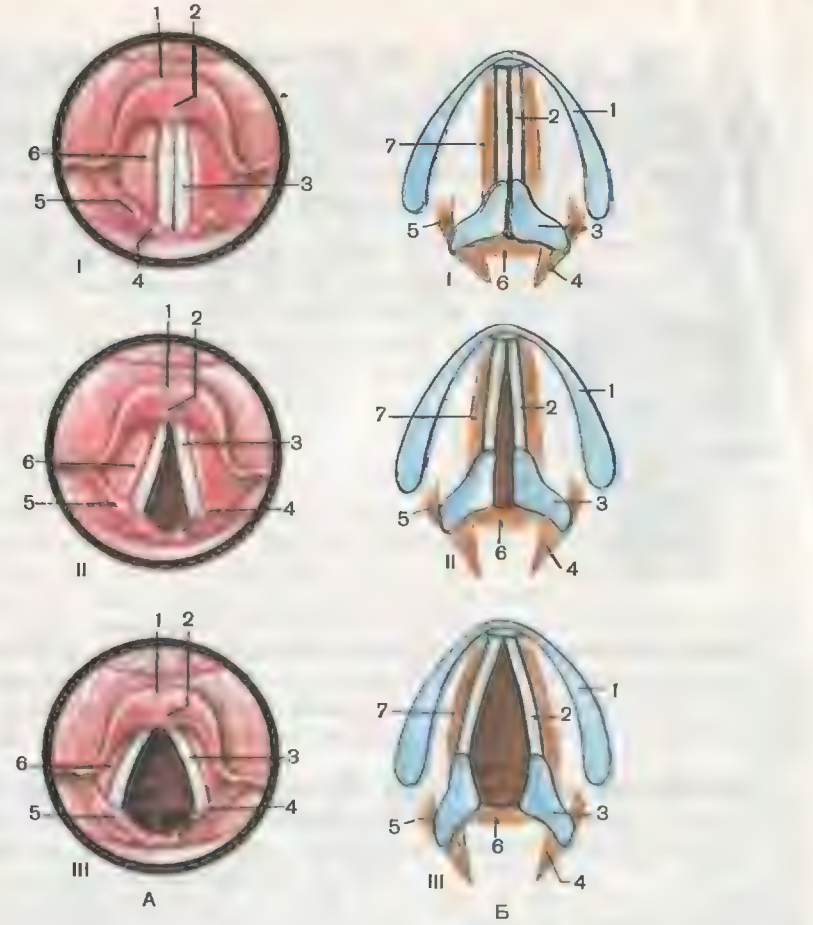

Рис. 235. Положение голосовых связок при различных функциональных состояниях гортани: голосовая щель закрыта (I), открыта (II) и резко расширена (III).

А — ларингоскопическая картина: 1 — epiglottis; 2 — tuberculum epiglotticum; 3 — plica vocalis; 4 — tuberculum corniculatum; 5 — tuberculum cuneiforme; 6 — plica vestibularis. Б — взаиморасположение голосовых связок, голосовой щели и черпаловидных хрящей (схема): 1 — lam. dextra (cartilago thyroidea); 2 — lig. vocale; 3 — cartilago arytenoidea; 4 — m. cricoarytenoideus posterius; 5 — m. cricoarytenoideus lateralis; 6 — m. arytenoideus transversus; 7 — m. thyroarytenoideus.

вверх и несколько латерально и прикрепляются спереди к внутренней поверхности щитовидного хряща (около его угла), а сзади — к основаниям и голосовым отросткам черпаловидных хрящей. Верхний свободный край эластического конуса утолщенный, натянутый между щитовидным хрящом спереди и голосовыми отростками черпаловидных хрящей сзади, образует на каждой стороне гортани голосовую связку, *lig. vocále* (правую и левую).

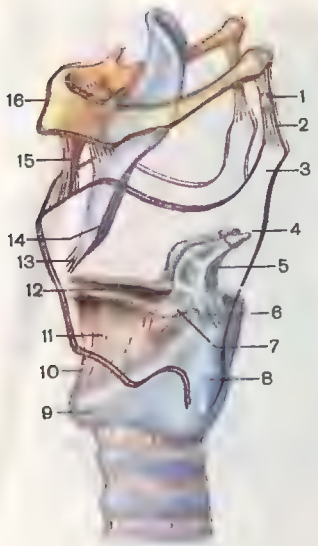

Рис. 236. Хрящи и связки гортани; вид сбоку. Щитовидный хрящ обозначен сплошной линией.

1 — cartilago triticea; 2 — lig. thyrohyoideum laterale; 3 — cornu superius; 4 — cartilago corniculata; 5 — cartilago arytenoidea; 6 — processus muscularis; 7 — processus vocalis; 8 — cornu inferius; 9 — cartilago cricoidea; 10 — lig. cricothyroideum; 11 — conus elasticus; 12 — lig. vocale; 13 — lig. thyroepiglotticum; 14 — petiolus epiglottidis; 15 — lig. thyrohyoideum medianum; 16 — os hyoideum.

Хрящи гортани. Скелет гортани образуют парные и непарные хрящи, *cartilágines*. К непарным относятся щитовидный, перстневидный хрящи и надгортанник, к парным — черпаловидные, рожковидные и клиновидные хрящи (рис. 236. 237).

Щитовидный хрящ, *cartilágo thyroídea,* гиалиновый, непарный, самый большой из хрящей гортани, состоит из двух четырехугольных пластинок, соединенных друг с другом спереди под углом 90° (у мужчин) и 120° (у женщин). Правая и левая пластинки, *lámina déxtra et lámina sinístra,* расходятся в стороны и кзади, ограничивая широкое пространство, открытое кзади, и прикрывают гортань и глотку спереди (в виде щита). Отсюда произошло название этого хряща.

В передней части хряща имеются верхняя щитовидная вырезка, *incisúra thyroídea supérior,* и слабо выраженная нижняя щитовидная вырезка, *incisúra thyroídea inférior*. Задние края пластинок щитовидного хряща образуют с каждой стороны более длинный верхний рог, *córnu supérius,* и короткий нижний рог, *córnu inférius*. На медиальной поверхности нижних рогов имеется суставная площадка для соединения с перстневидным хрящом. По наружной поверхности каждой пластинки проходит косая линия, *linea obliqua,* которая является местом прикрепления к гортани грудино-щитовидной и щитоподъязычной мышц.

Перстневидный хрящ, *cartilágo cricoídea,* гиалиновый, непарный, по форме напоминает перстень, состоит из дуги, *árcus cartiláginis cricoídeae,* и четырехугольной пластинки, *lámina cartiláginis cricoídeae*. Дуга хряща обращена кпереди,

пластинка — кзади. Перстневидный хрящ имеет две пары суставных поверхностей. На верхнем крае пластинки по углам располагаются две суставные поверхности для сочленения с правым и левым черпаловидными хрящами. В месте перехода дуги перстневидного хряща в его пластинку с каждой стороны имеется суставная площадка для соединения с нижним рогом щитовидного хряща.

Черпаловидный хрящ, *cartilágo arytenoídea,* гиалиновый, парный, по форме похож на трехгранную пирамиду. Основание черпаловидного хряща, *básis cartiláginis arytenoídeae,* имеет форму треугольника, обращено вниз и образует вместе с суставной площадкой в верхнем углу пластинки перстневидного хряща подвижный сустав. Верхушка черпаловидного хряща, *ápex cartiláginis arytenoídeae,* заострена, наклонена несколько кзади. От основания черпаловидного хряща выступает вперед голосовой отросток, *procéssus vocális,* образованный эластическим хрящом, к которому прикрепляется голосовая связка. Латерально от основания черпаловидного хряща отходит его мышечный отросток, *procéssus musculáris,* для прикрепления мышц.

Черпаловидный хрящ имеет 3 поверхности: переднелатеральную, медиальную и заднюю. *Переднелатеральная поверхность, fácies anterolaterális,* самая обширная. В нижней ее части, в области маленькой по размерам продолговатой ямки, *fóvea oblongáta,* кзади от основания голосового отростка прикрепляется голосовая мышца. *Медиальная поверхность, fácies mediális,* обращена к соответствующей поверхности черпаловидного хряща противоположной стороны. *Задняя поверхность, fácies postérior,* вогнута; она образует вместилище для поперечной и косой черпаловидных мышц.

На верхушке черпаловидного хряща в толще заднего отдела черпалонадгортанной складки лежит **рожковидный хрящ,** *cartilágo corniculáta.* Это парный эластический хрящ, образует выступающий над верхушкой черпаловидного хряща рожковидный бугорок, *tubérculum corniculátum.*

Клиновидный хрящ, *cartilágo cuneifórmis,* парный, эластический. Хрящ располагается в толще черпалонадгортанной складки, где образует выступающий над нею клиновидный бугорок, *tubérculum cuneifórme.*

Надгортанник, *epiglóttis,* имеет в основе надгортанный хрящ, *cartilágo epiglóttica,* непарный, эластический по строению, листовидный, гибкий. Располагается надгортанник над входом в гортань, прикрывая его спереди. Более узкий нижний конец — стебелек надгортанника, *petiolus epiglóttidis,* прикреплен к внутренней поверхности щитовидного хряща, ниже его верхней вырезки. Выпуклая передняя поверхность обращена к корню языка, задняя, вогнутая поверхность, имеющая многочисленные ямочки для слизистых желез, направлена в сторону полости гортани.

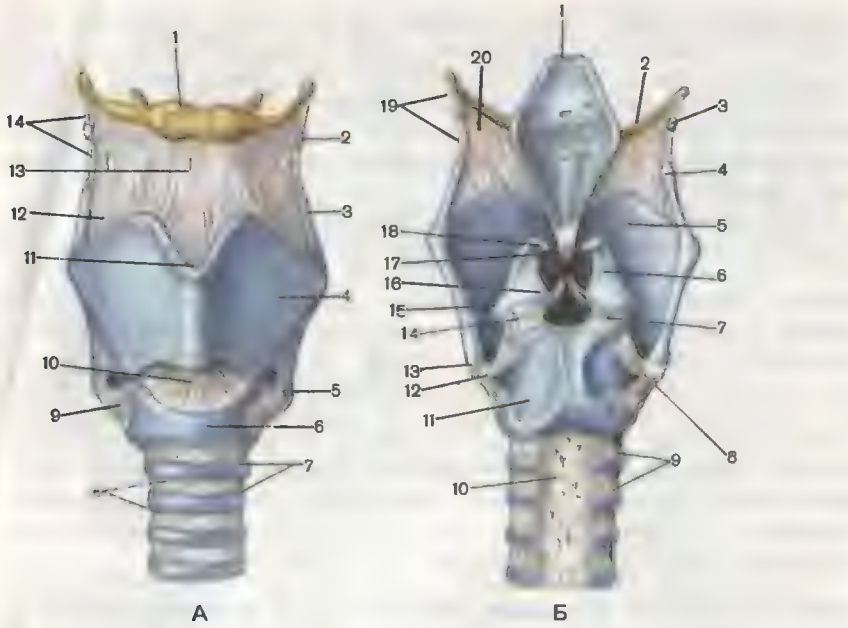

Рис. 237. Хрящи, связки и суставы гортани.

А — вид спереди: 1 — os hyoideum; 2 — cartilago triticea; 3 — cornu superius (cartilago thyroidea); 4 — lam. sinistra (cartilago thyroidea); 5 — cornu inferius (cartilago thryoidea); 6 — arcus cartilaginis cricoideae; 7 — cartilagines tracheales; 8 — ligg. anularia; 9 — art. critothyroidea; 10 — lig. cricothyroideum; 11 — incisura thyroidea superior; 12 — membrana thyrohyoidea; 13 — lig. thyrohyoideum medianum; 14 — lig. thyrohyoideum laterale. Б — вид сзади: 1 — epiglottis; 2 — cornu majus (os hyoideum); 3 — cartilago triticea; 4 — cornu superius (cartilago thyroidea); 5 — lam. dextra (cartilago thyroidea); 6 — cartilago arytenoidea; 7 — art. cricoarytenoidea dextra; 8 — art. cricothyroidea dextra; 9 — cartilagines tracheales; 10 — paries membranaceus (trachea); 11 — lam. cartilagnis cricoideae; 12 — art. cricothyroidea sinistra; 13 — cornu inferius (cartilago thyroidea); 14 — art. crisoarytenoidea sinistra; 15 — processus muscularis (cartilago arytenoidea); 16 — processus vocalis (cartilago arytenoidea); 17 — lig. thyroepiglotticum; 18 — cartilago corniculata; 19 — lig. thyrohyoideum laterale; 20 — membrana thyroidea.

Соединения хрящей гортани. Хрящи гортани соединяются друг с другом, а также с подъязычной костью при помощи суставов и связок (см. рис. 237). Подвижность хрящей гортани обеспечивается наличием двух парных суставов и действием на них соответствующих мышц. **Перстнещитовидный сустав,** *articulátio cricothyroídea,* парный, образован нижним рогом щитовидного хряща и суставной поверхностью на переднебоковой поверхности пластинки перстневидного хряща. Это комбинированный сустав. Движения в этих суставах осуществляются вокруг фронтальной оси, проходящей через середину сустава. Щитовидный хрящ при сокращении соответствующих

мышц наклоняется вперед и возвращается в исходное положение. При наклоне вперед увеличивается расстояние между углом щитовидного хряща и черпаловидными хрящами.

Перстнечерпаловидный сустав, *articulátio cricoarytenoídea,* также парный, образован вогнутой суставной поверхностью на основании черпаловидного хряща и выпуклой суставной поверхностью на пластинке перстневидного хряща. Движение в суставе происходит вокруг вертикальной оси. При вращении правого и левого черпаловидных хрящей внутрь (под действием соответствующих мышц) голосовые отростки вместе с прикрепленными к ним голосовыми связками сближаются (голосовая щель сужается), а при вращении наружу удаляются, расходятся в стороны (голосовая щель расширяется). В перстнечерпаловидном суставе возможно также скольжение, при котором черпаловидные хрящи либо удаляются друг от друга, либо приближаются друг к другу. При скольжении черпаловидных хрящей, приближении их друг к другу происходит сужение задней межхрящевой части голосовой щели.

Наряду с суставами хрящи гортани между собой, а также с подъязычной костью соединены при помощи связок (непрерывные соединения). Между подъязычной костью и верхним краем щитовидного хряща натянута **щитоподъязычная мембрана,** *membrána thyrohyoídea,* которая утолщается в средней своей части, образуя **срединную щитоподъязычную связку,** *lig. thyrohyoídeum mediánum,* и по краям, где можно выделить **латеральные щитоподъязычные связки,** *ligg. thyrohyoídea laterália* (правую и левую). Передняя поверхность надгортанника прикреплена к подъязычной кости при помощи **подъязычно-надгортанной связки,** *lig. hyoepiglótticum,* и к щитовидному хрящу — **щитонадгортанной связкой,** *lig. thyroepiglótticum.* Перстневидный хрящ соединяется с нижним краем щитовидного хряща при помощи **перстнещитовидной связки,** *lig. cricothyroídeum.* Между первым кольцом трахеи и нижним краем перстневидного хряща натянута **перстентрахеальная связка,** *lig. cricatracheále.*

Мышцы гортани, *músculi láryngis.* Все мышцы гортани можно подразделить на три группы: расширители голосовой щели, суживатели и мышцы, натягивающие (напрягающие) голосовые связки (рис. 238; см. табл. XVI).

К мышцам — расширителям голосовой щели относится только одна мышца — **задняя перстнечерпаловидная мышца,** *m. cricoarytenoídeus postérior.* Эта мышца парная, начинается на задней поверхности пластинки перстневидного хряща, направляется латерально и вверх и прикрепляется к мышечному отростку черпаловидного хряща. При сокращении задняя перстнечерпаловидная мышца тянет мышечный отросток назад, вращает черпаловидный хрящ кнаружи. Голосовой отросток поворачивается латерально, голосовая щель расширяется.

Суживают голосовую щель следующие мышцы: латераль-

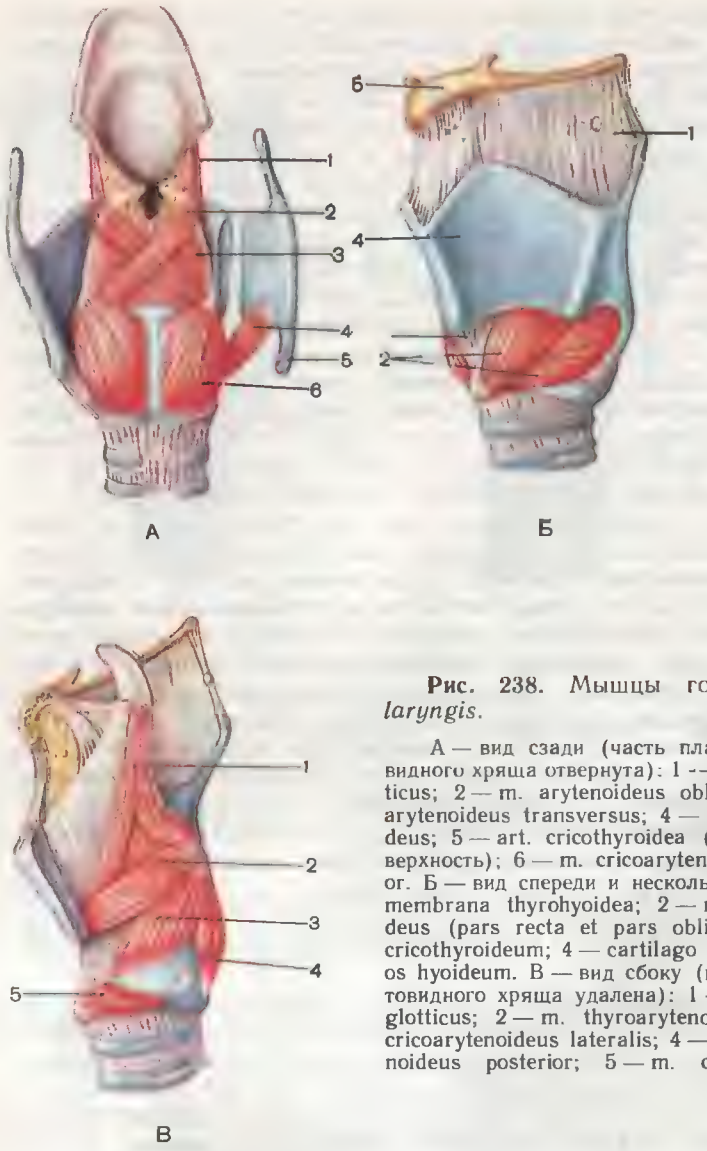

Рис. 238. Мышцы гортани, *mm. laryngis.*

А — вид сзади (часть пластинки щитовидного хряща отвернута): 1 — m. aryepiglotticus; 2 — m. arytenoideus obliquus; 3 — m. arytenoideus transversus; 4 — m. cricothyroideus; 5 — art. cricothyroidea (суставная поверхность); 6 — m. cricoarytenoideus posterior. Б — вид спереди и несколько сбоку: 1 — membrana thyrohyoidea; 2 — m. cricothyroideus (pars recta et pars obliqua); 3 — lig. cricothyroideum; 4 — cartilago thyroidea; 5 — os hyoideum. В — вид сбоку (пластинка щитовидного хряща удалена): 1 — m. thyroepiglotticus; 2 — m. thyroarytenoideus; 3 — m. cricoarytenoideus lateralis; 4 — m. cricoarytenoideus posterior; 5 — m. cricothyroideus.

ная перстнечерпаловидная, щиточерпаловидная, поперечная и косая черпаловидные.

Латеральная перстнечерпаловидная мышца, *m. cricoarytenoideus laterális,* парная, берет начало от латерального отдела дуги перстневидного хряща, направляется назад и вверх и прикрепляется к мышечному отростку черпаловидного хряща. При ее сокращении мышечный отросток смещается вперед, черпаловидный хрящ и его голосовой отросток поворачиваются внутрь. Голосовые связки сближаются и голосовая щель, ее передняя часть (межперепончатая), суживается.

Щиточерпаловидная мышца, *m. thyroarytenoideus (extérnus* — BNA), парная, начинается от внутренней поверхности пластинки щитовидного хряща. Пучки ее следуют назад и несколько вверх и прикрепляются к мышечному отростку перстневидного хряща. Правая и левая щиточерпаловидные мышцы при сокращении тянут мышечные отростки вперед, голосовые отростки при этом приближаются друг к другу, межперепончатая часть голосовой щели суживается.

Поперечная черпаловидная мышца, *m. arytenoideus transvérsus,* непарная, располагается на задних поверхностях правого и левого черпаловидных хрящей. При сокращении сближает черпаловидные хрящи и суживает заднюю (межхрящевую) часть голосовой щели.

Косая черпаловидная мышца, *m. arytenoideus obliquus,* парная, располагается в виде отдельных перекрещивающихся пучков на задней поверхности поперечной черпаловидной мышцы. Простирается от задней поверхности мышечного отростка одного хряща медиально и вверх к латеральному краю другого черпаловидного хряща, перекрещиваясь с такими же мышечными пучками противоположной стороны. Этот перекрест осуществляется позади черпаловидных хрящей и прилежащей к ним сзади поперечной черпаловидной мышцы. Часть пучков косой черпаловидной мышцы продолжается в **черпалонадгортанную мышцу,** *m. aryepiglótticus,* которая находится в толще одноименной складки и прикрепляется к латеральному краю надгортанника.

Косые черпаловидные мышцы при своем сокращении приближают черпаловидные хрящи друг к другу, а вместе с черпалонадгортанными мышцами суживают вход в гортань. Черпалонадгортанные мышцы в свою очередь наклоняют кзади надгортанник, который в этот момент закрывает вход в гортань, что важно при акте глотания, чтобы пища не попадала в ее полость.

К мышцам, натягивающим (напрягающим) голосовые связки, относятся перстнещитовидная и голосовая. **Перстнещитовидная мышца,** *m. cricothyroïdeus,* парная, начинается двумя пучками от передней поверхности дуги перстневидного хряща. Пучки направляются вверх и латерально и прикрепляются к нижнему краю (прямая часть, *pars recta*) и к нижнему рогу (косая часть, *pars obliqua*) щитовидного хряща. При сокращении этой мышцы щитовидный хрящ наклоняется вперед, расстояние между ним и черпаловидными хрящами увеличивается, голосовые связки натягиваются (напрягаются). Напрягает голосовую связку также **голосовая мышца,** *m. vocális* (внутренняя щиточерпаловидная мышца, *m. thyroarytenoideus intérnus* — BNA), правая и левая. Каждая мышца располагается в толще соответствующей голосовой складки. Голосовая

мышца берет начало от внутренней поверхности угла щитовидного хряща, в нижней его части, и прикрепляется к латеральной поверхности голосового отростка. Волокна мышцы вплетаются также в голосовую связку, к которой эта мышца плотно прилежит. Может сокращаться вся голосовая мышца или отдельные ее пучки, воздействуя на голосовую связку в целом или на отдельные ее части. При сокращении голосовых мышц голосовые связки напрягаются.

Сосуды и нервы гортани. К гортани подходят ветви верхней гортанной артерии из верхней щитовидной артерии и нижней гортанной артерии, являющейся ветвью нижней щитовидной артерии. Венозная кровь оттекает по одноименным венам. Лимфатические сосуды гортани впадают в глубокие шейные лимфатические узлы (внутренние яремные, предгортанные). Иннервируется гортань ветвями верхнего гортанного нерва, причем наружная ветвь снабжает перстнещитовидную мышцу, внутренняя — слизистую оболочку выше голосовой щели. Нижний гортанный нерв иннервирует все остальные мышцы гортани и слизистую оболочку ниже голосовой щели. Оба нерва являются ветвями блуждающего нерва. К гортани подходят гортанно-глоточные ветви от симпатического ствола.

Рентгеноанатомия гортани. Гортань можно исследовать при рентгенографии в передней и боковых проекциях. На рентгенограмме видны подъязычная кость, тени хрящей гортани (щитовидного, перстневидного, надгортанника), голосовая щель.

Возрастные особенности гортани

Гортань новорожденного имеет сравнительно большие размеры; она короткая, широкая, воронкообразная, располагается выше (на уровне II—IV позвонков), чем у взрослого. Подъязычная кость находится высоко (на уровне II шейного позвонка) и почти касается щитовидного хряща, пластинки которого располагаются под тупым углом друг к другу. Выступ гортани отсутствует. Продольная ось гортани у новорожденного сильно отклонена назад и образует с трахеей тупой угол, открытый кзади, что важно учитывать при интубации. Вследствие высокого расположения гортани у новорожденных и детей грудного возраста надгортанник находится несколько выше корня языка, поэтому при глотании пищевой комок (жидкость) обходит надгортанник латерально по грушевидным карманам гортанной части глотки. В результате этого ребенок может дышать и глотать (пить) одновременно, что имеет важное значение при акте сосания.

Вход в гортань у новорожденного относительно шире, чем у взрослого. Преддверие короткое, поэтому голосовая щель находится высоко. Голосовая щель имеет длину 6,5 мм (в 3 раза короче, чем у взрослого). Межперепончатая и межхрящевая части по длине почти равны (3,5 и 3 мм). Голосовая щель заметно увеличивается в первые три года жизни ребенка, а затем в период полового созревания. Эластический конус гортани узкий, короткий. Высота его у новорожденного 9—10 мм. Мышцы гортани у новорожденного и в детском возрасте развиты слабо. Наиболее интенсивный их рост наблюдается в период полового созревания. Гортань быстро растет в течение первых четырех лет жизни ребенка. В период полового созревания (после 10—12 лет) вновь начинается активный рост, который продолжается до 25 лет у мужчин и до 22—23 лет у женщин. Вместе с ростом гортани (она постепенно опускается) в детском возрасте расстояние между ее верхним краем и подъязычной костью увеличивается. К 7 годам нижний край гортани находится на уровне верхнего края VI шейного позвонка. Продольная ось гортани занимает вертикальное положение. Положение, характерное для взрослого человека, гортань занимает после 17—20 лет. Половые отличия гортани в раннем возрасте не наблюдаются. В дальнейшем рост гортани у мальчиков идет несколько быстрее, чем у девочек. После 6—7 лет гортань у мальчиков крупнее, чем у девочек того же возраста. В 10—12 лет у мальчиков становится заметным выступ гортани. В период полового созревания размеры гортани, длина голосовых связок у мальчиков больше, чем у девочек.

Хрящи гортани, тонкие у новорожденного, с возрастом становятся более толстыми, однако долго сохраняют свою гибкость. В пожилом и старческом возрасте в хрящах гортани, кроме надгортанника, откладываются соли кальция; хрящи окостеневают, становятся хрупкими и ломкими.

Вопросы для повторения

1. Назовите хрящи наружного носа.
2. Какие придаточные пазухи полости носа открываются в средний носовой ход?
3. Какое анатомическое образование называют эластическим конусом гортани? Где он располагается (его границы)?
4. Какие связки соединяют хрящи гортани и гортань в целом с соседними органами? Где эти связки располагаются?
5. Какие мышцы гортани суживают голосовую щель? Где они располагаются?
6. Назовите мышцы, напрягающие голосовые связки. Каков механизм их действия?

ТРАХЕЯ

Трахея, *trachéa,* — непарный орган, служит для прохождения воздуха в легкие и из легких. Начинается от нижней границы гортани на уровне нижнего края VI шейного позвонка и заканчивается на уровне верхнего края V грудного позвонка, где она делится на два главных бронха. Это место называется **бифуркацией трахеи,** *bifurcátio trahéae.* Месту разделения трахеи на глав-

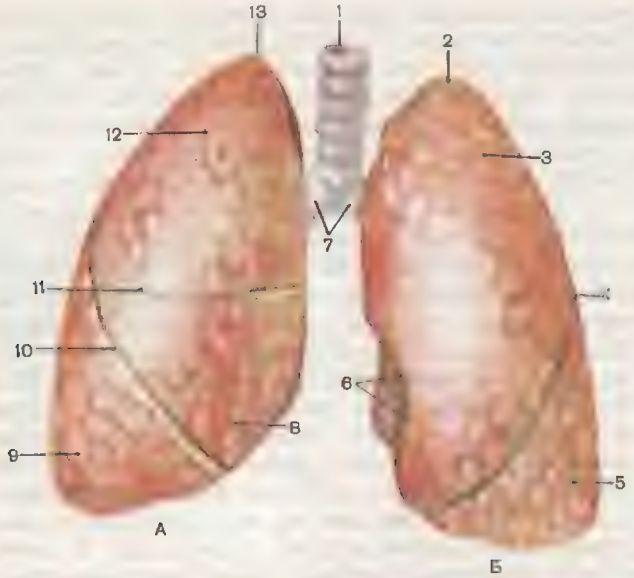

Рис. 239. Трахея, главные бронхи и легкие: правое (А) и левое (Б); вид спереди.

1 — trachea; 2, 13 — apex pulmonis; 3 — lobus superior; 4,10 — fissura obliqua; 5 — lobus inferior; 6 — incisura cardiaca; 7 — bronchi principales; 8 — lobus medius (pulmonis dextri); 9 — lobus inferior; 11 — fissura horizontalis; 12 — lobus superior.

ные бронхи соответствует вдающийся снизу в просвет **киль трахеи,** *carína trachéae* (рис. 239).

Трахея имеет форму трубки длиной от 9 до 11 см, несколько сдавленной в направлении спереди назад, в результате чего ее поперечник (в среднем 15—18 мм) на 1—2 мм больше сагиттального размера. Трахея располагается в области шеи — **шейная часть,** *párs cervicális,* и в грудной полости — **грудная часть,** *párs thorácica.* В шейном отделе к трахее прилежит щитовидная железа. Ее перешеек охватывает трахею спереди на уровне от второго до четвертого кольца, а правая и левая доли щитовидной железы опускаются до пятого или шестого хряща трахеи. Спереди от трахеи располагаются также предтрахеальная пластинка шейной фасции и заключенные в нее грудино-подъязычная и грудино-щитовидная мышцы. Позади трахеи находится пищевод, а по бокам от нее — правый и левый сосудисто-нервные пучки (общая сонная артерия, внутренняя яремная вена и блуждающий нерв). В грудной полости впереди трахеи располагаются дуга аорты, плечеголовной ствол, левая плечеголовная вена, начало левой общей сонной артерии и тимус (вилочковая железа).

Справа и слева от трахеи находится правая и левая медиастинальная плевра.

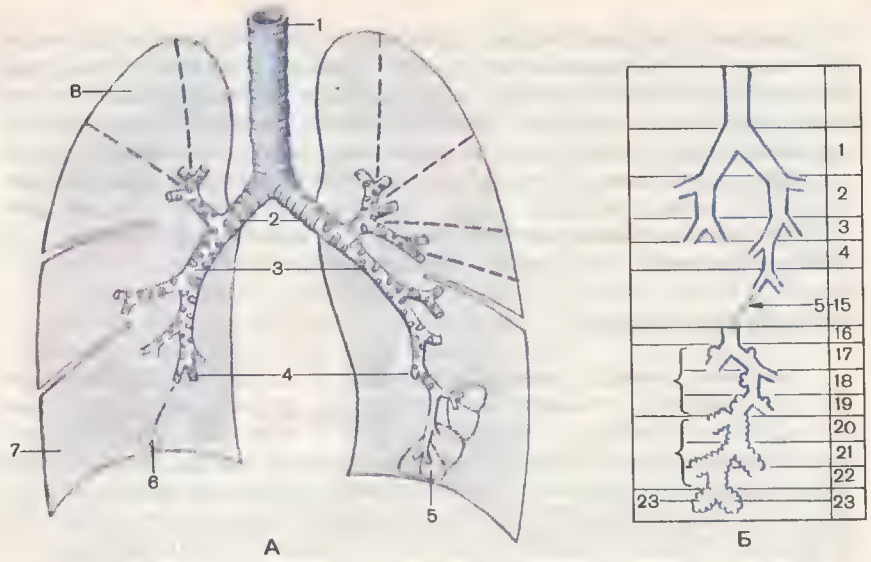

Рис. 240. Ветвление бронхов в легких (схема).

А: 1 — трахея; 2 — главные бронхи; 3 — долевые броихи; 4 — сегментарные бронхи; 5 — долька; 6 — ацинус; 7 — нижняя доля правого легкого; 8 — сегмент. Б: 1 — главные бронхи; 2,3,4 — долевые и сегментарные бронхи; 5—15 — ветви сегментарных бронхов, дольковый бронх и его разветвления; 16 — конечная бронхиола; 17—19 — дыхательные бронхиолы (три порядка ветвления); 20—22 — альвеолярные ходы (три порядка ветвлеиия); 23 — альвеолярные мешочки.

Стенка трахеи состоит из слизистой оболочки, подслизистой основы, волокнисто-мышечно-хрящевой и соединительнотканной оболочек. Основой трахеи являются 16—20 хрящевых гиалиновых полуколец, занимающих около двух третей окружности трахеи, разомкнутой частью обращенных назад. Благодаря хрящевым полукольцам просвет трахеи зияет, а сама трахея обладает гибкостью и упругостью. Соседние **хрящи трахеи,** *cargilágines tracheáles,* соединены между собой фиброзными **кольцевыми связками (трахеальными)** *ligg. anulária (tracheália),* более узкими, чем хрящи. Верхний хрящ трахеи соединяется с перстневидным хрящом гортани. Кольцевые связки продолжаются в заднюю, **перепончатую стенку,** *páries membranáceus,* которая содержит циркулярные (преимущественно) и продольные пучки гладких мышечных клеток и образует сплошную мягкую заднюю стенку трахеи. Изнутри стенка трахеи выстлана слизистой оболочкой, которая располагается на подслизистой основе. **Слизистая оболочка,** *túnica mucósa,* покрыта реснитчатым многослойным эпителием, содержит слизистые железы и одиночные лимфоидные узелки. В подслизистой основе (особенно на уровне перепончатой стенки и кольцевых связок) находятся трахеальные железы, *gll. tracheáles.* Наружной соединительнотканной оболочкой трахеи является *túnica adventítia.*

Сосуды и нервы трахеи. Трахея получает трахеальные ветви от нижней щитовидной, внутренней грудной артерий и от аорты. Венозная кровь оттекает по одноименным венам в правую и левую плечеголовные вены. Лимфатические сосуды трахеи впадают в глубокие шейные латеральные (внутренние яремные), пред- и паратрахеальные, а также в верхние и нижние трахеобронхиальные лимфатические узлы. Иннервация трахеи осуществляется по трахеальным ветвям правого и левого возвратных гортанных нервов и из парного симпатического ствола.

ГЛАВНЫЕ БРОНХИ

Главные бронхи (правый и левый), bronchi principales (dexter et sinister), отходят от трахеи на уровне верхнего края V грудного позвонка и направляются к воротам соответствующего легкого (рис. 240). Правый главный бронх имеет более вертикальное направление, он короче и шире, чем левый, и служит (по направлению) как бы продолжением трахеи. Поэтому в правый главный бронх чаще, чем в левый, попадают инородные тела. Длина правого бронха (от начала до ветвления на долевые бронхи) около 3 см, левого — 4—5 см. Над левым главным бронхом лежит дуга аорты, над правым — непарная вена перед ее впадением в верхнюю полую вену. Стенка главных бронхов по своему строению напоминает стенку трахеи. Их скелетом являются хрящевые полукольца (в правом бронхе 6—8, в левом 9—12), сзади главные бронхи имеют перепончатую стенку. Изнутри главные бронхи выстланы слизистой оболочкой, снаружи покрыты соединительнотканной оболочкой (адвентицией).

Возрастные особенности трахеи и главных бронхов

У новорожденного длина трахеи составляет 3,2—4,5 см. Она воронкообразная. Ширина просвета в средней части около 0,8 см. Перепончатая стенка трахеи относительно широкая, хрящи трахеи развиты слабо, тонкие, мягкие. В пожилом и старческом возрасте (после 60—70 лет) хрящи трахеи становятся плотными, хрупкими, при сдавлении легко ломаются.

После рождения трахея быстро растет в течение первых 6 мес, затем рост ее замедляется и вновь ускоряется в период полового созревания и в юношеском возрасте (12—22 года). К 3—4 годам жизни ребенка ширина просвета трахеи увеличивается в 2 раза. Трахея у ребенка 10—12 лет вдвое длиннее, чем у новорожденного, а к 20—25 годам длина ее утраивается.

Слизистая оболочка стенки трахеи у новорожденного тонкая, нежная; железы развиты слабо. У новорожденного трахея расположена высоко и чуть справа от срединной линии. Начало ее находится на уровне II—IV шейных позвонков, а бифуркация трахеи соответствует II—III грудным позвонкам. У ребенка

1—2 лет верхний край трахеи располагается на уровне IV—V шейных позвонков, в 5—6 лет — кпереди от V—VI позвонков, а в подростковом возрасте — на уровне VI шейного позвонка. Бифуркация трахеи к 7 годам жизни ребенка находится кпереди от IV—V грудных позвонков, а после 7 лет постепенно устанавливается на уровне V грудного позвонка, как у взрослого человека.

Правый главный бронх у новорожденного отходит от трахеи (от ее оси) под меньшим углом (26°), чем левый (49°), и по своему направлению является как бы продолжением трахеи. Главные бронхи особенно быстро растут на первом году жизни ребенка и в период полового созревания.

Вопросы для повторения

1. Сколько хрящевых полуколец имеет трахея? С какими органами шеи соприкасаются трахея и главные бронхи?
2. Какую длину и ширину имеют трахея и главные бронхи?
3. С какими органами грудной полости соприкасаются трахея и главные бронхи?

ЛЕГКОЕ

Правое и левое легкие располагаются в грудной полости, в правой и левой ее половинах, каждое в своем плевральном мешке. Легкие, располагающиеся в плевральных мешках, отделены друг от друга средостением, в состав которого входят сердце, крупные сосуды (аорта, верхняя полая вена), пищевод и другие органы. Внизу легкие прилежат к диафрагме, спереди, сбоку и сзади каждое легкое соприкасается с грудной стенкой. Поскольку правый купол диафрагмы лежит выше, чем левый, то правое легкое короче левого и шире. Левое легкое у́же и длиннее, здесь часть левой половины грудной полости занимает сердце, которое своей верхушкой повернуто влево.

Форма легких, поверхности. ***Легкое, pulmo*** (от греч. pneĭmon), имеет форму неправильного конуса с уплощенной одной стороной (обращена к средостению). Нижняя **диафрагмальная поверхность** легкого, *fácies diaphragmática* (основание легкого), вогнутая и соответствует выпуклости диафрагмы. **Верхушка легкого,** *ápex pulmónis,* закруглена. Выпуклая **реберная поверхность,** *fácies costális,* наибольшая по протяжению, прилежит к той части внутренней поверхности грудной стенки, которая образована ребрами и межреберными мышцами. С позвоночным столбом граничит позвоночная часть, *pars vertebrális,* реберной поверхности. Слегка вогнутая **медиальная (средостенная) поверхность,** *fácies mediális [mediastinális],* обращена в сторону средостения. Поверхности легкого отделены краями. **Передний край,** *márgo antérior,* отделяет реберную поверхность от меди-

альной (медиастинальной) части. На переднем крае левого легкого имеется сердечная вырезка, *incisúra cardiáca (pulmónis sinístri)*. Снизу эту вырезку ограничивает **язычок левого легкого,** *língula pulmónis sinístri*. Реберная поверхность сзади постепенно переходит в медиальную поверхность (ее позвоночную часть), образуя тупой задний край. **Нижний край,** *márgo inférior,* отделяет реберную и медиальную поверхности от диафрагмальной.

Каждое легкое при помощи глубоко вдающихся в него щелей подразделяется на **доли,** *lóbi pulmónes,* которых у правого три (верхняя, средняя и нижняя), у левого — две (верхняя и нижняя). **Косая щель,** *fissúra oblíqua,* имеется и у правого, и у левого легкого. Эта щель начинается на тупом заднем крае легкого, на 6—7 см ниже его верхушки (уровень остистого отростка III грудного позвонка), и направляется по реберной поверхности вниз и вперед, достигая нижнего края легкого вблизи перехода его в передний край, что соответствует границе между костной частью и хрящом VI ребра. Затем щель продолжается на медиальную поверхность, следует вверх и назад к воротам легкого. Косая щель делит легкое на две части, обособленные друг от друга спереди и сзади и соединяющиеся только в области ворот: на **верхнюю долю,** *lóbus supérior,* к которой относится верхушка легкого, и более объемистую **нижнюю долю,** *lóbus inférior,* включающую основание и большую часть заднего края легкого. В правом легком, кроме косой, имеется **горизонтальная щель,** *fissúra horizontális (pulmónis déxtri)*. Она начинается на реберной поверхности легкого приблизительно на середине косой щели, в том месте, где она пересекает среднюю подмышечную линию, и отсюда направляется вперед почти горизонтально (на уровне IV ребра) до переднего края легкого, где переходит на медиальную поверхность и достигает ворот легкого. Горизонтальная щель правого легкого (на левом легком в норме ее не бывает) не такая глубокая, как косая; она отсекает от верхней доли сравнительно небольшой участок — **среднюю долю (правого легкого),** *lóbus médius (pulmónis déxtri)*. Средняя доля правого легкого видна только спереди и с медиальной стороны. Сзади и сбоку и у правого, и у левого легкого видны две доли: верхняя и нижняя. Обращенные друг к другу поверхности долей легкого получили название **«междолевые поверхности»,** *fácies interlobáres*.

На медиальной поверхности каждого легкого, несколько выше ее середины, находится овальное вдавление — **ворота легкого,** *hílum pulmónis,* через которые в легкое входят главный бронх, легочная артерия, нервы, а выходят легочные вены, лимфатические сосуды. Эти образования составляют **корень легкого,** *rádix (pedículus) pulmónis*.

Ворота у правого легкого короче и шире, чем у левого. Высота ворот легкого 4—9 см. Верхний край ворот проецируется на V грудной позвонок сзади и II ребро или второе межреберье

спереди. В воротах правого легкого выше лежит главный бронх, под ним — легочная артерия и ниже ее — легочные вены (две). В воротах левого легкого вверху располагается легочная артерия, ниже ее — главный бронх, еще ниже — легочные вены (две). При рассмотрении корня легких спереди назад оказывается, что в воротах обоих легких вентральнее остальных образований располагаются легочные вены, затем легочная артерия и дорсальнее всех — главный бронх.

В воротах легкого главный бронх распадается на долевые бронхи, *brónchi lobáres,* которых в правом легком три, а в левом — два. При входе в верхнюю долю правого легкого бронх располагается над долевой артерией (эпартериально), а в других долях правого и левого легких — ниже долевой артерии (гипартериально); под бронхом лежит вена. В нижних долях обоих легких и в средней доле правого легкого долевые кровеносные сосуды и бронхи располагаются в следующем порядке: артерия, бронх, вена. Долевые бронхи входят в ворота доли и делятся на сегментарные бронхи, *brónchi segmentáles* (рис. 241; табл. 9).

Правый верхний долевой бронх, *brónchus lobáris supérior déxter,* делится на верхушечный, задний и передний сегментарные бронхи. **Правый среднедолевой бронх,** *brónchus lobáris médius déxter,* делится на латеральный и медиальный сегментарные бронхи. **Правый нижний долевой бронх,** *brónchus lobáris inférior déxter,* делится на верхний, медиальный (сердечный) базальный, передний базальный, латеральный базальный и задний базальный сегментарные бронхи. **Левый верхний долевой бронх,** *brónchus lobáris supérior sinister,* делится на верхушечно-задний, передний, верхний язычковый и нижний язычковый сегментарные бронхи. **Левый нижний долевой бронх,** *brónchus lobáris inférior sinister,* делится на верхний, медиальный (сердечный) базальный, передний базальный, латеральный базальный и задний базальный сегментарные бронхи.

Сегментарный бронх входит в сегмент, который представляет собой участок легкого, основанием обращенный к поверхности органа, а верхушкой — к корню. Состоит легочный сегмент из легочных долек. В центре сегмента располагаются сегментарный бронх и сегментарная артерия, а на границе с соседним сегментом — сегментарная вена. Сегменты отделены друг от друга соединительной тканью (малососудистая зона). Сегментарный бронх делится на ветви, которых насчитывается примерно 9—10 порядков.

Бронх диаметром около 1 мм, еще содержащий в своих стенках хрящ, входит в дольку легкого под названием долькового бронха, *brónchus lobuláris (BNA)*. Внутри легочной дольки этот бронх делится на 18—20 концевых бронхиол, *bronchíoli termináles,* которых в обоих легких около 20000. Стенки концевых бронхиол хрящей не содержат. Каждая концевая бронхиола делится дихотомически на дыхатель-

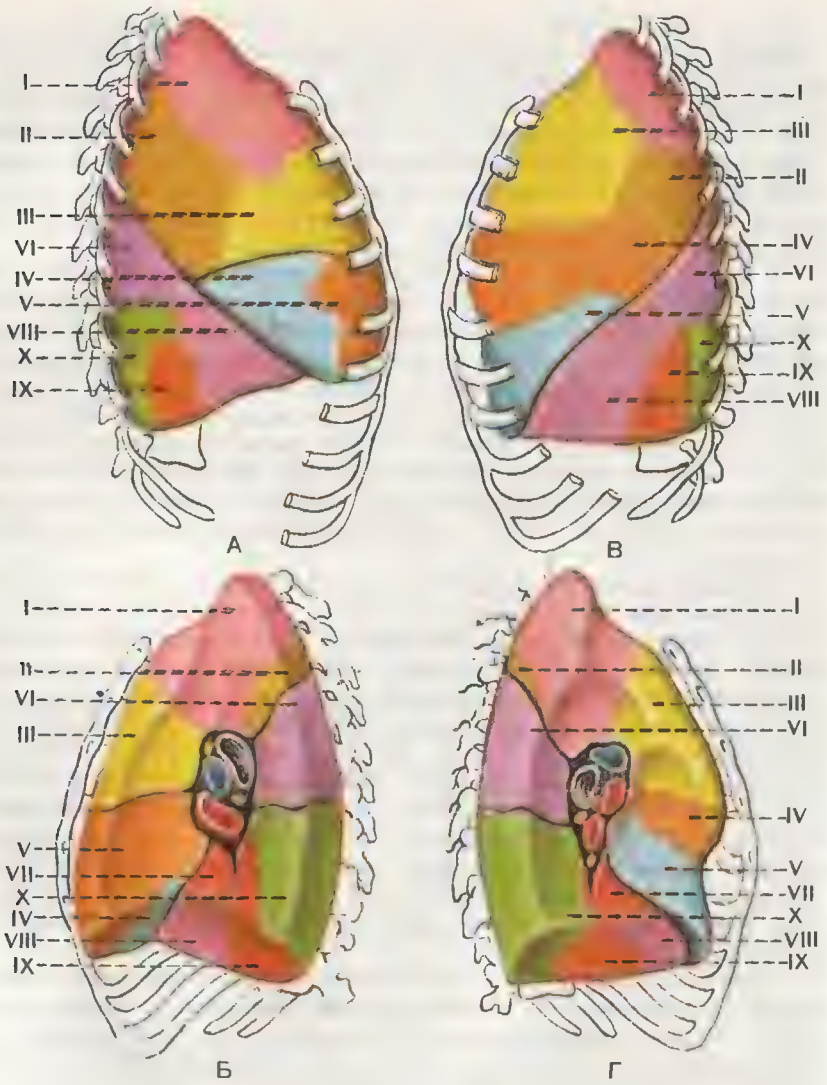

Рис. 241. Бронхолегочные сегменты.

А, Б — правое легкое: I — верхушечный сегмент (верхняя доля) (C_I); II — задний сегмент (C_{II}); III — передний сегмент (C_{III}); IV — латеральный сегмент (C_{IV}); V — медиальный сегмент (C_V); VI — верхушечный [верхний] сегмент (нижняя доля) (C_{VI}); VII — медиальный (сердечный) базальный сегмент (C_{VII}); VIII — передний базальный сегмент (C_{VIII}); IX — латеральный базальный сегмент (C_{IX}); X — задний базальный сегмент (C_X). В, Г — левое легкое: I — верхушечный сегмент (верхняя доля) (C_I); II — задний сегмент (C_{II}); III — передний сегмент (C_{III}); IV — язычковый сегмент (C_{IV}); V — нижний язычковый сегмент (C_V); VI — верхушечный [верхний] сегмент (нижняя доля) (C_{VI}); VII — медиальный (сердечный) базальный сегмент (C_{VII}); VIII — передний базальный сегмент (C_{VIII}); IX — латеральный базальный сегмент (C_{IX}); X — задний базальный сегмент (C_X); в воротах легких синим цветом показана легочная артерия, красным — легочные вены, желтым — лимфатические узлы, серым — бронхи.

Таблица 9. **Соотношение бронхиального дерева и бронхолегочных сегментов по Международной анатомической номенклатуре**

Главный бронх	Долевой бронх	Сегментарный бронх	Бронхолегочный сегмент
Brónchus principális déxter	Brónchus lobáris supérior déxter	Brónchus segmentális apicális (B_I)	Seg.apicále (S_I)
		Brónchus segmentális postérior (B_{II})	Seg. postérius (S_{II})
		Brónchus segmentális antérior (B_{III})	Seg. antérius (S_{III})
	Brónchus lobáris médius déxter	Brónchus segmentális laterális (B_{IV})	Seg. laterale (S_{IV})
		Brónchus segmentális mediális (B_V)	Seg.mediále (S_V)
	Brónchus lobáris inférior déxter	Brónchus segmentális supérior (B_{VI})	Seg. superius (S_{VI})
		Brónchus segmentális basális mediális (cardiácus) (B_{VII})	Seg. basále mediále (cardiácum) (S_{VII})
		Brónchus segmentális basális antérior (B_{VIII})	Seg. basále antérius (S_{VIII})
		Brónchus segmentális basális latéralis (B_{IX})	Seg. basále laterále (S_{IX})
		Brónchus segmentális basális postérior (B_X)	Seg. basále postérius (S_X)
Brónchus principális sinister	Brónchus lobáris supérior sinister	Brónchus segmentális apicopostérior (B_{I+II})	Seg. apicopostérius (S_{I+II})
		Brónchus segmentális antérior (B_{III})	Seg. antérius (S_{III})
		Brónchus linguláris supérior (B_{IV})	Seg. linguláre supérius (S_{IV})
		Brónchus linguláris inférior (B_V)	Seg. linguláre inférius (S_V)
	Brónchus lobáris inférior sinister	Brónchus segmentális supérior (B_{VI})	Seg. supérius (S_{VI})
		Brónchus segmentális basális mediális (cardiacus) (B_{VII})	Seg. basále mediále (cardiacum) (S_{VII})
		Brónchus segmentális basális antérior (B_{VIII})	Seg. basále antérius (S_{VIII})
		Brónchus segmentális basális laterális (B_{IX})	Seg. basále laterále (S_{IX})
		Brónchus segmentális basális postérior (B_X)	Seg. basále postérius (S_X)

ные бронхиолы, *bronchioli respiratórii*, которые на своих стенках имеют легочные альвеолы. От каждой дыхательной бронхиолы отходят альвеолярные ходы, *dúctuli alveoláres*, несущие на себе альвеолы и заканчивающиеся альвеолярными мешочками, *sácculi alveoláres*. Стенки этих мешочков состоят из легочных альвеол, *alvéoli pulmónis*. Диаметр альвеолярного хода и альвеолярного мешочка составляет 0,2—0,6 мм, альвеолы — 0,25—0,3 мм. Бронхи различных поряд-

ков, начиная от главного бронха, служащие для проведения воздуха при дыхании, составляют **бронхиальное дерево,** *árbor bronchiális*. Дыхательные бронхиолы, отходящие от концевой бронхиолы, а также альвеолярные ходы, альвеолярные мешочки и альвеолы легкого образуют **альвеолярное дерево (легочный ацинус),** *árbor alveoláris (ácinus pulmónis),* относящееся к дыхательной паренхиме легкого. Альвеолярное дерево, в котором происходит газообмен между воздухом и кровью, является структурно-функциональной единицей легкого. Число легочных ацинусов в одном легком достигает 150000, количество альвеол равно примерно 300—350 млн, а площадь дыхательной поверхности всех альвеол составляет около 80 м^2.

Границы легких. Верхушка **правого легкого** спереди выступает над ключицей на 2 см, а над I ребром — на 3—4 см. Сзади верхушка легкого проецируется на уровне остистого отростка VII шейного позвонка.

От верхушки правого легкого его передняя граница (проекция переднего края легкого) направляется к правому грудиноключичному сочленению, затем проходит через середину симфиза рукоятки грудины. Далее передняя граница опускается позади тела грудины, несколько левее срединной линии, до хряща VI ребра и здесь переходит в нижнюю границу легкого.

Нижняя граница (проекция нижнего края легкого) пересекает по среднеключичной линии VI ребро, по передней подмышечной линии — VII ребро, по средней подмышечной линии — VIII ребро, по задней подмышечной линии — IX ребро, по лопаточной линии — X ребро, по околопозвоночной линии заканчивается на уровне шейки XI ребра. Здесь нижняя граница легкого резко поворачивает кверху и переходит в заднюю его границу.

Задняя граница (проекция заднего тупого края легкого) проходит вдоль позвоночного столба от головки II ребра до нижней границы легкого (шейка XI ребра).

Верхушка **левого легкого** имеет такую же проекцию, как и верхушка правого легкого. Передняя граница его направляется к грудино-ключичному сочленению, затем через середину симфиза рукоятки грудины позади ее тела опускается до уровня хряща IV ребра. Здесь передняя граница левого легкого отклоняется влево, идет вдоль нижнего края хряща IV ребра до окологрудинной линии, где резко поворачивает вниз, пересекает четвертый межреберный промежуток и хрящ V ребра. Достигнув хряща VI ребра, передняя граница левого легкого круто переходит в его нижнюю границу.

Нижняя граница левого легкого располагается несколько ниже (примерно на полребра), чем нижняя граница правого легкого. По околопозвоночной линии нижняя граница левого легкого переходит в заднюю его границу, проходящую слева вдоль позвоночника. Проекции границ правого и левого легких совпадают в области верхушки и сзади. Передняя и нижняя границы несколько отличаются справа и слева в связи с тем, что

правое легкое шире и короче левого. Кроме того, левое легкое образует сердечную вырезку в области переднего его края.

Сосуды и нервы легких. Артериальная кровь для питания легочной ткани и стенок бронхов поступает в легкие по бронхиальным ветвям из грудной части аорты. Кровь от стенок бронхов по бронхиальным венам оттекает в притоки легочных вен, а также в непарную и полунепарные вены. По левой и правой легочным артериям в легкие поступает венозная кровь, которая в результате газообмена обогащается кислородом, отдает углекислоту и становится артериальной. Артериальная кровь из легких по легочным венам оттекает в левое предсердие. Лимфатические сосуды легких впадают в бронхолегочные, нижние и верхние трахеобронхиальные лимфатические узлы.

Иннервация легких осуществляется из блуждающего нерва и из симпатического ствола, ветви которых в области корня легкого образуют **легочное сплетение,** *plexus pulmonális*. Ветви этого сплетения по бронхам и кровеносным сосудам проникают в легкое. В стенках крупных бронхов имеются сплетения нервных волокон в адвентиции, мышечной и слизистой оболочках.

Возрастные особенности легких

Легкие у новорожденного неправильной конусовидной формы; верхние доли относительно небольших размеров; средняя доля правого легкого по размерам равна верхней доле, а нижняя сравнительно велика. На 2-м году жизни ребенка величина долей легкого относительно друг друга становится такой же, как у взрослого человека.

Масса обоих легких новорожденного составляет 57 г (от 39 до 70 г), объем 67 см^3. Плотность недышавшего легкого составляет 1,068 (легкие мертворожденного ребенка тонут в воде), а плотность легкого дышавшего ребенка — 0,490. Бронхиальное дерево к моменту рождения в основном сформировано; на 1-м году жизни наблюдается его интенсивный рост (размеры долевых бронхов увеличиваются в 2 раза, а главных — в 1,5 раза). В период полового созревания рост бронхиального дерева снова усиливается. Размеры всех его частей к 20 годам увеличиваются в 3,5—4 раза (по сравнению с бронхиальным деревом новорожденного). У людей 40—45 лет бронхиальное дерево имеет наибольшие размеры.

Возрастная инволюция бронхов начинается после 50 лет. В пожилом и старческом возрастах длина и диаметр просвета многих сегментарных бронхов немного уменьшаются, иногда появляются четкообразные выпячивания их стенок, извилистость хода.

Легочные ацинусы у новорожденного имеют небольшое количество мелких легочных альвеол. В течение 1-го года жизни ребенка и позже ацинус растет за счет появления новых альвео-

лярных ходов (протоков) и образования новых легочных альвеол в стенках уже имеющихся альвеолярных ходов.

Образование новых разветвлений альвеолярных ходов заканчивается к 7—9 годам, легочных альвеол — к 12—15 годам; к этому же времени размеры альвеол увеличиваются вдвое. Формирование легочной паренхимы завершается к 15—25 годам. В период от 25 до 40 лет строение легочного ацинуса практически не меняется. После 40 лет постепенно начинается старение легочной ткани: сглаживаются межальвеолярные перегородки, легочные альвеолы становятся мельче, альвеолярные ходы сливаются друг с другом, размеры ацинусов увеличиваются.

В процессе роста и развития легких после рождения увеличивается их объем в течение 1-го года в 4 раза, к 8 годам — в 8 раз, к 12 годам — в 10 раз, к 20 годам — в 20 раз (по сравнению с объемом легких новорожденного).

Границы легких с возрастом также изменяются. Верхушка легкого у новорожденного находится на уровне I ребра. В дальнейшем она выступает над I ребром и к 20—25 годам располагается на 3—4 см выше I ребра (на 1—2 см выше ключицы). Нижняя граница правого и левого легких у новорожденного на одно ребро выше, чем у взрослого человека. По мере увеличения возраста ребенка эта граница постепенно опускается. В пожилом возрасте (после 60 лет) нижние границы легких располагаются на 1—2 см ниже, чем у людей в возрасте 30—40 лет.

Вопросы для повторения

1. На какие ребра проецируются косая и горизонтальная щели на поверхности легких?
2. Назовите сегменты правого и левого легких.
3. В каком порядке (сверху вниз и спереди назад) располагаются в воротах правого и левого легких бронх, артерия, вены?
4. Из каких структур легкого построен (состоит) легочный ацинус?
5. Назовите проекцию передней и нижней границ правого и левого легких на поверхности грудной стенки, на ребра, грудину.

ПЛЕВРА. ПЛЕВРАЛЬНАЯ ПОЛОСТЬ

Плевра, *pléura,* являющаяся серозной оболочкой легкого, подразделяется на висцеральную (легочную) и париетальную (пристеночную). Каждое легкое покрыто плеврой (легочной), которая по поверхности корня переходит в париетальную плевру, выстилающую прилежащие к легкому стенки грудной полости и отграничивающую легкое от средостения. **Висцеральная (легочная) плевра,** *pléura viscerális (pulmonális),* плотно срастается с тканью органа и, покрывая его со всех сторон, заходит в щели между долями легкого. Книзу от корня легкого висцеральная плевра, спускающаяся с передней и задней поверхностей корня легкого, образует вертикально расположенную **легочную связку,** *lig. pulmonále,* лежащую во фронтальной плоскости между медиальной поверхностью легкого и средостенной плеврой и опускающуюся вниз почти до диафрагмы.

Париетальная (пристеночная) плевра, *pléura parietális,* представляет собой сплошной листок, который срастается с внутренней поверхностью грудной стенки и в каждой половине грудной полости образует замкнутый мешок, содержащий правое или левое легкое, покрытое висцеральной плеврой (рис. 242). Исходя из положения частей париетальной плевры, в ней выделяют реберную, медиастинальную и диафрагмальную плевру. Реберная плевра [часть], *pléura [pars] costális,* покрывает внутреннюю поверхность ребер и межреберных промежутков и лежит непосредственно на внутригрудной фасции. Спереди возле грудины и сзади у позвоночного столба реберная плевра переходит в медиастинальную. Медиастинальная плевра [часть], *pléura [pars] mediastinális,* прилежит с латеральной стороны к органам средостения, располагается в переднезаднем направлении, простираясь от внутренней поверхности грудины до боковой поверхности позвоночного столба. Медиастинальная плевра справа и слева сращена с перикардом; справа она граничит также с верхней полой и непарной венами, с пищеводом, слева — с грудной аортой. В области корня легкого медиастинальная плевра охватывает его и переходит в висцеральную. Вверху на уровне верхней апертуры грудной клетки реберная и медиастинальная плевра переходят друг в друга и образуют **купол плевры,** *cúpula pléurae,* ограниченный с латеральной стороны лестничными мышцами. Сзади от купола плевры находятся головка I ребра и длинная мышца шеи, покрытая предпозвоночной пластинкой шейной фасции, к которой купол плевры фиксирован. Спереди и медиально к куполу плевры прилежат подключичные артерия и вена. Над куполом плевры находится плечевое сплетение. Внизу реберная и медиастинальная плевра переходит в диафрагмальную плевру [часть], *pléura [pars] diafragmática,* которая покрывает мышечную и сухожильную части диафрагмы, за исключением центральных ее отделов, где с диафрагмой сращен перикард. Между париетальной и висцеральной плеврой имеется щелевидное замкнутое пространство — **плевральная полость,** *cávitas pleurális.* В полости находится небольшое количество серозной жидкости, которая смачивает соприкасающиеся гладкие, покрытые клетками мезотелия листки плевры, устраняет трение их друг о друга. При дыхании, увеличении и уменьшении объема легких увлажненная висцеральная плевра свободно скользит по внутренней поверхности париетальной плевры.

В местах перехода реберной плевры в диафрагмальную и медиастинальную образуются большей или меньшей величины углубления — **плевральные синусы,** *recéssus pleuráles.* Эти синусы являются резервными пространствами правой и левой плевральных полостей, а также вместилищами, в которых может скапливаться плевральная (серозная) жидкость при нарушении

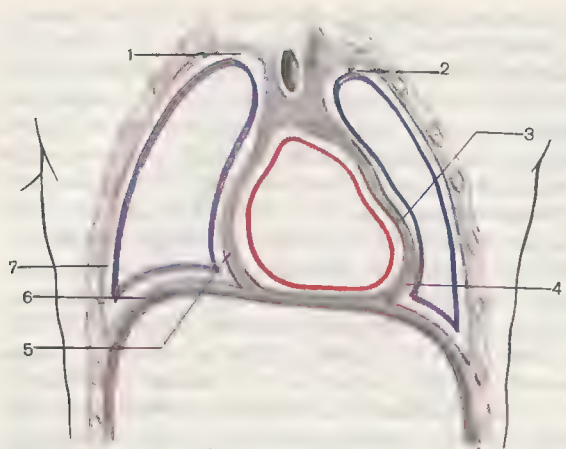

Рис. 242. Плевральные и перикардиальная полости; разрез во фронтальной плоскости (схема).

1 — cavitas pleuralis dextra; 2 — cavitas pleuralis sinistra; 3 — cavitas pericardialis; 4 — pericardium serosum (lam. parietalis); 5 — pleura mediastinalis; 6 — pleura diaphragmatica; 7 — pleura costalis.

процессов ее образования или всасывания, а также кровь, гной при повреждениях или заболеваниях легких, плевры. Между реберной и диафрагмальной плеврой имеется хорошо заметный глубокий *реберно-диафрагмальный синус, recéssus costodiaphragmáticus,* достигающий наибольших размеров на уровне средней подмышечной линии (здесь его глубина около 9 см). В месте перехода медиастинальной плевры в диафрагмальную находится не очень глубокий, ориентированный сагиттально *диафрагмомедиастинальный синус, recéssus phrenicomediastinális.* Менее выраженный синус (углубление) имеется в месте перехода реберной плевры (в переднем ее отделе) в медиастинальную. Здесь образуется *реберно-медиастинальный синус, recéssus costomediastinális.*

Купол плевры справа и слева достигает шейки I ребра, что соответствует уровню остистого отростка VII шейного позвонка (сзади). Спереди купол плевры поднимается на 3—4 см выше I ребра (на 1—2 см выше ключицы). Передняя граница правой и левой реберной плевры проходит неодинаково (рис. 243). Справа передняя граница от купола плевры спускается позади правого грудино-ключичного сустава, затем направляется позади рукоятки к середине ее соединения с телом и отсюда опускается позади тела грудины, располагаясь левее от средней линии, до VI ребра, где она уходит вправо и переходит в нижнюю границу плевры. Нижняя граница плевры справа соответствует линии перехода реберной плевры в диафрагмальную. От уровня соединения хряща VI ребра с грудиной нижняя граница плевры направляется латерально и вниз, по срединно-ключичной линии пересекает VII ребро, по передней подмышечной линии — VIII ребро, по средней подмышечной линии — IX ребро, по задней подмышечной линии — X ребро, по лопаточной линии — XI ребро и подходит к позвоночному столбу на уровне шейки XII ребра, где нижняя граница переходит в заднюю границу плевры (рис. 244).

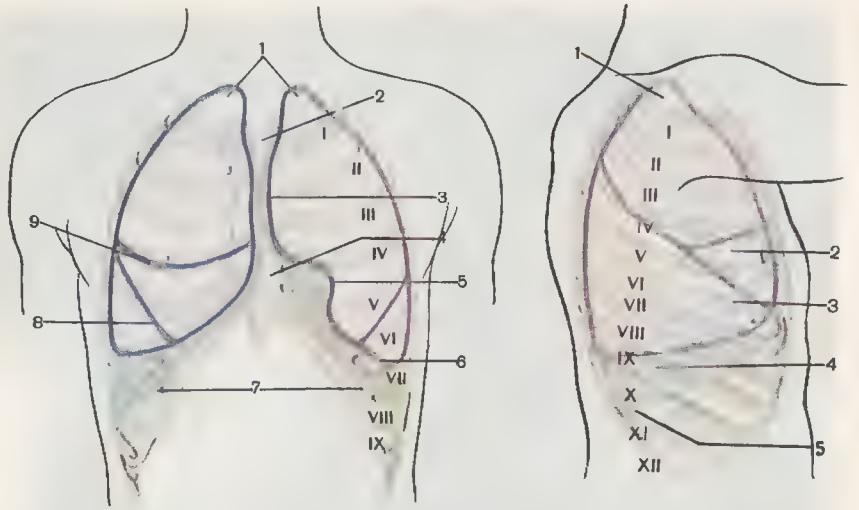

Рис. 243. Проекция границ легких и париетальной плевры; вид спереди. Часть плевральной полости между нижними краями легких и нижней границей париетальной плевры зеленого цвета. Римскими цифрами обозначены ребра.

1 — apex pulmonis; 2 — верхнее межплевральное поле; 3 — margo anterior pulmonis; 4 — нижнее межплевральное поле; 5 — incisura cardiaca (pulmonis sinistri); 6 — margo inferior pulmonis; 7 — нижняя граница париетальной плевры; 8 — fissura obliqua; 9 — fissura horizontalis (pulmonis dextri).

Рис. 244. Проекция границ легких и париетальной плевры; вид сбоку. Часть плевральной полости между нижним краем правого легкого и нижней границей париетальной плевры голубого цвета. Римскими цифрами обозначены ребра.

1 — apex pulmonis; 2 — fissura horizontalis (pulmonis dextri); 3 — fissura obliqua; 4 — margo inferior pulmonis; 5 — нижняя граница париетальной плевры.

Слева передняя граница париетальной плевры от купола идет, так же как и справа, позади грудино-ключичного сочленения (левого). Затем направляется позади рукоятки и тела грудины вниз, до уровня хряща IV ребра, располагаясь ближе к левому краю грудины; здесь, отклоняясь латерально и вниз, пересекает левый край грудины и спускается вблизи от него до хряща VI ребра (идет почти параллельно левому краю грудины), где переходит в нижнюю границу плевры. Нижняя граница реберной плевры слева располагается несколько ниже, чем на правой стороне. Сзади, как и справа, на уровне XII ребра она переходит в заднюю границу. Граница плевры сзади (соответствует задней линии перехода реберной плевры в медиастинальную) опускается от купола плевры вниз вдоль позвоночного столба до головки XII ребра, где переходит в нижнюю границу (рис. 245). Передние границы реберной плевры справа и слева

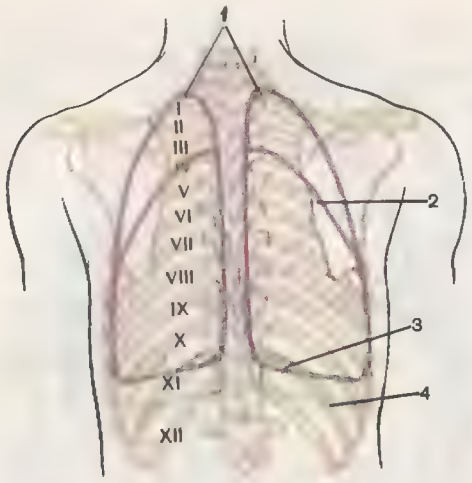

Рис. 245. Проекция границ легких и париетальной плевры; вид сзади. Часть плевральной полости между нижними краями легких и нижней границей париетальной плевры голубого цвета. Римскими цифрами обозначены ребра.

1 — apex pulmonis; 2 — fissura obliqua; 3 — margo inferior pulmonis; 4 — нижняя граница париетальной плевры.

располагаются неодинаково: на протяжении от II до IV ребра они идут позади грудины параллельно друг другу, а вверху и внизу расходятся, образуя два треугольных пространства, свободных от плевры, — верхнее и нижнее межплевральные поля. *Верхнее межплевральное поле,* обращенное вершиной книзу, располагается позади рукоятки грудины. В области верхнего пространства у детей лежит вилочковая железа, а у взрослых — остатки этой железы и жировая клетчатка. *Нижнее межплевральное поле,* расположенное вершиной кверху, находится позади нижней половины тела грудины и прилежащих к нему передних отделов четвертого и пятого левых межреберных промежутков. Здесь околосердечная сумка непосредственно соприкасается с грудной стенкой. Границы легкого и плеврального мешка (как справа, так и слева) в основном соответствуют друг другу. Однако даже при максимальном вдохе легкое не заполняет плевральный мешок полностью, так как он имеет большие размеры, чем расположенный в нем орган. Границы купола плевры соответствуют границам верхушки легкого. Задняя граница легких и плевры, а также передняя их граница справа совпадают. Передняя граница париетальной плевры слева, а также нижняя граница париетальной плевры справа и слева существенно отличаются от этих границ у правого и левого легких.

Рентгеноанатомия трахеи, бронхов, легких и плевры. На рентгенограмме трахея и главные бронхи видны благодаря наличию в них воздуха: трахея в виде светлого цилиндрического образования на фоне тени позвоночника, главные бронхи образуют светлые полоски над тенью сердца. Исследование остальных отделов бронхиального дерева (бронхография) возможно после введения в трахею и бронхи контрастного вещества. Легкие у живого человека при рентгеноскопии или рентгенографии видны

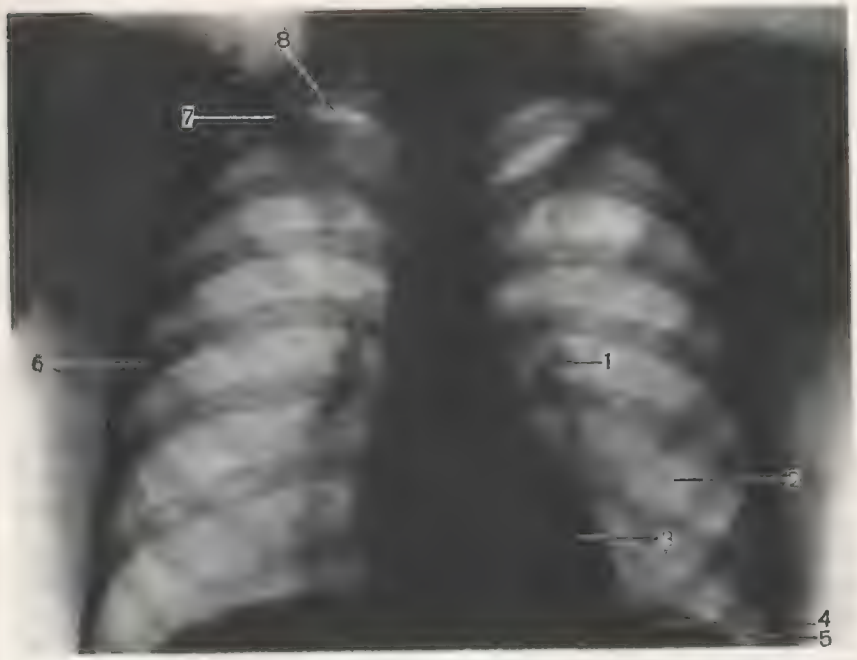

Рис. 246. Рентгенограмма легких и сердца.

1 — корень легкого; 2 — легкое; 3 — сердце; 4 — диафрагма (левый купол); 5 — левый реберно-диафрагмальный синус; 6 — ребра; 7 — ключица; 8 — область верхушки легкого.

на фоне грудной клетки в виде воздушных легочных полей (правое и левое), отделенных друг от друга интенсивной срединной тенью, образованной позвоночником, грудиной, выступающим влево сердцем и крупными сосудами. На легочные поля наслаиваются тени ключиц (вверху) и ребер. В промежутках между ребрами виден сетеобразный легочный рисунок, на который наслаиваются пятна и тяжи — тени от бронхов и кровеносных сосудов легкого (рис. 246). В области корней легких (на уровне передних концов II—V ребер) тени от более крупных бронхов и сосудов, имеющих более толстые стенки, выражены сильнее. При рентгенологическом исследовании живого человека во время вдоха легочные поля становятся видны лучше, а легочный рисунок просматривается четче. При помощи томографии (послойная рентгенография) можно получить картины отдельных глубоко лежащих слоев легкого с его бронхами и сосудами.

Плевра у новорожденного тонкая, рыхло соединена с внутригрудной фасцией, подвижна при дыхательных движениях легких. Верхний межплевральный промежуток широкий (занят крупных размеров тимусом).

Вопросы для повторения

1. Какую часть плевры называют легочной связкой?
2. С какими органами средостения (в том числе сосудами) граничит правая и левая медиастинальная плевра?
3. Рядом с какими органами (в том числе сосудами) располагается купол плевры?
4. Назовите плевральные синусы. Где они находятся?
5. Сравните проекции на поверхности тела плевры и легких. В чем их отличия?

СРЕДОСТЕНИЕ

Средостение, *mediástinum,* представляет собой комплекс органов, расположенных между правой и левой плевральными полостями (рис. 247). Спереди средостение ограничено грудиной, сзади — грудным отделом позвоночного столба, с боков — правой и левой медиастинальной плеврой. Вверху средостение простирается до верхней апертуры грудной клетки, внизу — до диафрагмы. В настоящее время средостение условно подразделяют на два отдела: верхнее средостение и нижнее средостение. **Верхнее средостение,** *mediástinum supérius,* располагается выше условной горизонтальной плоскости, проведенной от места соединения рукоятки грудины с ее телом (спереди) до межпозвоночного хряща между телами IV и V грудных позвонков (сзади). В верхнем средостении располагаются тимус (вилочковая железа), правая и левая плечеголовные вены, верхняя часть верхней полой вены, дуга аорты и отходящие от нее сосуды (плечеголовной ствол, левая общая сонная и левая подключичная артерии), трахея, верхняя часть пищевода и соответствующие отделы грудного (лимфатического) протока, правого и левого симпатических стволов, блуждающих и диафрагмальных нервов.

Нижнее средостение, *mediástinum inférius,* находится ниже условной горизонтальной плоскости. В нем выделяют переднее, среднее и заднее средостения. Переднее средостение, *mediástinum antérius,* лежащее между телом грудины спереди и передней стенкой сзади, содержит внутренние грудные сосуды (артерии и вены), окологрудинные, передние средостенные и предперикардиальные лимфатические узлы. В среднем средостении, *mediástinum médium,* находятся перикард с расположенным в нем сердцем и внутрикардиальными отделами крупных кровеносных сосудов, главные бронхи, легочные артерии и вены, диафрагмальные нервы с сопровождающими их диафрагмально-перикардиальными сосудами, нижние трахеобронхиальные и латеральные перикардиальные лимфатические узлы. Заднее средостение, *mediástinum postérius,* ограничено стенкой перикарда спереди и позвоночником сзади. К органам заднего средостения относятся грудная часть нисходящей аорты, непарная и полунепарная вены, соответствующие отделы левого и правого симпатических стволов, внутренностных нервов, блуждающих нервов, пищевода, грудного лимфатического протока, задние средостенные и предпозвоночные лимфатические узлы.

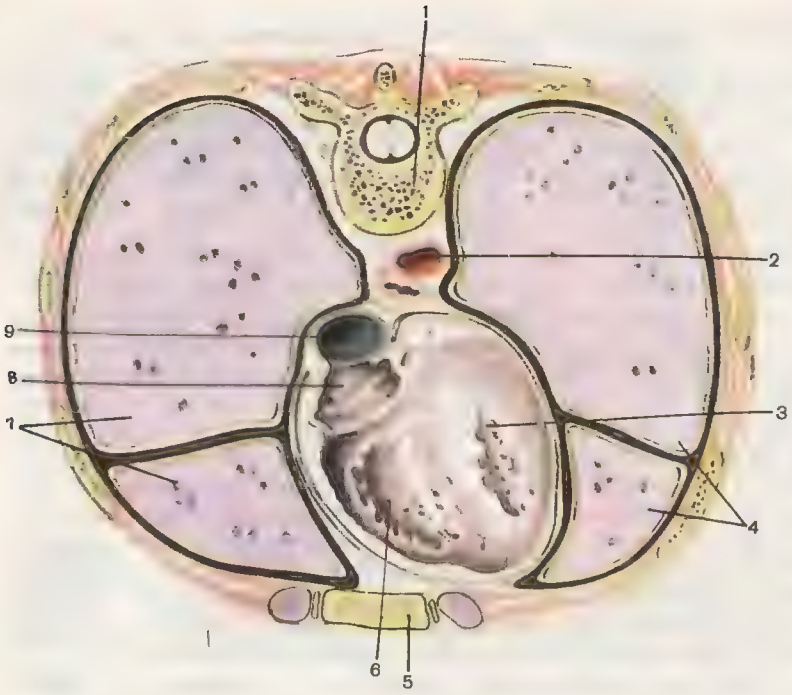

Рис. 247. Поперечный распил груди на уровне IX грудного позвонка.
1 — corpus vertebrae (Th_{IX}); 2 — pars thoracica aortae; 3 — ventriculus sinister; 4 — pulmo sinister; 5 — sternum; 6 — ventriculus dexter; 7 — pulmo dexter; 8 — atrium dextrum; 9 — vena cava inferior.

В клинической практике нередко средостение подразделяют на два отдела: *переднее средостение, mediástinum antérius,* и *заднее средостение, mediástinum postérius.* Отделяет их фронтальная плоскость, условно проведенная через корни легких и трахею. В переднем средостении располагаются сердце с выходящими и впадающими в него крупными сосудами, перикард, дуга аорты, тимус, диафрагмальные нервы, диафрагмально-перикардиальные кровеносные сосуды, внутренние грудные кровеносные сосуды, окологрудинные, средостенные и верхние диафрагмальные лимфатические узлы. В заднем средостении находятся пищевод, грудная часть аорты, грудной лимфатический проток, непарная и полунепарная вены, правые и левые блуждающие и внутренностные нервы, симпатические стволы, задние средостенные и предпозвоночные лимфатические узлы.

Вопросы для повторения

1. Что называют средостением? Где оно располагается?
2. Как проходит граница между частями (отделами) средостения?
3. Какие органы расположены в верхнем средостении, в переднем, среднем и заднем?

Органы дыхательной системы в филогенезе

Процесс дыхания слагается из трех основных фаз: внешнее дыхание (обмен газов между внешней средой и кровью), транспорт газов кровью и внутреннее (тканевое) дыхание (обмен газов между кровью и тканями). Внешнее дыхание, функцию которого выполняют органы дыхательной системы, у животных осуществляется различными способами.

Основные принципы строения органов дыхания у животных следующие: наличие проницаемых для газов тонких стенок, большая поверхность соприкосновения со средой, содержащей кислород, постоянное обновление внешней среды. В соответствии со средой обитания развиваются органы дыхания двух типов. У животных, живущих в воде, формируются жабры, у обитающих на суше появляются трахея и легкие. Жабры представляют собой разнообразной формы выросты слизистой оболочки глоточной (головной) кишки, расположенные на жаберных дугах, между которыми находятся жаберные щели. В жабрах развивается густая сеть кровеносных капилляров. У двоякодышащих рыб наряду с жаберным аппаратом появляются воздушные мешки — прототип легких. Легочный тип дыхания является наиболее совершенным по сравнению с жаберным, так как при нем кислород поглощается кровью непосредственно из воздуха.

С переходом позвоночных животных к наземному образу жизни жаберный тип дыхания сменяется легочным. Органы дыхания — легкие и дыхательные пути — достигают у наземных животных сложного развития.

У амфибий в системе дыхательных путей выделяются гортань со скелетом (черпаловидные и перстневидный хрящи) и мышцами (сжиматели и расширители), трахея и едва намечаются бронхи. Легкие у амфибий имеют вид удлиненных гладкостенных мешков. У бесхвостых амфибий стенки легочного мешка имеют губчатое строение, а его центральная часть выполняет функцию дыхательного пути.

У рептилий развиты гортань, трахея и имеются два бронха; в стенках последних есть хрящи (неполные или полные кольца). Легкие, будучи единственным органом дыхания, достигают сложного развития: губчатый характер их строения сочетается с наличием внутрилегочных бронхов 2-го и 3-го порядков.

У птиц дыхательные пути включают гортань, трахею и бронхи. Легкие птиц — губчатые органы, пронизанные системой соединенных между собой бронхов.

У млекопитающих в системе дыхательных путей высокого развития достигает сложно устроенный орган голосообразования — гортань. В ней появляются новые хрящи: надгортанник, щитовидный хрящ; с появлением последнего связаны образование голосовых связок и высокая дифференцировка мышц гортани. Трахея и бронхи млекопитающих имеют скелет преимущественно в виде открытых кзади хрящевых полуколец.

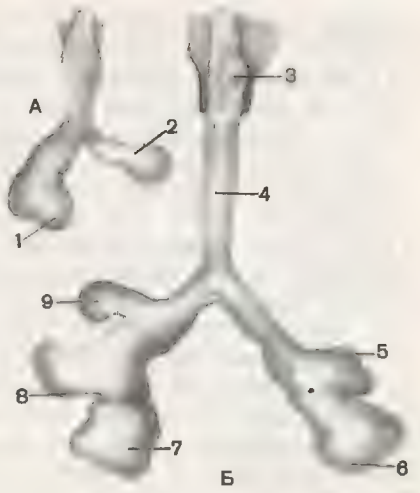

Рис. 248. Легкие и дыхательные пути зародыша человека 4—5 нед (А) и 5—6 нед (Б).

1 — pulmo dexter; 2 — pulmo sinister; 3 — larynx; 4 — trachea; 5 — lobus superior pulmonis sinistri; 6 — lobus inferior pulmonis sinistri; 7 — lobus inferior pulmonis dextri; 8 — lobus medius pulmonis dextri; 9 — lobus superior pulmonis dextri.

Внутрилегочные бронхи образуют несколько порядков ветвления и заканчиваются бронхиолами с расположенными на них пузырьками ячеистого строения (альвеолы). Легкие млекопитающих покрыты со всех сторон плеврой и разделены, как правило, на доли.

Развитие органов дыхательной системы человека

Развитие полости носа и костной основы наружного носа тесно связано с развитием костей черепа, полости рта и органов обоняния.

Нижние дыхательные пути (гортань, трахея, бронхи) и дыхательные органы (легкие), их будущая эпителиальная выстилка, закладываются на 3-й неделе эмбрионального развития в виде мешковидного выпячивания вентральной стенки первичной кишки на границе глоточного (головного) и туловищного ее отделов (рис. 248). Это выпячивание в процессе роста в вентрокаудальном направлении приобретает форму трубочки (гортанно-трахеальный вырост), расположенной впереди передней части туловищной кишки. Верхний (головной) конец трубочки соединен с будущей глоткой, нижний на 4-й неделе эмбриогенеза делится на асимметричные с самого начала левое и правое выпячивания. Проксимальная часть непарной закладки органов дыхательной системы преобразуется в эпителиальный покров слизистой оболочки гортани, дистальная — в эпителиальный покров слизистой оболочки трахеи. Парные левое и правое выпячивания дают начало эпителиальному покрову бронхов и легких.

В процессе развития гортани, трахеи и легких устанавливается прочная связь между производными эндотермы (производные первичной кишки) и мезенхимы. Из энтодермальной за-

кладки (первичной кишки) развиваются эпителиальная выстилка и железы гортани, трахеи, бронхиального и альвеолярного дерева. Мезенхима, окружая энтодермальную закладку органов дыхания, преобразуется в соединительную ткань, хрящи, мускулатуру, кровеносные и лимфатические сосуды. На 4-й неделе эмбрионального развития вокруг гортанно-трахеального выроста образуется утолщение мезенхимы, в котором можно различить закладки будущих хрящей и мышц гортани. Хрящи гортани развиваются из 2—3-й жаберной дуги. Раньше других формируется перстневидный хрящ, затем черпаловидные, клиновидные хрящи и позже других — щитовидный хрящ (вначале как парное образование). Надгортанник образуется в толще складки слизистой оболочки, расположенной кпереди от входа в гортань. После образования скелета гортани происходит формирование ее стенок, складок преддверия, желудочков гортани. Из общего мышечного сфинктера, окружающего глоточную кишку, снаружи от хрящей развиваются мышцы гортани. На 8—9-й неделе внутриутробного развития начинают формироваться хрящи и мышцы трахеи.

Зачатки долевых бронхов в виде почкообразных выпячиваний (вздутий) — 3 справа и 2 слева — появляются на 5-й неделе эмбриогенеза. Первичные почкообразные выпячивания делятся затем на вторичные, давая начало сегментарным бронхам (10 в каждом легком). На их концах появляются новые выпячивания, последние снова делятся. Так, на 2—4-м месяце внутриутробного развития происходит формирование бронхиального дерева. Затем в период с 4-го по 6-й месяц внутриутробной жизни закладываются бронхиолы, а с 6-го по 9-й месяц — альвеолярные ходы и альвеолярные мешочки. К моменту рождения ребенка ветвление бронхиального и альвеолярного дерева легких достигает 18 порядков. После рождения происходит дальнейший рост бронхиального дерева, усложняется строение альвеолярного дерева (появляются новые ветви альвеолярных ходов, и увеличивается число альвеол). В результате количество разветвлений бронхиальных и альвеолярных путей легкого человека достигает 23 порядков. Закладки легких в процессе роста на 6-й неделе внутриутробного развития достигают грудной полости. К этому времени (5 нед) первичная полость тела (целóм) разделяется в грудной полости на две плевральные и одну перикардиальную полости, которые формирующейся диафрагмой отделяются от брюшинной полости.

Из спланхноплевры (висцеральный листок вентральной мезодермы), ограничивающей с медиальной стороны первичную полость тела, образуется висцеральная плевра. Соматоплевра (париетальный листок вентральной мезодермы) дает начало париетальной плевре. Между висцеральной и париетальной плеврой образуется полость плевры.

Таблица I. **Непрерывные соединения костей черепа**

Отдел черепа	Вид соединения	Способ соединения
Крыша черепа	Синдесмозы	Зубчатые швы: венечный сагиттальный (стреловидный) ламбдовидный Чешуйчатый шов
Лицевой отдел черепа	Синдесмозы	Плоский (гармоничный) шов
Соединения зубов с альвеолами челюстей	Синдесмозы	Вколачивание (зубоальвеолярное соединение)
Основание черепа	Синхондрозы (временные), замещающиеся синостозами: клиновидно-затылочный клиновидно-каменистый каменисто-затылочный межзатылочный клиновидно-решетчатый	

Таблица II. **Прерывные соединения (суставы) костей черепа и черепа с позвоночником**

Соединения	Суставные поверхности	Вид сустава	Оси движения	Движения в суставах
Височно-нижнечелюстной сустав	Нижнечелюстная ямка височной кости, головка нижней челюсти (имеется внутрисуставной диск)	Эллипсовидный, двухосный, комбинированный	Фронтальная, вертикальная	Опускание и поднимание нижней челюсти, смещение вперед и назад, боковые движения
Атлантозатылочный сустав	Мыщелок затылочной кости, верхняя суставная ямка I шейного позвонка (атланта)	Эллипсовидный, двухосный, комбинированный	Фронтальная, сагиттальная	Кивательные движения, боковые наклоны головы
Срединный атлантоосевой сустав	Ямка дуги атланта, передняя суставная поверхность зуба осевого позвонка	Цилиндрический, одноосный	Вертикальная (продольная)	Вращательные движения головы
Боковые атлантоосевые суставы	Нижняя суставная ямка атланта, верхняя суставная поверхность осевого позвонка	Плоский, комбинированный	Многоосный, малоподвижный	Вращательные движения головы

Таблица III. **Суставы позвоночного столба и грудины**

Суставы	Суставные поверхности	Вид сустава	Оси движения	Движения в суставах
Сустав головки ребра	Суставная поверхность ребра; верхняя и нижняя реберные ямки двух соседних грудных позвонков, кроме I, XI и XII ребер, головки которых сочленяются с реберными ямками I, XI, XII позвоиков	Шаровидный, комбинированный	Многоосный	Поднимание и опускание ребра (ось движения проходит вдоль шейки ребра)
Реберно-поперечный сустав	Суставная поверхность бугорка ребра; реберная ямка поперечного отростка. Ребра XI и XII этого сустава не имеют	Плоский, комбинированный	Многоосный	Поднимание и опускание ребра (ось движения проходит вдоль шейки ребра)
Грудино-реберный сустав	Передние концы хрящей II—VII ребер, реберные вырезки грудины (I ребро соединяется с рукояткой грудины синхондрозом)	Плоский	Многоосный, малоподвижный	Поднимание и опускание ребра
Межхрящевые суставы	Хрящи VIII, IX, X ребер соединяются между собой, а хрящ VIII ребра — с хрящом лежащего выше VII ребра	—	—	Ограничены

Таблица IV. **Суставы верхней конечности**

Название сустава	Суставные поверхности	Вид сустава	Оси движения	Движения в суставах
Грудино-ключичный сустав	Грудинная суставная поверхность ключицы, ключичная вырезка грудины (имеется внутрисуставной диск)	Плоский, комплексиый	Многоосный	Поднимание и опускание ключицы, движение ключицы вперед и назад, круговое движение ключицы
Акромиально-ключичный сустав	Суставная поверхность акромиона, акромиальная суставная поверхность ключицы	Плоский	Многоосный	Поднимание и опускание ключицы, движение ключицы вперед и назад, вращение ключицы
Плечевой сустав	Головка плечевой кости, суставная впадина лопатки (имеет суставную губу)	Шаровидный	Многоосный	Сгибание и разгибание руки, отведение до горизонтального уровня, приведение, вращение кнаружи и внутрь, круговое движение
Локтевой сустав	—	Сложный	—	—
Плечелоктевой сустав	Блок плечевой кости, блоковидная вырезка локтевой кости	Блоковидный (винтообразный)	Одноосный (фронтальная)	Сгибание и разгибание предплечья
Плечелучевой сустав	Головка мыщелка плечевой кости, суставная ямка головки лучевой кости	Шаровидный	Многоосный	Вращение лучевой кости (предплечья) вокруг продольной оси, сгибание, разгибание предплечья
Проксимальный лучелоктевой сустав	Суставная окружность лучевой кости, лучевая вырезка локтевой кости	Цилиндрический	Одноосный (продольная)	Вращение лучевой кости (предплечье и кисть) — пронация, супинация

Продолжение

Название сустава	Суставные поверхности	Вид сустава	Оси движения	Движения в суставах
Дистальный лучелоктевой сустав	Суставная окружность локтевой кости, локтевая вырезка лучевой кости	Цилиндрический	Одноосный (продольная)	То же
Лучезапястный сустав	Запястная суставная поверхность лучевой кости, проксимальные поверхности первого ряда костей запястья: ладьевидной, полулунной, трехгранной	Эллипсовидный, сложный, комплексный	Двухосный (сагиттальная, фронтальная)	Приведение и отведение, сгибание и разгибание кисти
Среднезапястный сустав	Суставные поверхности первого и второго рядов костей запястья (кроме гороховидной)	Блоковидный, сложный	Одноосный (фронтальная)	Сгибание и разгибание кисти
Запястно-пястные суставы	Суставные поверхности второго ряда костей запястья и оснований II—V пястных костей	Плоские	Многоосные	Малоподвижные
Запястно-пястный сустав большого пальца кисти	Суставные поверхности кости-трапеции и основания I пястной кости	Седловидный	Двухосный (фронтальная, сагиттальная)	Сгибание и разгибание большого пальца, отведение и приведение большого пальца (противопоставление V пальцу)
Межзапястные суставы	Обращенные друг к другу суставные поверхности костей запястья	Плоские	Многоосные	Малоподвижные
Пястно-фаланговые суставы	Суставные поверхности головок пястных костей и оснований проксимальных фаланг	Эллипсовидные	Двухосные (фронтальная, сагиттальная)	Сгибание и разгибание, отведение и приведение пальцев
Межфаланговые суставы	Суставные поверхности головок и оснований сочленяющихся фаланг	Блоковидные	Одноосные (фронтальная)	Сгибание и разгибание фаланг

Таблица V. **Суставы нижней конечности**

Название сустава	Суставные поверхности	Вид сустава	Оси движения	Движения в суставах
Крестцово-подвздошный сустав	Ушковидные поверхности подвздошной кости и крестца	Плоский	Многоосный	Движения отсутствуют
Тазобедренный сустав	Полулунная поверхность вертлужной впадины тазовой кости (имеет вертлужную губу), головка бедренной кости	Шаровидный (чашеобразный)	Многоосный	Сгибание и разгибание, отведение и приведение, вращение внутрь и кнаружи, круговые движения бедра
Коленный сустав	Мыщелки и надколенниковая поверхность бедра, верхняя поверхность большеберцовой кости, суставная поверхность надколенника (имеет медиальный и латеральный мениски)	Мыщелковый, сложный, комплексный	Двухосный (фронтальная, вертикальная)	Сгибание и разгибание голени, вращение (при полусогнутом положении голени)
Межберцовый сустав	Малоберцовая суставная поверхность большеберцовой кости, суставная поверхность головки малоберцовой кости	Плоский	Многоосный	Малоподвижный
Межберцовый синдесмоз	Малоберцовая вырезка большеберцовой кости, суставная поверхность латеральной лодыжки малоберцовой кости	Непрерывное соединение	—	Малоподвижный
Голеностопный сустав	Поверхности обеих лодыжек, нижняя поверхность большеберцовой кости, блок таранной кости	Блоковидный, сложный	Одноосный (фронтальная)	Тыльное и подошвенное сгибание стопы
Подтаранный сустав	Задняя пяточная суставная поверхность таранной кости, задняя таранная суставная поверхность пяточной кости	Цилиндрический, комбинированный	Одноосный (сагиттальная)	В межплюсневых суставах движения чаще всего сочетанные: вращение пяточной кости вместе с ладьевидной и передним концом стопы вокруг косой сагиттальной оси. При вращении стопы внутрь (пронация) латеральный край стопы приподнимается, при вращении кнаружи (супинация) приподнимается медиальный край стопы

Продолжение

Название сустава	Суставные поверхности	Вид сустава	Оси движения	Движения в суставах
Таранно-пяточно-ладьевидный сустав	Ладьевидная, передняя и средняя пяточные суставные поверхности таранной кости, передняя и средняя таранные суставные поверхности пяточной кости, задняя суставная поверхность ладьевидной кости	Шаровидный, сложный, комбинированный	Многоосный	То же
Пяточно-кубовидный сустав	Кубовидная суставная поверхность пяточной кости, задняя суставная поверхность кубовидной кости	Седловидиый	Двухосный (сагиттальная, фронтальная)	Небольшое вращение вокруг сагиттальной (переднезадией) оси
Клиноладьевидный сустав	Задние суставные поверхности трех клиновидных костей, передняя суставная поверхность ладьевидной кости	Плоский	Многоосный	Малоподвижный
Предплюсно-плюсневые суставы	Передние поверхности трех клиновидных и кубовидной костей, основания пяти плюсневых костей (образуют три анатомически изолированных сустава)	Плоские	Многоосные	Малоподвижные
Межплюсневые суставы	Обращенные друг к другу поверхности плюсневых костей	Плоские	Многоосные	Малоподвижные
Плюснефаланговые суставы	Головки плюсневых костей, основания первых фаланг	Эллипсовидные	Двухосные (фронтальная, сагиттальная)	Сгибание, разгибание, приведение, отведение пальцев стопы
Межфаланговые суставы стопы	Головки и основания соседних фаланг	Блоковидные	Одноосные (фронтальная)	Сгибание, разгибание фаланг

Таблица VI. **Мышцы спины и подзатылочные мышцы**

Мышцы	Начало	Прикрепление	Функция	Иннервация
Мышцы спины				
Поверхностные мышцы				
Трапециевидная мышца	Наружный затылочный выступ и верхняя выйная линия затылочной кости, выйная связка, остистые отростки VII шейного и всех грудных позвонков, надостистая связка	Акромиальный конец ключицы, акромион, ость лопатки	Приближает лопатку к позвоночнику, вращает лопатку вокруг сагиттальной оси; при двустороннем сокращении наклоняет голову назад, разгибает шейную часть позвоночного столба	Добавочный нерв, мышечные ветви шейного сплетения
Широчайшая мышца спины	Остистые отростки шести нижних грудных и всех поясничных позвонков, дорсальная поверхность крестца, наружная губа подвздошного гребня, IX—XII ребра	Гребень малого бугорка плечевой кости	Приводит плечо, тянет его кзади, поворачивает кнутри. При фиксированных руках подтягивает к ним туловище	Грудоспинной нерв
Большая ромбовидная мышца	Остистые отростки I—V грудных позвонков	Медиальный край лопатки ниже ее ости	Тянет лопатку к позвоночному столбу и вверх, прижимает лопатку к грудной клетке (вместе с передней зубчатой мышцей)	Дорсальный нерв лопатки
Малая ромбовидная мышца	Остистые отростки двух иижних шейных позвонков	Меднальный край лопатки выше ее ости	То же	То же
Мышца, поднимающая лопатку	Поперечные отростки четырех верхних шейных позвонков	Верхний угол лопатки	Поднимает верхний угол лопатки и тянет его в медиальном направлении	» »
Верхняя задняя зубчатая мышца	Остистые отростки VI—VII шейных и I—II грудных позвонков	II—V ребра, кнаружи от углов	Поднимает II—V ребра, участвует в акте вдоха	Межреберные нервы
Нижняя задняя зубчатая мышца	Остистые отростки XI—XII грудных и I—II поясничных позвонков	Нижние края IX—XII ребер	Опускает IX—XII ребра, участвует в акте выдоха	То же

Продолжение

Мышцы	Начало	Прикрепление	Функция	Иннервация
Глубокие мышцы				
Ременная мышца головы	Нижняя часть выйной связки, остистые отростки VII шейного и верхних 3—4 грудных позвонков	Верхняя выйная линия, сосцевидный отросток височной кости	Поворачивает и наклоняет голову в свою сторону	Задние ветви спинномозговых нервов
Ременная мышца шеи	Остистые отростки III—IV грудных позвонков	Поперечные отростки 2—3 верхних шейных позвонков	Поворачивает шейную часть позвоночника в свою сторону, при двустороннем сокращении разгибает шейную часть позвоночника	То же
Мышца, выпрямляющая позвоночник	Дорсальная поверхность крестца и наружная губа подвздошного гребня, остистые отростки поясничных и нижних грудных позвонков, пояснично-грудная фасция		Удерживает тело в вертикальном положении, разгибает позвоночник	» »
Подвздошно-реберная мышца		Углы ребер, поперечные отростки IV—VII шейных позвонков	То же	» »
Длиннейшая мышца		Поперечные отростки поясничных, грудных и шейных позвонков, углы II—XII ребер, сосцевидный отросток височной кости	» »	» »
Остистая мышца		Остистые отростки грудных и шейных позвонков	» »	» »

Поперечно-остистая мышца Полуостистая мышца Многораздельные мышцы Мышцы-вращатели	Поперечные отростки позвонков	Остистые отростки вышележащих позвонков	Мышца является разгибателем позвоночника в соответствующих отделах (при двустороннем сокращении), при одностороннем сокращении наклоняет соответствующий отдел позвоночного столба, поворачивает его в свою сторону	» »
Межостистые мышцы	Остистые отростки позвонков	Остистые отростки вышележащих позвонков	Разгибают позвоночник	» »
Межпоперечные мышцы	Поперечные отростки позвонков	Поперечные отростки вышележащих позвонков	Наклоняют позвоночник в свою сторону	» »
Подзатылочные мышцы				
Большая задняя прямая мышца головы	Остистый отросток II шейного позвонка (осевого)	Затылочная кость под нижней выйной линией	Поворачивает голову, наклоняет голову в свою сторону	Подзатылочный нерв
Малая задняя прямая мышца головы	Задний бугорок I шейного позвонка (атланта)	Затылочная кость под нижней выйной линией	Запрокидывает и наклоняет голову в свою сторону	То же
Верхняя косая мышца головы	Поперечный отросток I шейного позвонка (атланта)	Затылочная кость над нижней выйной линией	Наклоняет голову кзади (при двустороннем сокращении), при одностороннем сокращении наклоняет голову в свою сторону	» »
Нижняя косая мышца головы	Остистый отросток II шейного позвонка (осевого)	Поперечный отросток I шейного позвонка (атланта)	Поворачивает голову в свою сторону	» »

Таблица VII. **Мимические мышцы**[1]

Мышцы	Начало	Прикрепление	Функция
Надчерепная мышца			
Затылочно-лобная мышца:			
затылочное брюшко	Наивысшая выйная линия затылочной кости, основание сосцевидного отростка височной кости	Сухожильный шлем (сухожильное растяжение)	Тянет сухожильное растяжение (кожу волосистой части головы) кзади
лобное брюшко	Сухожильный шлем	Кожа бровей	Поднимает бровь кверху, образует поперечные складки на коже лба
Височно-теменная мышца	Сухожильный шлем	Основание ушной раковины	Рудиментарная
Мышца, сморщивающая бровь	Медиальная часть надбровной дуги	Кожа брови	Сближает брови, образует вертикальные складки над переносьем
Мышца гордецов	Носовая кость	Кожа между бровями	Образует поперечные складки над переносьем
Круговая мышца глаза:			
глазничная часть	Носовая часть лобной кости, лобный отросток верхней челюсти, медиальная связка века	Окружает глазную щель, располагаясь на костном крае глазницы, прикрепляется около своего начала	Зажмуривает глаз
вековая часть	Медиальная связка века	Латеральная связка века	Смыкает веки
слезная часть	Слезная кость	Стенка слезного мешка	Расширяет слезный мешок
Носовая мышца:	Верхняя челюсть, выше и латеральнее верхних резцов	Апоневроз спинки носа	Суживает отверстия ноздрей
поперечная часть			
крыльная часть	Верхняя челюсть, латеральнее верхних резцов	Кожа крыла носа	Опускает крыло носа
Мышца, опускающая перегородку носа	Верхняя челюсть, над медиальным резцом	Хрящевая часть перегородки носа	Опускает перегородку носа
Круговая мышца рта	Щечная мышца, кожа в области углов рта	Кожа и слизистая оболочка верхней и нижней губ	Закрывает ротовое отверстие (губная часть), стягивает и выдвигает вперед губы (краевая часть)
Мышца, поднимающая верхнюю губу	Нижнеглазничный край верхней челюсти	Кожа верхней губы	Поднимает верхнюю губу

Мышца, поднимающая угол рта	Клыковая ямка верхней челюсти	Угол рта	Поднимает угол рта
Большая и малая скуловые мышцы	Скуловая кость	Угол рта	Поднимают угол рта, углубляют носогубную складку
Мышца смеха	Фасция жевательной мышцы	Кожа угла рта	Растягивает рот, образует ямочку на щеке
Щечная мышца	Верхняя и нижняя челюсти, крыловидно-нижнечелюстной шов	Круговая мышца рта	Напрягает (укрепляет) щеку, тянет угол рта назад
Мышца, опускающая угол рта	Нижний край (основание) нижней челюсти	Кожа угла рта	Тянет угол рта книзу
Мышца, опускающая нижнюю губу	Нижний край (основание) нижней челюсти	Кожа и слизистая оболочка нижней губы	Тянет нижнюю губу вниз
Подбородочная мышца	Стенки альвеол нижних резцов	Кожа подбородка	Поднимает кожу подбородка
Подкожная мышца шеи	См. табл. IX		

[1] Мимические мышцы иннервируются ветвями лицевого нерва.

Таблица VIII. **Жевательные мышцы**[1]

Мышцы	Начало	Прикрепление	Функция
Жевательная мышца	Нижний край скуловой кости, скуловая дуга	Жевательная бугристость нижней челюсти	Поднимает угол нижней челюсти
Височная мышца	Височная поверхность лобной кости, теменная кость, чешуя височной кости, большое крыло клиновидной кости, височная фасция	Венечный отросток нижней челюсти	Поднимает нижнюю челюсть; задние пучки тянут челюсть назад
Медиальная крыловидная мышца	Крыловидная ямка крыловидного отростка клиновидной кости	Крыловидная бугристость нижней челюсти	Поднимает угол нижней челюсти
Латеральная крыловидная мышца	Подвисочный гребень большого крыла клиновидной кости, наружная поверхность латеральной пластинки крыловидного отростка	Шейка нижней челюсти, внутрисуставной диск и капсула височно-нижнечелюстного сустава	При одностороннем сокращении смещает нижнюю челюсть в противоположную сторону, при двустороннем сокращении мышцы нижняя челюсть выдвигается вперед

Жевательные мышцы иннервируются третьей ветвью тройничного нерва.

Таблица IX. **Мышцы шеи**

Мышцы	Начало	Прикрепление	Функция	Иннервация
I. Поверхностные мышцы шеи				
Подкожная мышца шеи (по своему развитию относится к мимическим мышцам)	Грудная фасция, кожа верхней части груди на уровне II ребра	Жевательная фасция, край нижней челюсти, угол рта	Тянет угол рта вниз, оттягивает кожу шеи кпереди, препятствуя сдавлению подкожных вен	Лицевой нерв
Грудино-ключично-сосцевидная мышца	Рукоятка грудины, медиальная треть ключицы	Сосцевидный отросток височной кости, верхняя выйная линия затылочной кости	При одностороннем сокращении наклоняет голову в свою сторону и поворачивает лицо в противоположную сторону, при двустороннем — запрокидывает голову назад	Добавочный нерв
Трапециевидная мышца	См. табл. VI			
Надподъязычные мышцы				
Двубрюшная мышца	Сосцевидная вырезка височной кости (заднее брюшко)	Двубрюшная ямка нижней челюсти (переднее брюшко). Сухожилие, соединяющее переднее и заднее брюшко, прикрепляется к телу и большому рогу подъязычной кости при помощи фасциальной петли	Тянет вверх подъязычную кость. При фиксированной подъязычной кости опускает нижнюю челюсть	Переднее брюшко — тройничный нерв, заднее брюшко — лицевой нерв
Шилоподъязычная мышца	Шиловидный отросток височной кости	Тело подъязычной кости	Тянет вверх подъязычную кость	Лицевой нерв
Челюстно-подъязычная мышца	Внутренняя поверхность тела нижней челюсти	Срастается с противоположной мышцей, образуя дно (диафрагму) рта	Тянет вверх подъязычную кость	Челюстно-подъязычный нерв (от тройничного нерва)
Подбородочно-подъязычная мышца	Подбородочная ость нижней челюсти	Тело подъязычной кости	Тянет вверх подъязычную кость, при укрепленной кости опускает нижнюю челюсть	Мышечные ветви (шейное сплетение)
Подподъязычные мышцы				
Грудинно-подъязычная мышца	Задняя поверхность рукоятки грудины, грудинный конец ключицы	Тело подъязычной кости	Тянет подъязычную кость вниз	Шейная петля (шейное сплетение)
Грудино-щитовидная мышца	Задняя поверхность рукоятки грудины, хрящ I ребра	Боковая поверхность щитовидного хряща (косая линия)	Опускает гортань	То же
Лопаточно-подъязычная мышца	Верхний край лопатки медиальнее ее вырезки (нижнее брюшко)	Тело подъязычной кости (верхнее брюшко)	Тянет вниз подъязычную кость, натягивает претрахеальную пластинку шейной фасции	» »
Щитоподъязычная мышца	Косая линия щитовидного хряща	Тело и большой рог подъязычной кости	При фиксированной подъязычной кости поднимает гортань	»
II. Глубокие мышцы шеи				
Латеральные мышцы				
Передняя лестничная мышца	Поперечные отростки III—VI шейных позвонков	Бугорок передней лестничной мышцы на I ребре	Все латеральные мышцы поднимают I и II ребра. При фиксированных ребрах, сокращаясь на обеих сторонах, сгибают шейный отдел позвоночника кпереди, а при одностороннем сокращении наклоняют его в свою сторону	Мышечные ветви шейного и плечевого сплетений
Средняя лестничная мышца	Поперечные отростки II—VII шейных позвонков	I ребро, сзади от борозды подключичной артерии		То же
Задняя лестничная мышца	Поперечные отростки IV—VI шейных позвонков	Верхний край II ребра		» »
Предпозвоночные мышцы				
Длинная мышца шеи	Передняя поверхность тел и поперечные от-	Тела и поперечные отростки верхних пяти	Наклоняет шейный отдел позвоночника впе-	Мышечные ветви шейного сплетения

Продолжение

Мышцы	Начало	Прикрепление	Функция	Иннервация
	ростки III—VII шейных, I—III грудных позвонков	шейных позвонков переднии бугорок атланта	ред и в свою сторону (при одностороннем сокращении)	
Длинная мышца головы	Поперечные отростки III—VI шейных позвонков	Нижняя поверхность базилярной части затылочной кости	Наклоняет голову вперед	Мышечные ветви шейного сплетения
Передняя прямая мышца головы	Передняя поверхность латеральной массы атланта	Нижняя поверхность базилярной части затылочной кости	Наклоняет голову вперед	То же
Латеральная прямая мышца головы	Поперечный отросток атланта	Нижняя поверхность яремного отростка затылочной кости	Наклоняет голову в свою сторону	» »

Таблица X. **Мышцы груди**

Мышцы	Начало	Прикрепление	Функция	Иннервация
I. Поверхностные мышцы груди				
Большая грудная мышца	Медиальная половина ключицы, рукоятка и тело грудины, хрящи II—VII ребер, передняя стенка влагалища прямой мышцы живота	Гребень большого бугорка плечевой кости	Приводит плечо к туловищу, опускает поднятое плечо. При фиксированных верхних конечностях приподнимает ребра, участвуя в акте вдоха	Медиальный и латеральный грудные нервы (плечевое сплетение)
Малая грудная мышца	III—V ребра	Клювовидный отросток лопатки	Тянет лопатку вперед и вниз, при укрепленном плечевом поясе поднимает ребра	Передние ветви грудных нервов
Подключичная мышца	Хрящ I ребра	Акромиальный конец ключицы	Тянет ключицу медиально и вниз	Подключичный нерв
Передняя зубчатая мышца	I—IX ребра	Медиальный край и нижний угол лопатки	Тянет лопатку латерально и вниз	Длинный грудной нерв
II. Глубокие мышцы груди				
Наружные межреберные мышцы	Нижний край вышележащих ребер	Верхний край нижележащих ребер	Поднимают ребра	Межреберные нервы
Внутренние межреберные мышцы	Верхний край нижележащих ребер	Нижний край вышележащих ребер	Опускают ребра	» »
Подреберные мышцы	X—XII ребра, возле их углов	Внутренняя поверхность вышележащих ребер	» »	» »
Поперечная мышца груди	Мечевидный отросток и край нижней части тела грудины	II—VI ребра в местах соединения костной части с реберным хрящом	Опускает ребра	» »
Мышцы, поднимающие ребра	Поперечные отростки VII шейного, I—XI грудных позвонков	Угол ближайшего ребра	Поднимают ребра	» »
(Последние три мышцы расположены на внутренней поверхности грудной клетки)				

Таблица XI. **Мышцы живота**

Мышцы	Начало	Прикрепление	Функция	Иннервация
I. Мышцы боковых стенок живота				
Наружная косая мышца живота	Наружная поверхность V—XII ребер	Наружная губа подвздошного гребня, лобковый симфиз, белая линия живота. Нижний край апоневроза между верхней передней подвздошной остью и лоб-	Поворачивает туловище в противоположную сторону; при двустороннем сокращении опускает ребра и сгибает позвоночник	Нижние межреберные нервы, подвздошно-подчревный и подвздошно-паховый нервы

Продолжение

Мышцы	Начало	Прикрепление	Функция	Иннервация
		ковым бугорком образует паховую связку		
Внутренняя косая мышца живота	Промежуточная линия подвздошного гребня, паховая связка, поясничнo-грудная фасция	Хрящи нижних ребер, белая линия живота	Поворачивает туловище в свою сторону: при двустороннем сокращении опускает ребра и сгибает позвоночник	То же
Поперечная мышца живота	Внутренняя поверхность VI—XII ребер, внутренняя губа подвздошного гребня, поясничнo-грудная фасция, латеральная треть паховой связки	Белая линия живота	При двустороннем сокращении уменьшает размеры брюшной полости	» »
II. Мышцы передней стенки живота				
Прямая мышца живота	Лобковый гребень, лобковый симфиз	Хрящи V—VII ребер, мечевидный отросток грудины	Тянет ребра и грудину вниз (опускает грудную клетку), сгибает позвоночник. При фиксированной грудной клетке поднимает таз	Нижние межреберные нервы, подвздошно-подчревный нерв
Пирамидальная мышца	Лобковый гребень	Вплетается в белую линию живота	Натягивает белую линию живота	То же
III. Мышцы задней стенки живота				
Квадратная мышца поясницы	Подвздошный гребень, поперечные отростки нижних поясничных позвонков	XII ребро, поперечные отростки I—IV поясничных позвонков	При одностороннем сокращении наклоняет позвоночник в свою сторону; при двустороннем сокращении удерживает позвоночник в вертикальном положении	Мышечные ветви поясничного сплетения

Таблица XII. **Мышцы верхней конечности**

Мышцы	Начало	Прикрепление	Функция	Иннервация
I. Мышцы плечевого пояса				
Дельтовидная мышца	Акромиальный конец ключицы, акромион, ость лопатки	Дельтовидная бугристость плечевой кости	При сокращении всей мышцы рука поднимается (отводится) до горизонтального уровня, передней части ее — сгибается плечо, задней — разгибается плечо	Подмышечный нерв
Надостная мышца	Надостная ямка лопатки, надостная фасция	Большой бугорок плечевой кости, капсула плечевого сустава	Отводит плечо, оттягивает капсулу плечевого сустава	Надлопаточный нерв
Подостная мышца	Подостная ямка, подостная фасция	Большой бугорок плечевой кости	Вращает плечо кнаружи	» »
Малая круглая мышца	Латеральный край лопатки, подостиая фасция	Большой бугорок плечевой кости	То же	Подмышечный нерв
Большая круглая мышца	Нижний угол лопатки, подостная фасция	Гребень малого бугорка плечевой кости	Разгибает плечо, поворачивает его кнутри	Подлопаточный нерв
Подлопаточная мышца	Реберная поверхность лопатки	Малый бугорок плечевой кости	Вращает плечо внутрь и и приводит его к туловищу	То же
II. Мышцы свободной части верхней конечности				
Мышцы плеча				
Передняя группа				
Клювовидно-плечевая мышца	Клювовидный отросток лопатки	Плечевая кость ниже гребня малого бугорка	Сгибает плечо в плечевом суставе и приводит его	Мышечно-кожный нерв

Продолжение

Мышцы	Начало	Прикрепление	Функция	Иннервация
Двуглавая мышца плеча	Надсуставной бугорок лопатки (длинная головка), клювовидный отросток лопатки (короткая головка)	Бугристость лучевой кости	Сгибает и супинирует предплечье в локтевом суставе, сгибает плечо в плечевом суставе	То же
Плечевая мышца	Плечевая кость дистальнее дельтовидной бугристости	Бугристость локтевой кости	Сгибает предплечье в локтевом суставе	» »
Задняя группа				
Трехглавая мышца плеча	Подсуставной бугорок лопатки (длинная головка), задняя поверхность тела плечевой кости (медиальная и латеральная головки)	Локтевой отросток локтевой кости	Разгибает предплечье в локтевом суставе. Длинная головка разгибает и приводит плечо в плечевом суставе	Лучевой нерв
Локтевая мышца	Латеральный надмыщелок плечевой кости	Локтевой отросток, задняя поверхность локтевой кости	Разгибает предплечье в локтевом суставе	» »
Мышцы предплечья				
Передняя группа				
Поверхностный слой				
Плечелучевая мышца	Латеральный надмыщелковый гребень плечевой кости, латеральная межмышечная перегородка плеча	Лучевая кость над шиловидным отростком	Сгибает предплечье, устанавливает его в положении, среднем между пронацией и супинацией	» »
Круглый пронатор	Медиальный надмыщелок плечевой кости, венечный отросток локтевой кости	Латеральная поверхность лучевой кости	Пронирует и сгибает предплечье	Срединный нерв

Лучевой сгибатель запястья	Медиальный надмыщелок плечевой кости, меднальная межмышечная перегородка плечевой кости, фасция предплечья	Ладонная поверхность основания II—III пястных костей	Сгибает запястье и отводит кисть, сгибает предплечье	» »
Длинная ладонная мышца	Медиальный надмыщелок плечевой кости, меднальная межмышечная перегородка плеча	Ладонный апоневроз	Натягивает ладонный апоневроз, сгибает кисть и предплечье	» »
Локтевой сгибатель запястья	Медиальный надмыщелок плечевой кости, медиальная межмышечная перегородка плеча, локтевой отросток локтевой кости, фасция предплечья	Гороховидная и крючковидная кости, основание V пястной кости	Сгибает запястье и приводит кисть, сгибает предплечье	Локтевой нерв
Второй слой				
Поверхностный сгибатель пальцев	Медиальный надмыщелок плечевой кости, венечный отросток локтевой кости, передний край лучевой кости, фасция предплечья	Четыре сухожилия прикрепляются к ладонной поверхности средних фаланг II—V пальцев. На уровне тела проксимальной фаланги каждое из сухожилий делится на две ножки, между которыми проходит сухожилие глубокого сгибателя пальцев	Сгибает средние фаланги II—V пальцев, кисть и предплечье	Срединный нерв
Третий слой				
Глубокий сгибатель пальцев	Передняя поверхность локтевой кости, межкостная перепонка предплечья	Четыре сухожилия прикрепляются к дистальным фалангам II—V пальцев	Сгибает дистальные фаланги II—V пальцев, сгибает кисть	Срединный и локтевой нервы
Длинный сгибатель большого пальца	То же	Ладонная поверхность дистальной фаланги I пальца	Сгибает большой палец и кисть	Срединный нерв

Продолжение

Мышцы	Начало	Прикрепление	Функция	Иннервация
Четвертый слой				
Квадратный пронатор	Передний край и медиальная передняя поверхность локтевой кости	Передняя поверхность лучевой кости (нижняя четверть)	Пронирует предплечье и кисть	Срединный нерв
Задняя группа				
Поверхностный слой				
Длинный лучевой разгибатель запястья	Латеральный надмыщелок плечевой кости, латеральная межмышечная перегородка плеча	Тыльная поверхность основания II пястной кости	Разгибает кисть, отводит ее, сгибает предплечье	Лучевой нерв
Короткий лучевой разгибатель запястья	Латеральный надмыщелок плечевой кости, фасция предплечья	Тыльная поверхность основания III пястной кости	Разгибает и отводит кисть	» »
Разгибатель пальцев	Латеральный надмыщелок плечевой кости, фасция предплечья	Четыре сухожилия прикрепляются к тыльной поверхности средних и ногтевых фаланг II—V пальцев (вплетаются в тыльный апоневроз пальцев)	Разгибает II—V пальцы, разгибает кисть	» »
Разгибатель мизинца	То же	Тыльная поверхность средней и дистальной фаланг мизинца (вплетается в тыльный апоневроз)	Разгибает мизинец	» »
Локтевой разгибатель запястья		Тыльная поверхность основания V пястной кости	Разгибает и приводит кисть	» »
Глубокий слой				
Супинатор	Латеральный надмыщелок плечевой кости, локтевая кость	Проксимальная треть латеральной поверхности лучевой кости	Супинирует предплечье	» »

Длинная мышца, отводящая большой палец кисти	Задняя поверхность локтевой и лучевой костей, межкостная перепонка предплечья	Тыльная поверхность основания I пястной кости	Отводит большой палец и кисть	Лучевой нерв
Короткий разгибатель большого пальца кисти	Задняя поверхность лучевой кости, межкостная перепонка предплечья	Тыльная поверхность основания проксимальной фаланги большого пальца	Разгибает проксимальную фалангу большого пальца	» »
Длинный разгибатель большого пальца кисти	Задняя поверхность локтевой кости, межкостная перепонка предплечья	Тыльная поверхность основания дистальной фаланги большого пальца	Разгибает большой палец	» »
Разгибатель указательного пальца	То же	Тыльная поверхность (апоневроз) проксимальной фаланги указательного пальца	Разгибает указательный палец	» »

Мышцы кисти

Мышцы возвышения большого пальца				
Короткая мышца, отводящая большой палец кисти	Ладьевидная кость, кость-трапеция, удерживатель сгибателей	Латеральный край основания проксимальной фаланги большого пальца	Отводит большой палец	Срединный нерв
Короткий сгибатель большого пальца кисти	Кость-трапеция, трапециевидная кость, удерживатель сгибателей, II пястная кость	Передняя поверхность основания проксимальной фаланги большого пальца	Сгибает большой палец	Срединный и локтевой нервы
Мышца, противопоставляющая большой палец кисти	Кость-трапеция, удерживатель сгибателей	Латеральный край и передняя поверхность I пястной кости	Противопоставляет большой палец мизинцу	Срединный нерв
Мышца, приводящая большой палец кисти	Головчатая кость, основания и передние поверхности II и III пястных костей	Основание проксимальной фаланги большого пальца	Приводит большой палец	Локтевой нерв

Продолжение

Мышцы	Начало	Прикрепление	Функция	Иннервация
Мышцы возвышения мизинца				
Короткая ладонная мышца	Удерживатель сгибателей	Кожа медиального края кисти	Сморщивает кожу в области возвышения мизинца	» »
Мышца, отводящая мизинец	Удержнватель сгибателей, гороховидная кость	Медиальный край основания проксимальной фаланги мизинца	Отводит мизинец	» »
Короткий сгибатель мизинца	Крючок крючковидной кости, удерживатель сгибателей	Ладонная поверхность проксимальной фаланги мизинца	Сгибает мизинец	» »
Мышца, противопоставляющая мизинец	Удерживатель сгибателей, крючок крючковидной кости	Медиальный край и передняя поверхность V пястной кости	Противопоставляет мизинец большому пальцу	» »
Средняя группа мышц				
Червеобразные мышцы	Сухожилия глубокого сгибателя пальцев	Тыльная поверхность (апоневроз) проксимальных фаланг II—V пальцев	Сгибают проксимальную, выпрямляют среднюю и дистальную фаланги II—V пальцев	Срединный нерв (1-я и 2-я червеобразные мышцы), локтевой нерв (3-я и 4-я червеобразные мышцы)
Ладонные межкостные мышцы	Медиальный край II, латеральный край IV и V пястных костей	Тыльная поверхность (апоневроз) проксимальных фаланг II, IV и V пальцев	Приводят II, IV, V пальцы к III	Локтевой нерв
Тыльные межкостные мышцы	Обращенные друг к другу стороны I—V пястных костей	Тыльная поверхность (апоневроз) проксимальных фаланг II, III и IV пальцев	Отводят II, IV, V пальцы от III	» »

Таблица XIII. **Мышцы нижней конечности**

Мышцы	Начало	Прикрепление	Функция	Иннервация
I. Мышцы таза				
Внутренние мышцы				
Подвздошно-поясничная мышца				
Подвздошная мышца	Подвздошная ямка одноименной кости	Общим сухожилием к малому вертелу бедренной кости	Сгибает бедро в тазобедренном суставе. При фиксированной нижней конечности наклоняет таз вместе с туловищем.	Мышечные ветви поясничного сплетения
Большая поясничная мышца	Боковые поверхности тел и межпозвоночных дисков XII грудного, I—V поясничных позвонков, их поперечные отростки	То же		То же
Внутренняя запирательная мышца	Края запирательного отверстия, запирательная перепонка	Меднальная поверхность большого вертела	Поворачивает бедро кнаружи	Мышечные ветви крестцового сплетения
Грушевидная мышца	Тазовая поверхность крестца латеральнее крестцовых отверстий	Верхушка большого вертела	То же	То же
Наружные мышцы				
Большая ягодичная мышца	Ягодичная поверхность подвздошной кости, дорсальные поверхности крестца и копчика	Ягодичная бугристость бедренной кости, подвздошно-большеберцовый тракт	Разгибает бедро в тазобедренном суставе. При укрепленных нижних конечностях разгибает туловище, поддерживает равновесие таза и туловища	Нижний ягодичный нерв
Средняя ягодичная мышца	Ягодичная поверхность подвздошной кости	Верхушка н наружная поверхность большого вертела	Отводит бедро, передние пучки, поворачивают бедро кнутри, задние — кнаружи	Верхний ягодичный нерв

Продолжение

Мышцы	Начало	Прикрепление	Функция	Иннервация
Малая ягодичная мышца	Ягодичная поверхность подвздошной кости	Переднелатеральная поверхность большого вертела	То же	То же
Квадратная мышца бедра	Латеральный край седалищного бугра	Межвертельный гребень	Поворачивает бедро кнаружи	Мышечные ветви крестцового сплетения
Наружная запирательная мышца	Наружная поверхность лобковой и седалищной костей возле запирательного отверстия, запирательная перепонка	Вертельная ямка бедренной кости	То же	Запирательный нерв
Напрягатель широкой фасции бедра	Верхняя передняя подвздошная ость подвздошной кости	Переходит в широкую фасцию бедра (подвздошно-большеберцовый тракт)	Натягивает широкую фасцию бедра	Верхний ягодичный нерв
Верхняя и нижняя близнецовые мышцы	Седалищная ость, седалищный бугор	Вертельная ямка бедренной кости	Поворачивает бедро кнаружи	Мышечные ветви крестцового сплетения
II. Мышцы свободной части нижней конечности				
Мышцы бедра				
Передняя группа				
Портняжная мышца	Верхняя передняя подвздошная ость подвздошной кости	Бугристость большеберцовой кости, фасция голени	Сгибает бедро и голень, поворачивает бедро кнаружи	Бедренный нерв
Четырехглавая мышца бедра				
Латеральная широкая мышца бедра	Межвертельная линия, большой вертел латеральная губа шероховатой линии бедренной кости, латеральная межмышечная перегородка бедра	К основанию и боковым краям надколенника, бугристости большеберцовой кости	Разгибает голень в коленном суставе	» »
Медиальная широкая мышца бедра	Медиальная губа шероховатой линии бедренной кости, медиальная межмышечная перегородка бедра	То же	То же	» »
Промежуточная широкая мышца бедра	Передняя и латеральная поверхности тела бедренной кости, латеральная межмышечная перегородка бедра	» »	» »	» »
Прямая мышца	Нижняя передняя подвздошная ость подвздошной кости	» »	Сгибает бедро в тазобедренном суставе, разгибает голень в коленном суставе	» »
Задняя группа				
Двуглавая мышца бедра:				
длинная головка короткая головка	Седалищный бугор Латеральная губа шероховатой линии, латеральный надмыщелок бедренной кости, латеральная межмышечная перегородка бедра	Общим сухожилием к головке малоберцовой кости, латеральному мыщелку большеберцовой кости, фасции голени	Сгибает голень, при согнутой голени поворачивает ее кнаружи. Длинная головка также разгибает бедро в тазобедренном суставе	Большеберцовый нерв — длинная головка; общий малоберцовый нерв — короткая головка
Полусухожильная мышца	Седалищный бугор	Медиальная поверхность бугристости большеберцовой кости, фасция голени	Разгибает бедро, сгибает голень. При согнутой голени поворачивает ее кнутри	Большеберцовый нерв
Полуперепончатая мышца	Седалищный бугор	Медиальный мыщелок большеберцовой кости	Разгибает бедро, сгибает голень, при согнутой голени поворачивает ее кнутри	» »
Медиальная группа				
Тонкая мышца	Нижняя ветвь лобковой кости	Медиальная поверхность большеберцовой кости	Приводит бедро, сгибает голень, при согнутой голени поворачивает ее кнутри	Запирательный нерв

Продолжение

Мышцы	Начало	Прикрепление	Функция	Иннервация
Гребенчатая мышца	Верхняя ветвь и гребень лобковой кости	Медиальная губа шероховатой линии и гребенчатая линия бедренной кости	Приводит и сгибает бедро	То же
Длинная приводящая мышца	Верхняя ветвь лобковой кости	Медиальная губа шероховатой линии бедренной кости	Приводит бедро сгибает, поворачивает его кнаружи	» »
Короткая приводящая мышца	Тело и нижняя ветвь лобковой кости	Медиальная губа шероховатой линии бедренной кости	Приводит и сгибает бедро	» »
Большая приводящая мышца	Ветвь седалищной кости, седалищный бугор	Медиальная губа шероховатой линии бедренной кости	Приводит бедро и поворачивает его кнаружи	Запирательный нерв, седалищный нерв (задние пучки мышцы)
Мышцы голени				
Задняя группа				
Трехглавая мышца голени		Общим сухожилием (ахилловым) — к бугру пяточной кости		
Икроножная мышца:				
латеральная головка	Бедренная кость над латеральным мыщелком		Сгибает голень и стопу	Большеберцовый нерв
медиальная головка	Бедренная кость над медиальным мыщелком			
Камбаловидная мышца	Задняя поверхность большеберцовой кости, сухожильная дуга, натянутая между большеберцовой и малоберцовой костями	То же	Сгибает стопу	»
Подошвенная мышца	Латеральный надмыщелок бедренной кости, капсула коленного сустава	Вплетается в пяточное сухожилие	Сгибает стопу, натягивает капсулу коленного сустава	» »
Подколенная мышца	То же	Задняя поверхность большеберцовой кости	Сгибает голень	» »
Длинный сгибатель пальцев	Задняя поверхность большеберцовой кости, фасция голени	Подошвенная поверхность дистальных фаланг II—V пальцев	Сгибает II—V пальцы, стопу	Большеберцовый нерв
Задняя большеберцовая мышца	Задняя поверхность большеберцовой кости, медиальная поверхность малоберцовой кости, межкостная перепонка голени	Бугристость ладьевидной кости, подошвенная поверхность клиновидных костей, IV плюсневой кости	Сгибает, приводит и супинирует стопу	То же
Длинный сгибатель большого пальца стопы	Задняя поверхность малоберцовой кости, межкостная перепонка, задняя межмышечная перегородка голени	Подошвенная поверхность дистальной фаланги большого пальца стопы	Сгибает большой палец стопы, сгибает и приводит стопу	» »
Передняя группа				
Передняя большеберцовая мышца	Латеральный мыщелок, латеральная поверхность большеберцовой кости, межкостная перепонка голени	Медиальная клиновидная кость, основание I плюсневой кости	Разгибает и супинирует стопу, при фиксированной стопе наклоняет голень вперед	Глубокий малоберцовый нерв
Длинный разгибатель пальцев	Латеральный мыщелок большеберцовой кости, медиальная поверхность малоберцовой кости, межкостная перепонка голени	Сухожильное растяжение тыла II—V пальцев	Разгибает II—V пальцы и стопу	То же
Длинный разгибатель большого пальца стопы	Медиальная поверхность малоберцовой кости, межкостная перепонка голени	Сухожильное растяжение тыла большого пальца стопы	Разгибает большой палец стопы и стопу	» »
Латеральная группа				
Длинная малоберцовая мышца	Головка и латеральная поверхность малоберцовой кости, латераль-	Подошвенная поверхность медиальной клиновидной кости, I—II	Сгибает стопу, поднимает ее латеральный край, укрепляет поперечный	Поверхностный малоберцовый нерв

Продолжение

Мышцы	Начало	Прикрепление	Функция	Иннервация
	ный мыщелок большеберцовой кости	плюсневых костей	свод стопы	
Короткая малоберцовая мышца	Латеральная поверхность малоберцовой кости	Бугристость V плюсневой кости	Сгибает стопу, поднимает ее латеральный край	То же
Мышцы стопы				
Тыльные мышцы				
Короткий разгибатель пальцев	Тыльная поверхность пяточной кости	Тыльное сухожильное растяжение II—IV пальцев	Разгибает II—IV пальцы	Глубокий малоберцовый нерв
Короткий сгибатель большого пальца стопы	Тыльная поверхность пяточной кости	Тыльное сухожильное растяжение большого пальца стопы	Разгибает большой палец стопы	То же
Подошвенные мышцы				
Медиальная группа				
Мышца, отводящая большой палец стопы	Медиальная сторона бугра пяточной кости	Проксимальная фаланга большого пальца стопы	Отводит большой палец стопы	Медиальный подошвенный нерв
Короткий сгибатель большого пальца стопы	Подошвенная поверхность клиновидных костей и кубовидной кости	Проксимальная фаланга большого пальца стопы, сесамовидная кость	Сгибает большой палец стопы	То же
Мышца, приводящая большой палец стопы	Кубовидная кость, латеральная клиновидная кость, основания II—IV плюсневых костей (косая головка), капсула III—V плюснефаланговых суставов (поперечная головка)	Основание проксимальной фаланги большого пальца стопы, латеральная сесамовидная кость	Приводит и сгибает большой палец стопы, укрепляет поперечный свод стопы (поперечная головка)	Латеральный подошвенный нерв
Латеральная группа				
Мышца, отводящая мизинец стопы	Пяточная кость, V плюсневая кость	Проксимальная фаланга мизинца стопы	Отводит и сгибает проксимальную фалангу мизинца стопы	То же
Короткий сгибатель мизинца стопы	V плюсневая кость	Основание проксимальной фаланги мизинца стопы	Сгибает мизинец стопы	» »
Средняя группа				
Короткий сгибатель пальцев	Подошвенная поверхность бугра пяточной кости, подошвенный апоневроз	Средние фаланги II—V пальцев	Сгибает II—V пальцы, укрепляет продольные своды стопы	Медиальный подошвенный нерв
Квадратная мышца подошвы	Подошвенная поверхность пяточной кости	Латеральный край сухожилий длинного сгибателя пальцев	Сгибает пальцы стопы	Латеральный подошвенный нерв
Червеобразные мышцы (4)	Сухожилия длинного сгибателя пальцев	Медиальный край проксимальных фаланг и тыльный апоневроз II—V пальцев	Сгибают проксимальные и разгибают средние фаланги пальцев стопы	Медиальный и латеральный подошвенные нервы
Межкостные подошвенные (3) и тыльные (4) мышцы	Медиальная поверхность III—V плюсневых костей (подошвенные); обращенные друг к другу поверхности плюсневых костей (тыльные)	Основания проксимальных фаланг соответствующих пальцев	Приводят III—V пальцы ко II, сгибают проксимальные фаланги (подошвенные); отводят II—IV пальцы и приводят II палец (1-я мышца), сгибают проксимальные фаланги (тыльные)	Латеральный подошвенный нерв

Таблица XIV. **Скелетные мышцы языка**

Мышца	Начало	Прикрепление	Функция	Иннервация
Подбородочно-язычная мышца	Подбородочная ость нижней челюсти	Верхушка и основание языка	Тянет язык вперед и книзу	Верхний гортанный нерв
Подъязычно-язычная мышца	Тело и большой рог подъязычной кости	Боковая часть языка	Тянет язык книзу и кзади	Нижний гортанный нерв
Шилоязычная мышца	Шиловидный отросток височной кости	Боковая и нижняя части языка	Тянет язык кзади и кверху	» » »

Таблица XV. **Мышцы глотки**

Мышцы	Начало	Прикрепление	Функция	Иннервация
Сжиматели глотки			Уменьшают просвет глотки	Ветви глоточного сплетения
Верхний констриктор глотки	Медиальная пластинка крыловидного отростка клиновидной кости, крыловидно-нижнечелюстной шов, нижняя челюсть, корень языка	На задней поверхности глотки срастается с аналогичной мышцей другой стороны		
Средний констриктор глотки	Большой и малый рога подъязычной кости	То же		
Нижний констриктор глотки	Латеральные поверхности щитовидного и перстневидного хрящей	» »		
Подниматели глотки				
Шилоглоточная мышца	Шиловидный отросток височной кости	Боковая стенка глотки	Поднимает глотку кверху	Ветвь языкоглоточного нерва
Трубно-глоточная мышца	Нижняя поверхность хряща слуховой трубы возле глоточного отверстия ее	» » »	Поднимает глотку кверху и латерально	Ветви глоточного сплетения

Таблица XVI. **Мышцы гортани**

Мышцы	Начало	Прикрепление	Функция	Иннервация
Мышцы, напрягающие (натягивающие) голосовые связки				
Перстнещитовидная мышца	Передняя поверхность дуги перстневидного хряща	Нижний край пластинки, нижний рог щитовидного хряща	Наклоняет щитовидный хрящ кпереди	Верхний гортанный нерв
Голосовая мышца	Угол щитовидного хряща	Голосовой отросток черпаловидного хряща, голосовая связка	Тянет голосовую связку кпереди и кзади (напрягает ее)	Нижний гортанный нерв
Мышцы, расширяющие голосовую щель				
Задняя перстнечерпаловидная мышца	Задняя поверхность пластинки перстневидного хряща	Мышечный отросток черпаловидного хряща	Тянет мышечный отросток черпаловидного хряща назад, при этом голосовой отросток поворачивается латерально	» » »
Мышцы, суживающие голосовую щель				
Латеральная перстнечерпаловидная мышца	Верхний край дуги перстневидного хряща	То же	Тянет мышечный отросток черпаловидного хряща вперед, при этом голосовой отросток поворачивается медиально	» » »
Поперечная черпаловидная мышца (непарная)	Латеральный край черпаловидного хряща	Латеральный край черпаловидного хряща другой стороны	Приближает правый и левый черпаловидные хрящи друг к другу	» » »
Косая черпаловидная мышца	Мышечный отросток черпаловидного хряща	Верхушка противоположного черпаловидного хряща	То же	» » »
Черпалонадгортанная мышца	Продолжение предыдущей мышцы	Край надгортанника	Тянет надгортанник кзади, закрывая вход в гортань	Нижний гортанный нерв

ПРЕДМЕТНЫЙ УКАЗАТЕЛЬ

Апоневроз ладонный 319, 320
— подошвенный 358
Аппендикс см. *Отросток червеобразный*
Атлант 51

Белая линия 267
Бифуркация трахеи 483
Борозды легочные 179
Бронхи 489, 503
— главные 486
Брыжейка 451
Брюшина 448, 449, 463

Влагалища сухожилий пальцев кисти 318
Влагалище сухожилия синовиальное 229
— фиброзное 321
Возвышение большого пальца 310
— мизинца 310
Ворота легкого 488, 489
— печени 439

Гипотенар см. *Возвышение мизинца*
Глазница 101, 103
Глотка 301
- мышцы 404, 405
— части 402
Голень 138
Гортань 472, 482, 502, 503
Грудина 58
Грудная клетка 178, 180

Дерево альвеолярное 492
— бронхиальное 492
Диафрагма 258
Доли легкого 488
— печени 439
Долька печени 441
Дуги висцеральные 461
— жаберные 461

Железа(ы) поджелудочная 445, 459, 464
- — строение 446
— внешней секреции 375
— многоклеточные 377
- одноклеточные 375
- строение 375
— рта 394, 395, 396, 397
— форма 375
- экзокринные 375
- эндокринные 375
Желудок 409
— строение 410
- форма 415
Живот 261

Зубы 382, 383, 462
— строение 384

Канал височной кости 79, 80, 81
— голеноподколенный 363
— запирательный 360
— лучевого нерва 323
паховый 268
— приводящий 362
Кифоз 173
Кишка двенадцатиперстная 418, 464
— — строение 419, 420
— ободочная восходящая 429, 435
— — нисходящая 431, 435
— — поперечная 429, 435
— — сигмовидная 431
— подвздошная 421
— прямая 432, 433, 435
— — строение 434
— слепая 428, 464
— толстая 426, 435
— тонкая 419
— тощая 419
Клетка 21, 23, 30
— грудная см. Грудная клетка
Ключица 125, 126, 145, 148, 149, 152
Кольцо паховое глубокое 269
— — поверхностное 269
Копчик 56
Корень легкого 488
Кость(и) 40, 42
– бедренная 136, 137, 148, 152
– большеберцовая 138, 139, 142, 151
– височная 75, 76, 121, 122
— головчатая 131
— запястья 130
— затылочная 69
— гороховидная 131
грудная 59
— клиновидная 121, 122, 143
крючковидная 132
кубовидная 143
ладьевидная 130, 142
лобковая 135
лобная 63, 65, 119, 121
локтевая 129, 150, 152
лучевая 130, 148, 150, 152
— малоберцовая 140, 148, 151
— небная 85
— носовая 87, 122
- пальцев 134, 140, 143
— плечевая 126, 127, 148, 150, 152
— подвздошная 134
— подъязычная 91, 121, 123
— полулунная 131
— пястные 132
— пяточная 142
— решетчатая 73, 120, 121, 122
— седалищная 136
— скуловая 88, 89, 121, 122
— слезная 88, 121, 123
— тазовая 141, 144
— таранная 141, 144
— теменная 72, 73
— трапеция 131
— трапециевидная 131
Крестец 55, 56

Легкие 487, 492, 493, 503
— границы 492
— поверхности 487
Лопатка 124, 125, 148, 149, 151, 152
Лордоз 173, 174

Мозг костный желтый 43
— — красный 43
Мышца(ы) бедра двуглавая 334, 529
— — квадратная 330, 528
— — четырехглавая 333, 528
— близнецовая верхняя 327, 528
— — нижняя 327, 528
— большеберцовая задняя 347
— височная 292, 294, 515
— височно-теменная 286
— вращатели шеи, груди и поясницы 249
выпрямляющая позвоночник 244, 248, 512
— глаза круговая 287, 514
— глотки 404, 405
— голени трехглавая 340, 530
— головы длинная 278, 518
— — прямая задняя большая 251, 513
— — — — малая 251, 513
— — — латеральная 278
— — — передняя 278, 518
— — ременная 244, 512
— гордецов 287
— гортани 479, 480, 481
— гребенчатая 336, 530
— груди поперечная 257, 519
— грудино-ключично-сосцевидная 273
— грудино-подъязычная 275
— грудино-щитовидная 276
— грудная большая 253, 519
— — малая 254
— грушевидная 328, 527
— двубрюшная 273
— дельтовидная 296, 521
— жевательные 285, 291, 515
— живота внутренние 256
— — косая внутренняя 264, 520
— — — наружная 262, 519
— — поперечная 265, 520
— — прямая 265, 520
— запирательная внутренняя 327, 527
— наружная 331, 528
- затылочно-лобная 286
— зубчатая 255, 511
— икроножная 342
— камбаловидная 342
— клювовидно-плечевая 298, 521
— круглая большая 297
— — малая 297
— крыловидная медиальная 294
— ладонная длинная 304
— — короткая 313, 526
— лестничная задняя 297
— — передняя 276
- — средняя 277
локтевая 300
— лопаточно-подъязычная 275
малоберцовая короткая 345, 532
— межкостные кисти 315, 526
— — стопы 351
— межостистые шеи, груди и поясницы 250
— межпоперечные поясницы, груди, шеи 250
— межреберные наружные 255
— мимические 283, 285
— многораздельные 249
— надостная 296, 521
— надчерепная 286
— носовая 288
— опускающая нижнюю губу 288
— перегородку носа 288, 514
— угол рта 289
остистые 247, 248, 512
— отводящая большой палец кисти длинная 309, 522
— — — — — короткая 310, 525
— — — — стопы 347, 532
— — мизинец (кисти) 313, 526
— — — (стопы) 339
— пирамидальная 266
— плеча двуглавая 299
— — трехглавая 300
плечевая 299
— плечелучевая 303
— подбородочная 289
— подбородочно-подъязычная 275
- подвздошно-реберные 246, 512
- подвздошно-поясничная 325, 327, 527
- подзатылочные 250
— подлопаточные 298, 520
— поднимающая лопатку 241
— — ребра 257
— подостная 296, 521
— подошвы квадратная 250
— подреберные 257
— подколенная 343, 531
— полуостистые 248
— полуперепончатые 327, 529
- полусухожильная 335, 529
портняжная 332, 528
— поясничная малая 327
- поясницы 266, 520
— приводящая большой палец кисти 313, 525
— — — — стопы 348, 532
— противопоставляющая большой палец кисти 311
— — мизинец (кисти), 313, 526
— — — (стопы) 349
— рта круговая 288, 514
— самые внутренние 257
— сморщивающая бровь 288
— спины широчайшая 239
— супинатор 320
— тонкая 336, 529
— челюстно-подъязычная 274
— червеобразные (кисти) 314, 526
— — (стопы) 350
— шеи 244, 272, 277, 517
— шилоподъязычная 274
— щитоподъязычная 276
— ягодичные 329, 330, 527
— языка 391, 392, 393

Надгортанник 504
Надколенник 148, 151
Напрягатель широкой фасции 330

Небо мягкое 398
— твердое 397
Нос наружный 467

Органы паренхиматозные 375
— трубчатые 375
Отверстие большое затылочное 70
— седалищное 199
Отросток червеобразный 428

Пазуха верхнечелюстная (гайморова) 82
Печень 436, 438, 459, 464
Пищевод 406, 458
Позвонки 51, 53, 54
Полость брюшинная 455
— брюшная 448, 452
— гортани 472, 474
— живота 448
— носа 468, 470, 471, 503
— плевральная 495, 496, 497
— подмышечная 321
— рта 380, 381, 460
Пронатор квадратный 306
— круглый 303
Проток желчный 443
— поджелудочной железы 446
Пузырь желчный 443, 444, 464

Разгибатель(и) большого пальца кисти длинный 310, 525
— — — короткий 309, 525
— запястья лучевой 308
— — локтевой 309
— пальцев кисти 307, 308
— — стопы 339, 340, 532
— указательного пальца 310, 525
Ребра 56, 58

Сальник большой 454, 465
— малый 353
Своды стопы 217, 218
Сгибатель(и) большого пальца кисти длинный 306
— — — — короткий 311, 532
— запястья локтевой 304
— — лучевой 304
— пальцев кисти 305
— — стопы 343, 347
Сердце 498, 499
Симфиз 165, 166
— лобковый 196
Скелет 38, 47, 49, 145
Сколиоз 173
Сошник 87, 88, 123
Средостение 500, 501
Сумка печеночная 454
— преджелудочная 454
— сальниковая 455
— синовиальная 157, 208, 229
Супинатор 309
Сустав(ы) атлантозатылочный 169, 506
— атлантоосевой 170
— блоковидный 211
— височно-нижнечелюстной 162, 163, 506
— голеностопный 211, 222, 509
— головка ребра 176, 506
— грудино-ключичиный 180, 507
— классификация 158
— клиноладьевидный 216
— коленный 203, 205, 222, 509
— комбинированные 158
— комплексный 158
— крестцово-копчиковый 168
— корестцово-подвздошный 194, 509
— локтевой 185, 186, 222
— лучезапястный 189, 222, 508
— межберцовый 210, 509
— межпястные 190, 508
— межплюсневые 216, 510
— межпястные 192
— межфаланговые кисти 194, 508
— — стопы 217
— плечевой 183, 222, 507
— плечелоктевой 185
— плечелучевой 185, 507
— предплюсне-плюсневые 216, 510
— пястно-фаланговые 193, 508
— пяточно-кубовидный 215, 510
— реберно-позвоночные 176
— реберно-поперечный 177, 506
— стопы 211, 212
— тазобедренный 201, 204, 222
— таранно-пяточно-ладьевидный 213, 510
Сухожильный шлем 286

Таз (костный) 197, 198, 200
Тенар см. *Возвышение большого пальца*
Ткань мышечная 28
— нервная 29
— соединительная 24, 26
— эпителиальная 23
Трахея 483, 486, 503

Удерживатель сухожилий разгибателей 319, 355
— — сгибателей 317, 356
Узелки лимфатические одиночные 424

Фасция 216, 228, 237
— височная 295
— внутригрудная 260
— грудная 260
— жевательная 295
— ключично-грудная 260
— плеча 316
— подвздошная 353
— поперечная 266
— поясничнo-грудная 252
— поясничная 352
— предплечья 317
— собственная 266
— тыльная (кисти) 315, 321
— — (стопы) 358
— шейная 278, 279
— широкая 353
— щечно-глоточная 295
— ягодичная 353

Хрящи гортани 476, 477, 483, 504
— трахеи 485, 503

Челюсть верхняя 82, 83, 121, 122
— нижняя 89, 121
Череп 63, 64, 92, 109
— отдел лицевой 63, 101, 118, 505
— — мозговой 63, 92, 117

Швы черепа 162, 505

Эпителий 25

Язык 389, 462
— сосочки 391
Ямка(и) крыловидно-небная 106
— надпузырная 449
— паховая 449
— подколенная 362
— подмышечная 321
— реберные 53

ОГЛАВЛЕНИЕ

Предисловие . . . 3

Списо́к сокращений . . . 4

ВВЕДЕНИЕ. — *М. Р. Сапин* . . . 5

КРАТКИЙ ИСТОРИЧЕСКИЙ ОЧЕРК . . . 9

Развитие отечественной анатомии . . . 12

Плоскостн и осн . . . 18
Клетки, ткани . . . 21
Органы. Системы и аппараты органов . . . 30
Ранние стадии развития зародыша человека . . . 31

Учение о костях — остеология (osteologia). — *Е. А. Добровольская, М. Р. Сапин* . . . 38

КЛАССИФИКАЦИЯ КОСТЕЙ . . . 40
Строение кости . . . 42
Рентгеноанатомия костей . . . 46
Развитие костей . . . 47

СКЕЛЕТ ТУЛОВИЩА . . . 49
Позвонки . . . 49
Шейные позвонки . . . 51
Грудные позвонки . . . 53
Поясничные позвонки . . . 54
Крестец . . . 55
Копчик . . . 57
Ребра и грудина . . . 57
Развитие костей туловища в фило- и онтогенезе . . . 59
Аномалии развития скелета туловища . . . 62

СКЕЛЕТ ГОЛОВЫ — ЧЕРЕП . . . 63
Кости мозгового отдела черепа . . . 63
Лобная кость . . . 63
Клиновидная кость . . . 66
Затылочная кость . . . 69
Теменная кость . . . 72
Решетчатая кость . . . 73
Височная кость . . . 75
Кости лицевого отдела черепа . . . 82
Верхняя челюсть . . . 82
Небная кость . . . 85
Нижняя носовая раковнна . . . 86
Сошник . . . 87
Носовая кость . . . 87
Слезная кость . . . 88
Скуловая кость . . . 88
Нижняя челюсть . . . 89
Подъязычная кость . . . 91

Череп в целом . . . 92
Мозговой отдел черепа . . . 92
Лицевой отдел черепа . . . 101
Рентгеноанатомия черепа . . . 108
Череп новорожденного . . . 109
Изменения черепа после рождения . . . 112
Индивидуальные и половые особенности черепа, критика расистской «теории» в краниологии . . . 113
Кости скелета головы в филогенезе . . . 116
Развитие черепа у человека . . . 117
Развитие и возрастные особенности отдельных костей мозгового и лицевого отделов черепа . . . 119
Варианты и аномалии развития костей черепа . . . 121

СКЕЛЕТ КОНЕЧНОСТЕЙ . . . 123
Кости верхней конечности . . . 124
Пояс верхней конечности . . . 124
Скелет свободной части верхней конечности . . . 126
Плечевая кость . . . 126
Кости предплечья . . . 128
Кости кисти . . . 130
Кости запястья . . . 130
Пястные кости . . . 132
Кости пальцев . . . 132
Кости нижней конечности . . . 133
Пояс нижней конечности . . . 133
Скелет свободной части нижней конечности . . . 136
Бедренная кость . . . 136
Надколенник . . . 138
Кости голени . . . 138
Кости стопы . . . 140
Кости предплюсны . . . 141
Плюсневые кости . . . 143
Кости пальцев . . . 143
Кости скелета конечностей в фило- и онтогенезе . . . 144
Развитие отдельных костей верхней и нижней конечностей . . . 149
Варианты и аномалии развития скелета конечностей . . . 152

Учение о соединениях костей — артрология (arthrologia). — *Э. И. Борзяк* . . . 153

КЛАССИФИКАЦИЯ СОЕДИНЕНИЙ КОСТЕЙ . . . 153

Непрерывные соединения костей . . . 153
Прерывные, или синовиальные, соединения костей (суставы) . . . 155
Биомеханика суставов . . . 157
Классификация суставов . . . 158
Одноосные суставы . . . 159
Двуосные суставы . . . 160
Многоосные суставы (с тремя осями движения) . . . 161
Симфиз . . . 161

СОЕДИНЕНИЯ КОСТЕЙ ЧЕРЕПА . . . 162
Синовиальные соединения черепа (суставы черепа) . . . 162
Височно-нижнечелюстной сустав . . . 162

СОЕДИНЕНИЯ КОСТЕЙ ТУЛОВИЩА . . . 165
Соединения позвонков . . . 165
Соединения крестца с копчиком . . . 168
Соединения позвоночного столба с черепом . . . 169
Позвоночный столб . . . 172
Позвонки и их соединения в рентгеновском изображении . . . 174

Движения позвоночного столба . . . 175
Соединение ребер с позвоночным столбом . . . 176
Грудная клетка в целом . . . 178
Движения грудной клетки . . . 180

СОЕДИНЕНИЯ КОСТЕЙ ВЕРХНЕЙ КОНЕЧНОСТИ . . . 180

Суставы пояса верхней конечности . . . 180
Суставы свободной верхней конечности . . . 183
Плечевой сустав . . . 183
Локтевой сустав . . . 185
Соединения костей предплечья . . . 188
Лучезапястный сустав и соединения костей кисти . . . 189
Рентгеноанатомия суставов кисти . . . 194

СОЕДИНЕНИЯ КОСТЕЙ НИЖНЕЙ КОНЕЧНОСТИ . . . 195
Суставы пояса нижней конечности . . . 195
Таз в целом . . . 198
Суставы свободной нижней конечности . . . 201
Тазобедренный сустав . . . 201
Коленный сустав . . . 204
Соединения костей голени . . . 210
Соединения костей стопы . . . 211
Стопа как целое . . . 217
Развитие соединений костей в фило- и онтогенезе . . . 219
Возрастные особенности суставов . . . 220

Учение о мышцах — миология (myologia) . . . 223

Строение мышц. — *М. Р. Сапин* . . . 223
Классификация мышц . . . 224
Вспомогательные аппараты мышц . . . 226
Работа мышц . . . 230
Развитие мышц . . . 233

МЫШЦЫ И ФАСЦИИ ЧАСТЕЙ ТЕЛА. — *В. С. Ревазов* . . . 237

МЫШЦЫ И ФАСЦИИ ТУЛОВИЩА . . . 237

Мышцы и фасции спины . . . 237
Поверхностные мышцы спины . . . 238
Глубокие мышцы спины . . . 243
Подзатылочные мышцы . . . 250
Фасции спины . . . 252
Мышцы и фасции груди . . . 253
Мышцы, действующие на суставы плечевого пояса . . . 253
Собственные (аутохтонные) мышцы груди . . . 255
Диафрагма . . . 258
Фасции груди . . . 260
Мышцы и фасции живота . . . 261
Мышцы боковых стенок брюшной полости . . . 262
Мышцы передней стенки брюшной полости . . . 265
Мышцы задней стенки брюшной полости . . . 266
Фасции живота . . . 266
Белая линия живота . . . 267
Влагалище прямой мышцы живота . . . 268
Паховый канал . . . 269
Мышцы и фасция шеи . . . 270
Поверхностные мышцы шеи . . . 272
Мышцы, прикрепляющиеся к подъязычной кости . . . 273
Надподъязычные мышцы . . . 273
Подподъязычные мышцы . . . 275
Глубокие мышцы шеи . . . 276
Фасция шеи . . . 278
Области шеи . . . 281

МЫШЦЫ И ФАСЦИИ ГОЛОВЫ . . . 283

Мимические мышцы . . . 285
Мышцы свода черепа . . . 286
Мышцы, окружающие глазную щель . . . 287
Мышцы, окружающие носовые отверстия . . . 288
Мышцы, окружающие ротовую щель . . . 288
Мышцы ушной раковины . . . 291
Жевательные мышцы . . . 291
Фасции головы . . . 295

МЫШЦЫ И ФАСЦИИ ВЕРХНЕЙ КОНЕЧНОСТИ . . . 295

Мышцы плечевого пояса . . . 296
Мышцы свободной части верхней конечности . . . 298
Мышцы плеча . . . 298
Передняя группа мышц плеча . . . 298
Задняя группа мышц плеча . . . 300
Мышцы предплечья . . . 301
Передняя группа мышц предплечья . . . 302
Первый (поверхностный) слой мышц предплечья . . . 303
Второй слой мышц предплечья . . . 305
Третий слой мышц предплечья . . . 305
Четвертый (глубокий) слой мышц предплечья . . . 306
Задняя группа мышц предплечья . . . 306
Поверхностный слой мышц предплечья . . . 308
Глубокий слой мышц предплечья . . . 309
Мышцы кисти . . . 310
Мышцы возвышения большого пальца . . . 310
Мышцы возвышения мизинца . . . 313
Средняя группа мышц кисти . . . 314
Фасции, синовиальные сумки и влагалища сухожилий верхней конечности . . . 316
Фасции кисти . . . 320
Топография верхней конечности . . . 321

МЫШЦЫ И ФАСЦИИ НИЖНЕЙ КОНЕЧНОСТИ . . . 325

Мышцы таза . . . 325
Внутренняя группа мышц таза . . . 325
Наружная группа мышц таза . . . 329
Мышцы свободной части нижней конечности . . . 332
Мышцы бедра . . . 332
Передняя группа мышц бедра . . . 332
Задняя группа мышц бедра . . . 334
Медиальная группа мышц бедра . . . 336
Мышцы голени . . . 339
Передняя группа мышц голени . . . 339
Задняя группа мышц голени . . . 340
Поверхностный слой задней группы мышц голени . . . 340
Глубокий слой задней группы мышц голени . . . 343
Латеральная группа мышц голени . . . 344
Мышцы стопы . . . 345
Мышцы тыла стопы . . . 346
Мышцы подошвы стопы . . . 347
Медиальная группа мышц подошвы стопы . . . 347
Латеральная группа мышц подошвы стопы . . . 349
Средняя группа мышц подошвы стопы . . . 349
Фасции, синовиальные сумки и влагалища сухожилий нижней конечности . . . 352
Топография нижней конечности . . . 360
Обзор движений в суставах туловища и конечностей . . . 364
Элементы статики и динамики тела человека . . . 368
Возрастная анатомия мышц . . . 373

Учение о внутренностях — спланхнология (splanchnologia). — *Э. И. Борзяк, М. Р. Сапин* . . . 375

ПИЩЕВАРИТЕЛЬНАЯ СИСТЕМА . . . 379

Полость рта . . . 380
Зубы . . . 382
Язык . . . 389
Железы рта . . . 394
Небо . . . 397
Возрастные особенности полости рта, языка, слюнных желез и неба . . . 400
Глотка . . . 401
Возрастные особенности глотки . . . 406
Пищевод . . . 406
Возрастные особенности пищевода . . . 409
Желудок . . . 410
Возрастные особенности желудка . . . 417
Тонкая кишка . . . 418
Возрастные особенности тонкой кишки . . . 424
Толстая кишка . . . 426
Возрастные особенности толстой кишки . . . 435
Печень . . . 436
Желчный пузырь . . . 443
Возрастные особенности печени и желчного пузыря . . . 444
Поджелудочная железа . . . 446
Возрастные особенности поджелудочной железы . . . 447
Полость живота и брюшина . . . 448
Возрастные особенности брюшины . . . 457
Краткий сравнительно-анатомический очерк развития пищеварительной системы . . . 457
Развитие пищеварительной системы человека . . . 459
Аномалии развития органов пищеварительной системы . . . 465

ДЫХАТЕЛЬНАЯ СИСТЕМА. — *Л. И. Волкова, М. Р. Сапин* . . . 466

Нос . . . 467
Возрастные особенности полости носа . . . 471
Гортань . . . 472
Возрастные особенности гортани . . . 482
Трахея . . . 483
Главные бронхи . . . 486
Возрастные особенности трахеи и главных бронхов . . . 486
Легкое . . . 487
Возрастные особенности легких . . . 493
Плевра. Плевральная полость . . . 494
Средостение . . . 500
Органы дыхательной системы в филогенезе . . . 502
Развитие органов дыхательной системы человека . . . 503

ПРИЛОЖЕНИЕ. — *М. Р. Сапин* . . . 505
Предметный указатель . . . 536

Эдуард Иванович Борзяк,
Лидия Ивановна Волкова,
Елена Аидроиниковна Добровольская и др.

АНАТОМИЯ ЧЕЛОВЕКА

Том 1

Зав. редакцией **О. В. Карева**
Редактор **М. Г. Фомина**
Мл. редактор **Н. И. Чуканова**
Художественный редактор **В. Г. Устинов**
Технический редактор **Л. А. Комарова, Н. А. Пошкребнева**
Корректор **М. П. Молокова**

ИБ № 6088

Фотоофсет. Подписано к печати 27.07.93. Формат бумаги 60×90$^{1}/_{16}$. Бумага офсетная. Гарнитура литературная. Печать офсетная. Усл. печ. л. 34,0. Усл. кр.-отт. 136,0. Уч.-изд. л. 37,43. Тираж 40 000 экз. Заказ № 3999.

Ордена Трудового Красного Знамени издательство «Медицина». 101000, Москва, Петроверигский пер., 6/8.

Отпечатано с готовых диапозитивов на Смоленском полиграфическом комбинате Министерства печати и информации Российской Федерации. 214020, Смоленск, ул. Смольянинова, 1.